

## *Diş Pulpasının innervasyonu ve demonstrasyonu için Kullanılan Metodların Münakaşası*

Hüsni YAVUZYILMAZ (\*)

Mine veya cement kısmı harap olmuş bir dişin; dokunma, sıcak, soğuk, tatlı ve osmotik basınç değişiklikleri gibi stimuluslara karşı duyarlılığı son derece artar ve bütün bu irritan etkiler sadece ağrı olarak tanımlanırlar. Dişe lokalize stimuluslar V. kafa çifti N. Trigemini'nin dalları ile santral sinir sistemine iletilirler.

N. Trigemini'nin sensitif lifleri impressio Trigemini'deki ganglion Semilunare'den çıkarlar. Bu ganglionda bulunan bipolar hücrelerin santral uzatıları N. Trigemini'nin Portio Major denilen sensitif liflerden teşekkül etmiş ve daha kalın olan dalını teşkil ederler. Bu dal Pons'da efferent liflerin çıktığı yerde nevraxa sokulur. Portio Major'u teşkil eden afferent lifler Pons'da yükselen ve inen olmak üzere iki dala ayrılırlar. Yükselen kolların büyük bir kısmı Nuc. Sensorius Superior Nervi Trigemini de, diğer kısmı da Nuc. Tractus Mesencephalicus Nervi Trigemini'de sonlanırlar. İnen kol Tractus Spinalis Nervi Trigemini adını alarak aşağıya doğru uzanır ve Nuc. Tractus Spinalis Nervi Trigemini adı verilen çekirdekte sonlanır, bu çekirdeği teşkil eden afferent lifler temas, tazyik, ağrı ve ısı duyularını naklederler. Bu yollar Nucleus Spinalis Nervi Trigemini'den sonra bu çekirdekten başlayan ve Nuc. Reticularis vasıtasıyla Thalamus'a giden

(\*) Tıp Fakültesi Diş Hekimliği Yüksek Okulu Protez Bölümü Asistanı.

yollar ile devam ederler; fakat tembihlerin hangi bölgeden geldiğini ve ağrının neden ileri geldiğini ayırmak imkanını veren duyular Trigemunus'un esas terminal çekirdeğinde sonlanan yükselen kollarla nakledilirler.

Ganglion Semilunare'deki bipolar hücrelerin periferik uzantıları gangliondan çıktıktan sonra üç demet halinde toplanarak N. Ophthalmicus N. Maxillaris ve N. Mandibularis'i teşkil ederler.

Üst dişlerin innervasyonu N. Maxillaris vasıtasıyla olur. Bu sinir Fossa Pterygopalatina'da Ganglion Pterygopalatina ile Nn. Pterygopalatinalar yardımı ile bağlanır, böylece N. Maxillaris afferent liflerden başka Ganglion Pterygopalatina'dan sempatik ve parasempatik lifler de alır. N. Maxillaris'in N. Alveolaris Superiores denilen dalı tuber maxilla'daki foramina alveolare'lerden girer ve üç gruba ayrılır, Rami Alveolaris Superior Posterior, Medius, Anterior adını alan bu dallar Maxilla'nın Pcessus Alveolaris'inin içinde Plexsus Dentalis denilen sinir ağını meydana getirirler, bu ağdan çıkan dallar alveol, diş ve gingiva'da dağılırlar.

Alt dişlerin innervasyonu N. Mandibularis ile olur. Bu sinir Foramen Mandibula'dan girdikten sonra mandibula cismi içinde Plexsus Dentalis'i meydana getirir. Bu plexsustan çıkan dallar alt dişlere ve civarlarındaki dokuya yayılırlar.

Intrauterin hayatın 28. haftasından itibaren periferde bulunan kalın sinirlerin dallarından diş germeleri ile diş folikülü ve diş papillasına giren damarların etrafında ince sinirler oluşurlar ve bunlar zamanla diş papilinin tamamına dağılırlar.

Diş pulpasında bulunan myelinli ve myelinsiz sinirler, alveolar plexsuslardan ayrıldıktan sonra pulpaya giren damarları takip ederek Foramen Apicale'den ve bazanda yan kanallardan girerler ve kök pulpasından kron pulpasına doğru kıvrıntılı şekilde, damarları takip ederek ve yolu boyunca birçok dallara ayrıldıktan sonra, ince sinir dalları daha ince arteriol dalları ile devam ederler, Kron pulpasındaki sinir lifleri pulpa odasının çatısına ve duvarlarına doğru yayılarak Weil Tabakası'na yaklaşırlar ve burada tekrar tekrar dallara ayrılarak Raschkow Plexsus'u olarak bilinen subodontoblastik sinir ağını teşkil ederler.

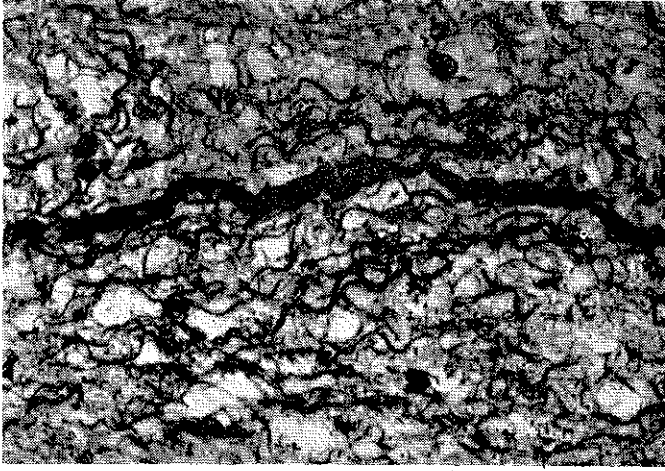
Raschkow Plexsusu kron kısmı tamamlanmış dişin kök formasyonunun tamamlanmasına yakın meydana gelir. Bu plexsustan çıkan sinir lifleri myelin kılıflarını kaybederek Odontoblastların ara-

sından geçerler ve Predentin yüzeyine ulaşırlar. Sinirler bu seyirleri esnasında Odontoblastların etrafında boncuk şeklinde çıkıntılar ve ağlar yaparlar. Rashkow Plexsusundaki sinir liflerinin çoğunun aksonları iki mikrondan daha küçük çaptadırlar, üzerlerini sadece ince bir Schwann hücresi örtmüştür. Sinir liflerinin bir kısmı Predentin sahasına kadar giderken sık sık dallara ayrılırlar. Bu lifler umumiyetle 1 mikrondan daha küçük çapa sahiptirler, bunlar Peritubuler Dentin bölgesinde Marginal Plexsusu şekillendirirler. Marginal Plexsustaki sinir liflerinden bazıları Predentin'e gömülürler, bazıları dentin tubulülerinde ilerlerler veya pulpaya dönerler.

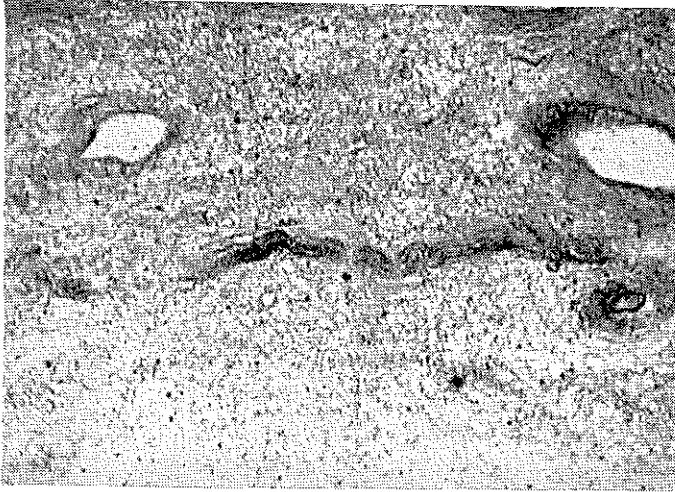
**SİNİR SONLANMALARI :** Dentinin en fazla duyarlı olduğu bölge mine dentin bileşimi ve bu sahaya yakın dentin kısımlarıdır. Pulpada ise duyarlık son derece fazladır. Sinirlerin pulpada yayılmalarını ve sonlanmalarını inceleme metallik impregnation tekniğinin tatbiki ile başlamıştır.

Raschkow (1835), methylene blue ile boyanmış memeli dişlerinde yaptığı çalışmaların sonunda pulpaya giren sinirlerin odontoblastların altında bir plexsus yaptıklarını bildirmiştir (Raschkow Plexsusu). Owen (1845) Raschkow Plexsusu'ndan ayrılan sinirlerin peritere uzandıktan sonra tekrar plexsusla irtibat kurduklarını söylemiştir. Magittot (1871)'a göre pulpadaki sinirler odontoblastların pulpa içindeki kısımları ile irtibattadırlar. Hopewell-Smith (1924) sinirlerin özel duyu fonksiyonuna sahip odontoblastları bir ağ şeklinde sardıklarını iddia etmiştir. Berkelbach ve Sprengen (1936) Castro ve Bielschowsky-Gross gümüş metodlarını kullanarak dişin kökünde ve kronunda kalsifiye dentin içinde de sinir liflerinin bulunduğunu söylemişlerdir. Rapp ve Avery (1958-59) histokimyasal çalışmalar ile dentin tubulülerinin içinde cholinesterase'in varlığını göstermişlerdir. 1966 da Frank elektron mikroskopik olarak terminal sinir liflerinin odontoblastik uzantıların yüzeyinde ve dentin tubulüleri içinde olduğunu göstermiştir. Son yıllarda odontoblastların hücrelerinde ve uzantılarında özel cholinesterase aktivitesinin bulunması bunların özel reseptör hücrelerinin hususiyetlerine sahip olduklarını iddia eden araştırmacıların artmasına sebep olmuştur. Bilindiği gibi bütün duyu hücreleri bu enzimi ihtiva ederler ve bu enzimin fazla bulunduğu bölgeler klinik olarak ağrıya hassas kısımlardır.

Pulpada ağrı meydana getiren her madde dentine tatbik edildiğinde hemen ağrı hasıl etmemektedir. Bir maddenin dentin yüzeyinde ağrı hasıl edebilmesi için yüksek bir osmotik basınçla tatbiki ge-

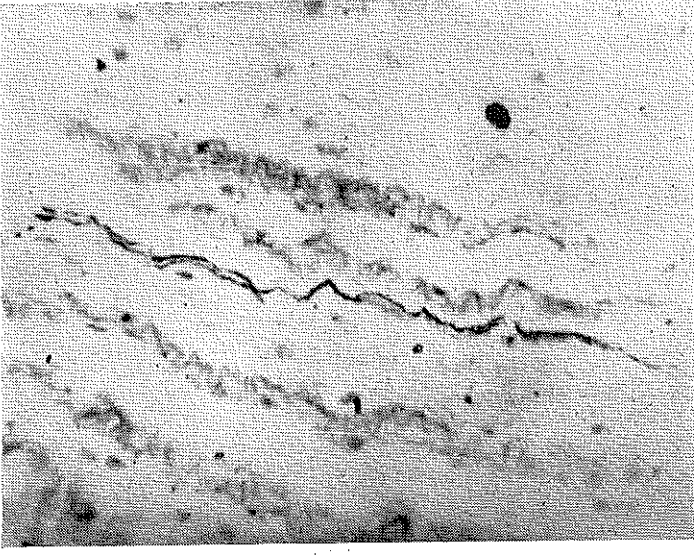


**Resim 1 : Reticulum lifleri arasında kalın bir miyelinli sinir demeti (Minker Gümüşleme, 160 x).**

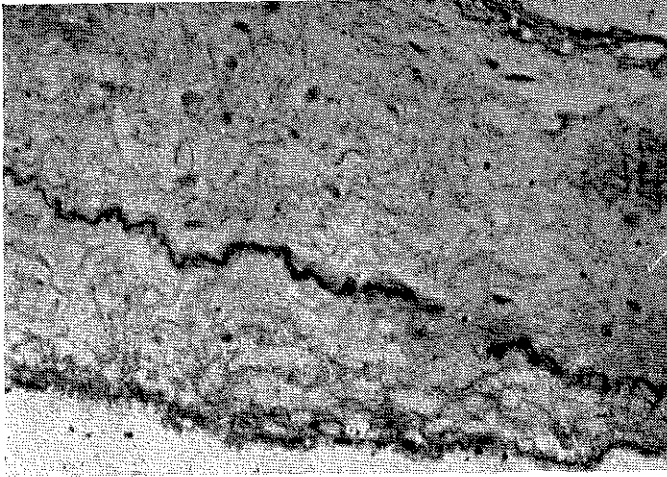


**Resim 2 : Myelinli sinir lifleri demeti (Palmgreen Gümüşleme, 60 x).**

reklidir. Çeşitli iritanların açık dentinde ağrı yapmalarının esası tubuli ihtivalarının yer değiştirmesi ile Raschkow Plexusundaki sinir sonlanmalarının devamlı irritasyonlarına bağlıdır. Açık dentin yüzeyinde bulunan tubulüerde kapiller basınç süratle değişir. Deneysel

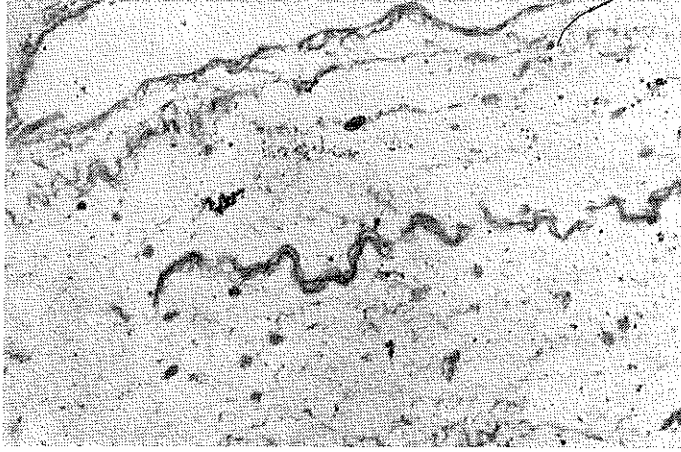


**Resim 3 :** Foramen apicale civarından boyuna alınan kesitte tek ve myelinli bir sinir lifi (Bielchowsky Gümüşleme, 175 x).



**Resim 4 :** Myelinli sinir lifleri (Silverson Gümüşleme, 175 x).

olarak kırık dentin yüzeyinde bir sıvı salgılandığı gösterilmiştir. Dentin tubulüleri içindeki sıvının hareket ettiği basit bir deneyle gösterilebilir şöyle ki; kırık dentin yüzeyine kuru bir absorpsiyon kâğıdı tatbik edilirse şiddetli bir ağrı meydana gelir, fakat aynı bölgeye tat-



**Resim 5 : Üzerinde yer yer schwann hücrelerinin seçildiği sinir lifleri (Silverson ve Anderson'dan modifiye Gümüşleme, 175 x).**

bik edilen ıslak absorbsiyon kâğıdı ağrı meydana getirmez. Bu deneyden şu sonuca varılabilir: Dentin tubulüleri içindeki sıvının hareketi neticesinde hidrodinamik bir sebeple pulpadaki reseptörler stimule edilirler. Neticede pulpaya doğru kuvvetli mekanik stimuluslar ağrı meydana getireceklerdir.

Elektron mikroskopik incelemelerde pulpada üç türlü sinir sonlanmasına rastlanmıştır: 1 — Afferent ağrı sonlanmalarına benzer şekilde sonlanan myelinsiz sinir lifleri, 2 — Tahminen myelinli sinir liflerinden derive olmuş 4 mikron çapında şişkinlikler gösteren ve esas uzantıları 1 mikron çapında olan lifler, 3 — Damarların civarında sonlanan myelinsiz sinir lifleri.

#### **DİŞ PULPASININ İNNERVASYONU İÇİN KULLANILAN METODLARIN MÜNAKAŞASI :**

Materyal olarak canlı insan ve henüz ölmemiş kedi ve köpek dişi pulpaları kullanıldı. Materyaller % 10'luk formalin'de bir hafta veya Boin solusyonunda onbeş gün müddetle fixe edildikten sonra Bielchowsky, Palmgreen, Minker ve bazı etapları modifiye edilen Silverson ve Andersonun gümüş impregnation'u tekniklerine tabi tutulmuştur.

Bilindiği gibi gümüşleme teknikleri mikrotekniğin en zor usulle-

rindendir. Sinirlerin bu usullerle demonstrasyonunda çeşitli hatalar sonucunda başarısızlıklara sıklıkla rastlanmaktadır. Bu bakımdan metodik araştırmalarda çabuk ve basit usullerin meydan getirilmesine çalışılmıştır. Örneğin Minker metodunda reduksiyon safhası kaldırılmıştır. Bunun nedenini Minker şöyle açıklamaktadır «Araştırılacak materyalin hazırlanmasında, fixation maddesinin yalnız bir kısmı alınır ve dokular arasında arta kalan formalin artıkları gümüşü dahi kompleks bağlantısından redukte ederler».

Minker Metodu ile yaptığımız gümüşlemelerin ancak bir kısmında muvaffak olabildik, genellikle kesitlerin AgO granülleri tarafından fazla kirlenmesine mani olunamadı. Sinirlerin reticulum liflerinden ayırımı ancak kalın demetler halinde seyrettikleri bölgelerde mümkün oldu, oysaki Minker Metodu ile reticulum liflerinden fakir bölgelerde örneğin gonatlarda yapılan impregnation'ların çok başarılı neticeleri bildirilmiştir.

Diğer metodlardan Bielchowsky, Palmgreen ve Silverson'dan en başarılı neticeyi Silverson ve Anderson'un tavsiye ettiği impregnation tekniğinin bazı safhalarını modifiye etmek suretiyle tatbik ettiğimiz gümüş impregnation'u metodu ile elde ettik.

Canlı insan ve henüz ölmemiş köpek ve kedi dişi pulpalari % 10 luk formalinde bir hafta veya Boin solusyonunda onbeş gün müddetle fixe edilirler. Parafine gömülen parçalardan uzun eksenleri boyunca 7-8 mikron kalınlığında kesitler alınır. (Pulpada sinirler dışın uzun aksı boyunca apexten kron kısmına doğru gittikçe incelen demetler halinde uzandığından pulpanın uzun eksenini boyunca alınan kesitlerde sinir uzantıları daha kolay demostre edilebilmektedir.)

Kesitler bir saat müddetle distille suda yıkanılırlar.

AgO<sub>3</sub>'ün % 2'lik sudaki solusyonunda, kapalı ve karanlık etüvde 35-40°'de 24 saat bırakılır.

% 2'lik AgNO<sub>3</sub> solusyonundan süratle alınan kesitler distille suda yıkandıktan sonra bir küvet üzerine tek sıra halinde iki cam çubuk üzerine dizilirler.

Amonyaklı gümüş solusyonunda (AgNO<sub>3</sub> % 10 sudaki sol— 10 ml. + NaOH % 40 sudaki sol— 5 damla. + Kâfi miktarda % 25'lik NH<sub>4</sub>OH) kesitler koyu tütün rengini alıncaya kadar bekletilirler. Bu süre ortalama 10-25 dakikadır.

Kesitler birçok defa değiştirilmek suretiyle distille suda yıkanılırlar.

Yıkanmadan sonra kesitler 100 ml'lik formalinin % 20 sudaki solusyonunda 10' bırakılırlar. Burada kesitlerin mat ve koyu tütün renğinde olması gereklidir.

Bir şaleye alınan kesitlerin üzerine 15' akar musluk suyu temas ettirilir. Sonra kesitler distille suda iki defa değiştirilerek yıkanılırlar.

Altın klorid'in % 1'lik sudaki sol. .... 5 damla

Damıtık su ..... 10 ml.

Glacial acetic acid ..... 3 damla şeklinde hazırlanan solusyonda kesitlere 10-25 dakika ton verilir. Burada kesitler gri renk alıncaya kadar bırakılmalıdır.

Kesitler distille suda iki defa değiştirilerek yıkanılırlar ve 100 ml hacmindeki % 5'lik sodyum thiosulfat solusyonunda dakika fixe edilirler.

Şaleye alınan kesitler musluk suyunda 1-2 saat yıkanılırlar. Sonra iki defa damıtık sudan geçirilirler.

Alkollerden suyu alındıktan sonra 9 kısım Xylene ve 1 kısım Carbonik asit şeklinde hazırlanan solusyonda temizlenir ve Alkol-Kanada Balsamı karışımı ile kapatılırlar.

### Ö Z E T

Bu makalede diş pulpasının nervasyonu hakkında klasik bilgi verilmiş ve pulpadaki periferik sinirlerin demostasyonu, Palmgreen, Minker, Bielchowsky metodları kullanılarak yapılmıştır.

En iyi netice Silverson'dan bazı etapları modifiye edilen impregnasyon tekniği ile elde edilmiştir.

Araştırmada materyal olarak canlı kedi ve köpek dişleri kullanılmıştır.

### S U M M A R Y

Discussion of the Methods That Are Used for Innervation and Demstration of the Dental Pulp:

In this article a classical knowledge is given about the innervation of the dental pulp and with Palmgreen, Minkerss, and Bielchowsky's Silver Impregnation Methods the demonstration of the peripheric nerves has been made.

The best result is obtained with the silver impregnation method which we have modified from Silvertion's.

In the research, as a material, the vital teeth of the cats and dogs were used.



## L İ T E R A T Ü R

- 1 — Gaunt A.W.; Osborn S. W. : Dentine Innervation ,Advances in Dental Histology, 65-69, 1967, Bristol-John Wright Sons Limited.
- 2 — Græp O. R. : Pulp, Histology, 481-482, 1966, Mc. Graw-Hill Book Co.
- 3 — Harris R.; Griffin J. G. : Fine Structure of Nerve Endings in The Human Dental Pulp, 13: 733-778, 1968.
- 4 — Miles A. E. W. : Innervation of Dental Tissues, Structural and Chemical Organization of Teeth, 247-276, 1967, The C. V. Mosby Co.
- 5 — Minker E. : Ein Einfaches und Schnelles Versilberungsverfahren zur Untersuchung des Peripherischen Nervensystems. Z.. für Wissensch. Mikrosk. und Mikrosk. Tech. 65, 146-148, 1963.
- 6 — Odar İ. V. : N. Trigemini, Sinir Sistemi ve Duyu Organlar Anatomisi, 99, 250-258, 1965, Yenidesen Matbaası.
- 7 — Petorak İ. : Gonad'larda Sinir Sonlanmaları Üzerine Kıyaslı İncelemeler, 1-26, 1969, Senmat Matbaası İst.
- 8 — Silverton R. E.; Anderson M. J. : Handbook of Medical Laboratory Formulae, 421-422, 1961, Butterworths London.