

*Üst Çene Doğumsal Damak Yarıklarına
ve tek taraflı üst çene rezeksiyonlara
yapılan protezleri taşıyan hastaların
muayyen sesleri telâffuzu esnasında
ortaya çıkan problemler üzerinde
bir araştırma*

(Geçen sayıdan devam)

Gülümser KOÇAK (*)

(*) İ. Ü. Dişhekimliği Fakültesi Protez Asistanı.

K

Dilin sırtı yumuşak damağa temas etmiştir.

» » »

Normaldeki gibidir.

Temas sathı daha küçük sathıta olmak üzere «G» sesindeki palatogramma benzemektedir.

«G» sesindeki palatogramma benzemektedir.

Temas yoktur.

Dil küçük azıları birleştiren bölgeye temas etmiştir.

Temas yoktur.

G

Dil birinci ve ikinci büyük azıların damak yüzünden itibaren damak yan yüzlerine ve damak kubbesine temas etmiştir.

» » »

Dilin sırtı tüberleri birleştiren düzlemin gerisine doğru yumuşak damağa temas etmiştir.

Dil ucu ruga palatinaya, kenarları ise alveol sırtına yakın damak yan yüzlerine temas etmiştir.

Dilin sırtı büyük azıları birleştiren bölgeye ve çok hafif plağın arka hududuna temas etmiştir.

Temas yoktur.

Dilin kenarları büyük azılar bölgesinde damak yan bölgesine temas etmiştir.

Temas yoktur.

N

Dil ucu ruga palatinaya ve dilin kenarları alveol sırtına yakın damak yan kenarlarına temas etmiştir.

» » »

Dil ucu ruga palatinaya, dilin kenarları ise solda daha geniş olmak üzere damak yan bölgesine temas etmiştir.

Normaldeki gibidir.

Normaldeki gibidir.

Dilin kenarları alveol sırtına yakın damak yan kenarlarına temas etmiştir.

«D» sesindeki palatograma benzemektedir.

Dil ucu ruga palatina kısmına isabet eden plağa ve dilin sırtı yumuşak damak uzantısına temas etmiştir.

Y

Dil ucu ruga palatinaya dilin kenarları ise damak yan bölgesine temas etmiştir.

» » »

Dil ucu ruga palatinaya, dilin kenarları ise damak yan bölgesine temas etmiştir.

Dilin kenarları büyük azılar bölgesinde orta çizgiye yakın damak yan bölgesine temas etmiştir.

Dilin sırtı protezin arka hududuna temas etmiştir.

Temas yoktur.

Temas yoktur.

Dilin kenarları küçük azılar bölgesinde damak yan bölgesine temas etmiştir.

VAK'ALAR**S****Ş****7. MEHMET****ERASLAN**Doğumsal d. y.
(Protezli)

A) Protezsiz: tetkik edilememiştir.

»

8. HATİCE**ÜRESİN**

(Protezsiz)

Dil ucu rugea palatinaya, dilin kenarları alveol sırtına yakın damakyan bölgesine temas etmiştir.

Daha geniş bir sahada «S» sesindeki palatograma benzer şekilde meydana gelmiştir.

Nasofarinks Ca.
(Protezli)

Dil ucu üst kesicilerin kolesine ve rugea palatinaya, dilin kenarları 2. büyük azıdan itibaren damak yan bölgesine temas etmiştir.

Dil ucu rugea palatinaya isabet eden kısma dilin kenarları damak yan bölgesine temas etmiştir.

9. MÜZEYYEN
SANCAK

(Protezsiz)

Dil sağlam tarafta bütün yarım damağa temas etmiştir.

Dil sağlam tarafta kaninden ikinci büyük azya kadar damağın bütününe temas etmiştir.

Üst çene rezeksiyonlu
(Protezli)

Dil ucu üst kesicilerin damak yüzüne ve plak kısmına temas ederken dilin kenarları küçük azılardan arka hududa kadar protezin damak yan bölgesine temas etmiştir.

Dilin kenarı sağlam tarafta 2. büyük azıdan arka hududa kadar, defektli tarafta ise, orta çizgiye yakın olmak üzere damak yan bölgesine temas etmiştir.

10. ÖMER
AÇIKGÖZ
(Protezsiz)

9. nolu vak'aya benzemekle beraber, dil ucu rugea palatinaya temas etmemiştir.

Sağlam tarafta damağın bütününe temas etmiştir.

Üst çene rezeksiyonlu
(Protezli)

Dil ucu rugea palatina kısmına, dilin kenarları ise sağlam tarafta dişlere daha yakın olmak üzere damak yan bölgesine temas etmiştir.

Dil ucu defektli taraftaki kesicilerin damak yüzüne dilin kenarları damak yan yüzlerine temas etmiştir.

11. RÜSTEM
SURALÜst çene rezeksiyonlu
(Protezli)

a) Protezsiz : Tetkik edilememiş Dil ucu üst kesicilerin damak tarafındaki kolesine ve rugea palatina kısmına, dilin kenarları orta çizgiye yakın damak yan bölgesine temas etmiştir.

«S» sesindeki palatograma benzer şekilde meydana gelmiştir.

C

»

Dil ucu ruga palatinaya temas etmiş diğer kısımlar aynı vak'anın «S» ve «Ş» palatogramlarına ve 4,5 No. lu vak'aların protezsiz «C» sesinin palatogramına benzemiştir.

Dilin sırtı damak kubbesine temas etmiştir.

«S» deki palatograma benzemiştir.

Dil kaninden protezin arka hududuna kadar damak yan bölgesine temas etmiştir. «C» sesini Çe şeklinde telaffuz etmiştir.

«S» deki palatograma benzemektedir.

Normale ve nisbeten «Ş» sesindeki palatograma benzer şekilde meydana gelmiştir.

Dilin kenarları kaninden büyük azılara kadar damak yan bölgesine temas etmiştir.

D

»

Dil ucu ruga palatinanın gerilerine, dilin kenarları ise tüberlere kadar alveol sırtına ve damak yan kenarlarına temas etmiş, hava protezli ve protezsiz halinde ön tarafta bloke edilememiştir.

Dilin kenarları 1. inci büyük azıdan protezin arka hududuna kadar damak yan yüzlerine temas etmiştir.

«S» sesindeki palatograma benzer şekildedir.

Normaldeki «D» sesinin palatogramına benzemektedir.

«S» sesindeki palatograma benzemektedir.

Normaldeki gibidir.

Ön taraftaki temas küçük azılara doğru olmak üzere «S» sesindeki palatograma benzer şekil göstermektedir.

L.

»

Dil sırtı yumuşak damaktaki defekt kenarlarına, dilin kenarları damak yan bölgesine temas etmiştir.

Dil büyük azılardan geçen düzlemde damak yan kenarlarına ve damak kubbesine temas etmiştir.

«C» sesindeki palatograma benzemektedir.

«S» sesindeki palatograma benzemektedir.

Dil sağlam tarafta normal yerlere temas etmiştir.

«S» sesindeki palatograma benzemektedir.

Ön tarafta daha geniş saha kalacak şekilde «C» sesindeki palatograma benzemektedir.

R

»

Dilin kenarları tüberlere doğru damak yan bölgesine temas etmiştir.

Dil ucu çok hafif olarak ruga palatinaya ve dilin kenarları ise tüberlere isabet eden kısımda damak yan bölgesine temas etmiştir.

Dil sağlam tarafta damağın bütününe temas etmiştir.

Dilin kenarları 1. inci küçük azıdan arka hududa kadar damak yan bölgesine temas etmiştir.

«D» sesindeki palatograma benzemektedir.

Dil ucu ruga palatinaya, d'in kenarları ise dişlere yakın damak yan bölgesine temas etmiştir.

Dilin kenarları azılar bölgesinde damak yan bölgesine temas etmiştir.

K

G

«G» sesindeki palatograma benzemektedir.

Dilin sırtı tüberlerden geçen düzlem boyunca damağa temas etmiştir.

Dil ucu rugea palatinaya, dilin sırtı ise protezin arka hududuna temas etmiştir.

Dilin sırtı 2. inci büyük azıdan geçen düzlem boyunca damağa temas etmiştir.

Dil sağlam tarafta yarım damağa temas etmiştir.

Dil ön kısma temas etmeden sağlam taraftaki damağın bütününe temas etmiştir.

Dilin sırtı ince şerit halinde protezin arka hududuna temas etmiştir.

Dilin sırtı protezin arka hududundan küçük azılara doğru damak yan yüzlerine temas etmiştir.

Temas yoktur.

Temas yoktur.

Dilin sırtı plağın arka hududuna kenarlar ise damak yan bölgesine temas etmiştir.

Dilin kenarları arkada orta çizgiye yakın damak yan yüzlerine temas etmiştir.

Dilin kenarları tüberler bölgesinde üçgen şeklinde plağın damak yan kenarlarına temas etmiştir.

Dilin sırtı plağın arka hududuna temas etmiştir.

N

Y

»

»

«G» sesindeki palatograma benzemektedir.

«K» sesindeki palatograma benzer.

Dil küçük azılardan geçen düzlem üzerinde plağa temas etmiştir.

Temas yoktur.

Kaninden itibaren sağlam damağın bütününe temas etmiştir.

Dil azıların damak yüzüne ve orta çizgiye yakın damak yan kenarlarına temas etmiştir.

«S» sesindeki palatogama benzemektedir.

Dilin kenarları büyük azılar hizasında damak yan bölgesine temas etmiştir.

9 No.lu vak'adaki gibidir.

Orta çizgiye doğru arkada damağa temas etmiştir.

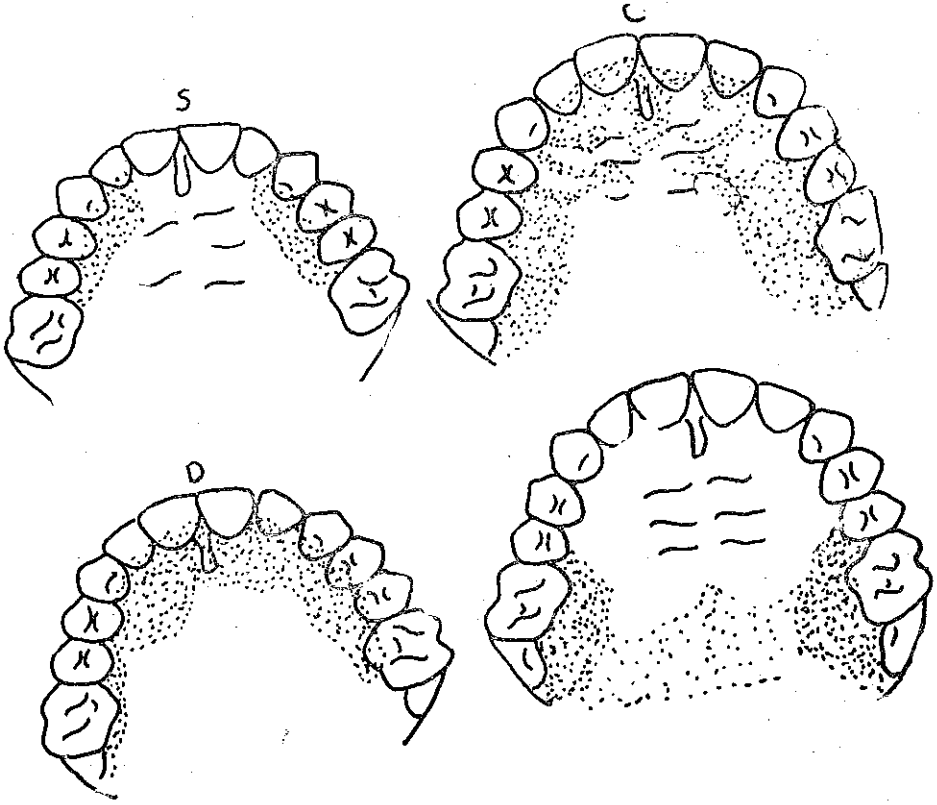
Normaldeki gibidir.

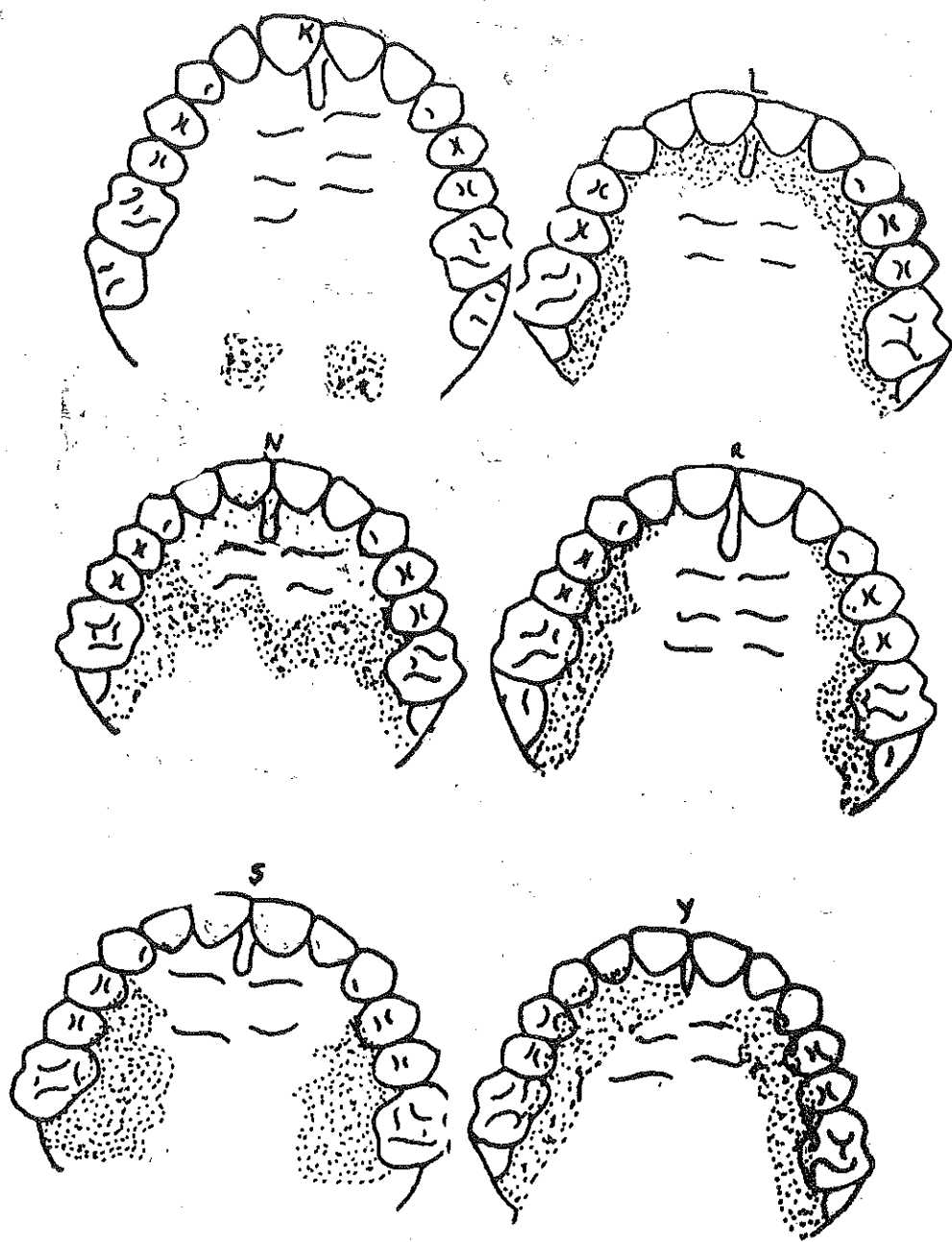
Dilin kenarları orta çizgiye yakın damak yan bölgesine temas etmiştir.

Dil kesicilerden büyük azılara kadar damak yan kenarlarına temas etmiştir.

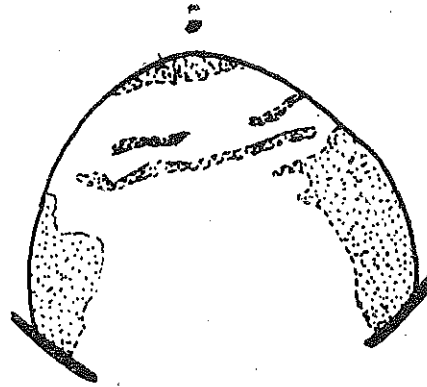
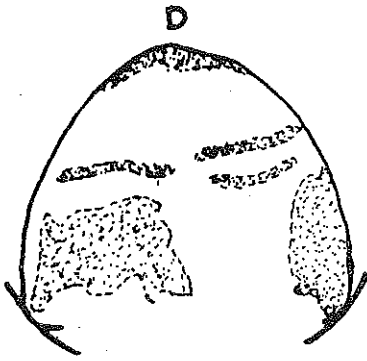
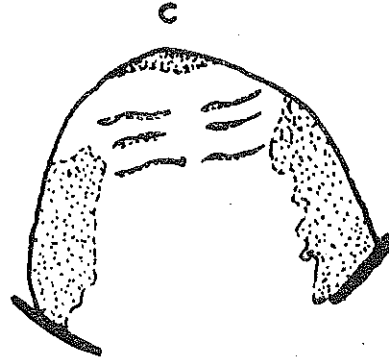
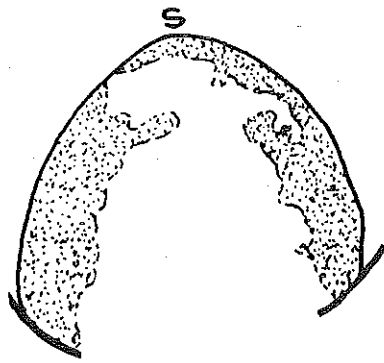
«G» sesindeki palatogramdan daha geniş bir satıhta orta çizgiye doğru damak yan kenarlarına temas etmiştir.

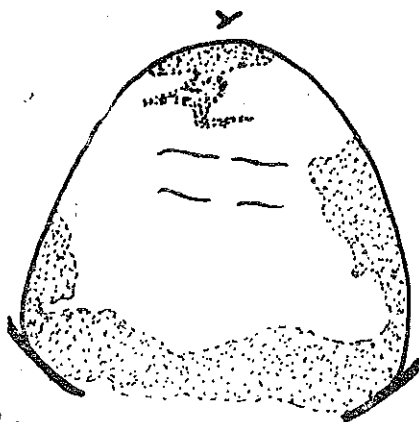
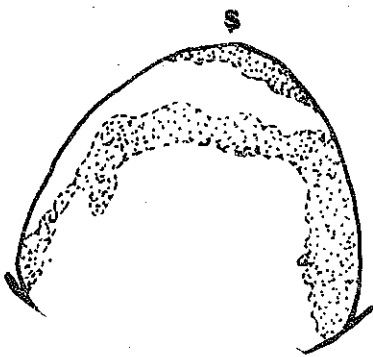
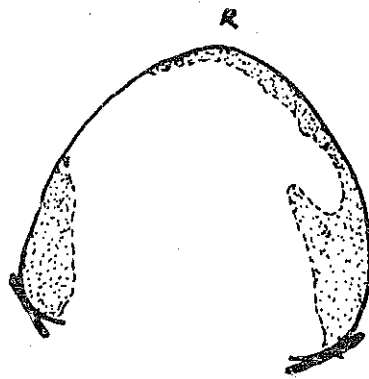
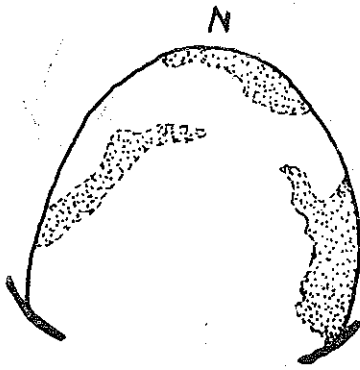
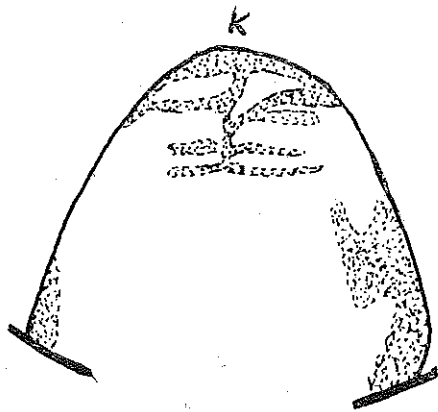
V a k ' a 2 : SÜLEYMAN TOSUN : Normal diş kavsi ve nö-
ral artiküleye sahip olan şahıs, Fakültemiz öğrencilerindendir.
Bu vak'anın palatogramları aşağıda tracing'leriyle beraber görül-
mektedir.



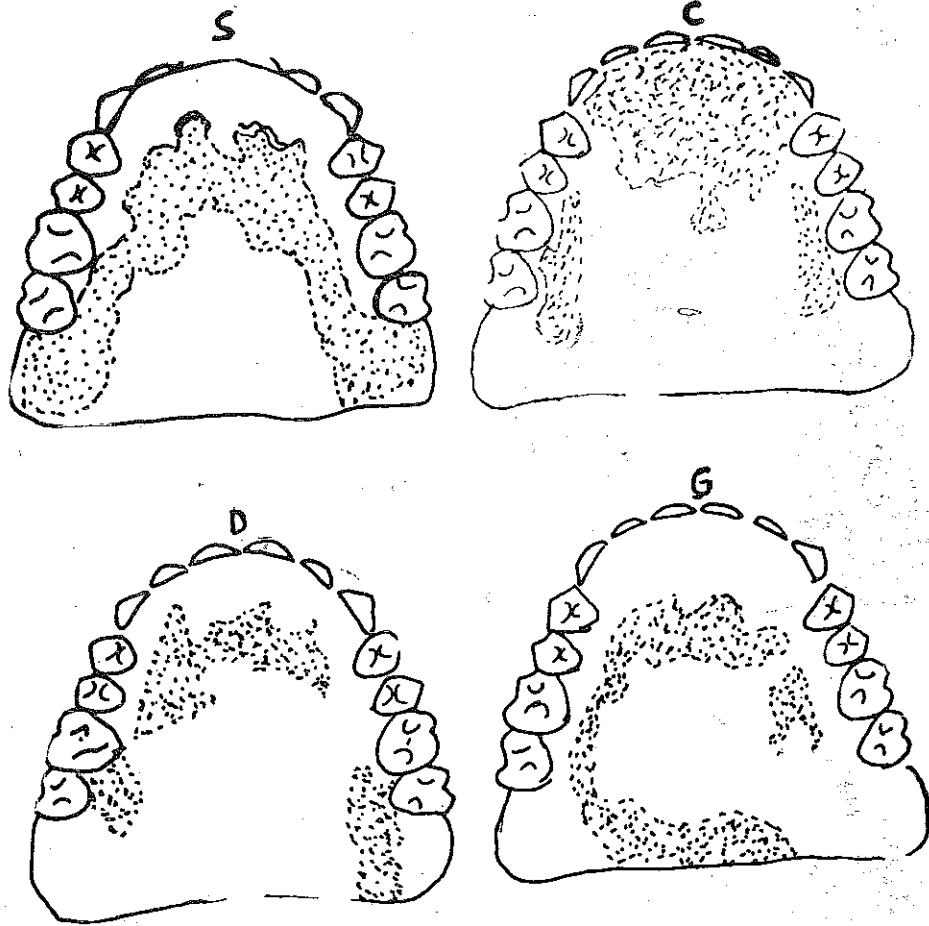


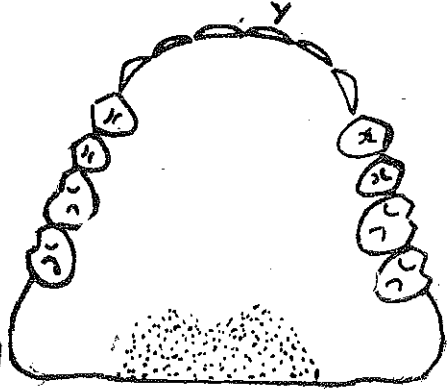
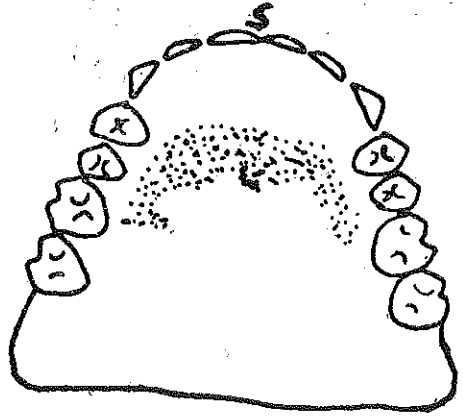
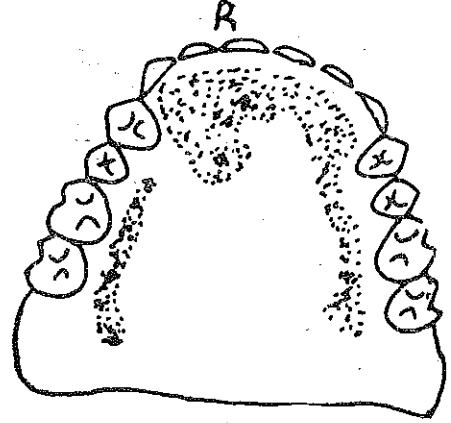
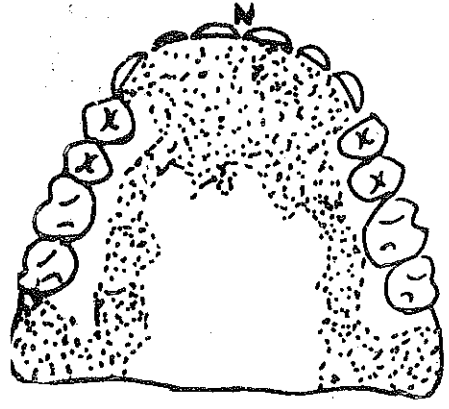
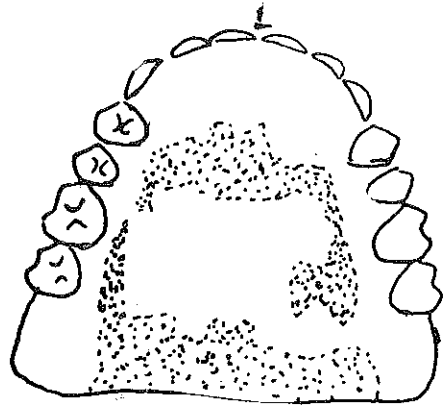
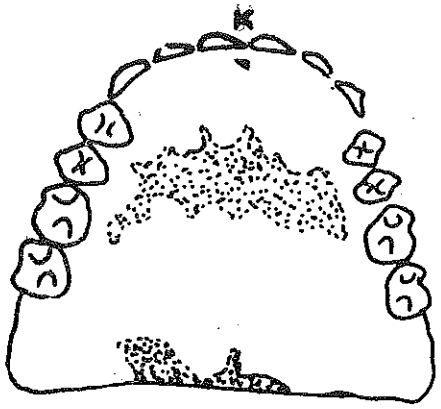
V a k ' a 4 : FATMA ŐERT: Kliniđimze total protez yaptırmak için müracaat eden vak'anın protezsiz ve protezli (direkt-indirekt) olarak aldıđımız palatogramlar aŐađıda yer almaktadır.





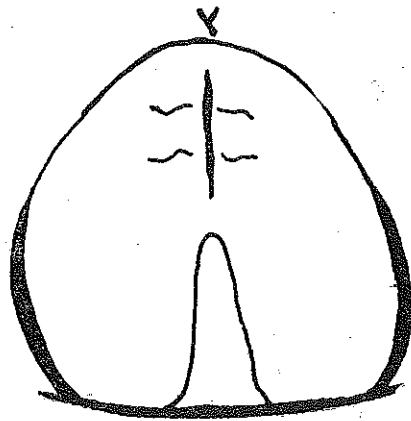
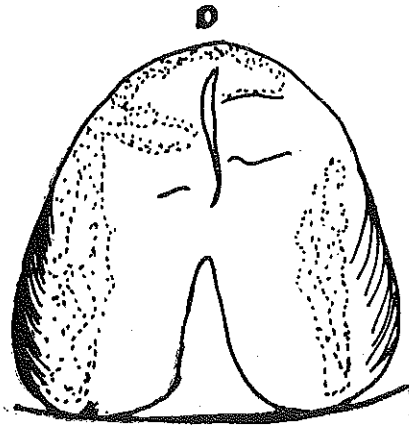
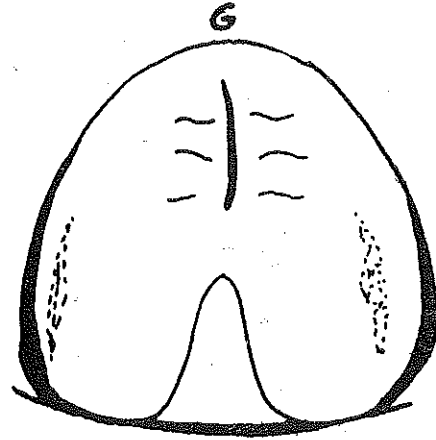
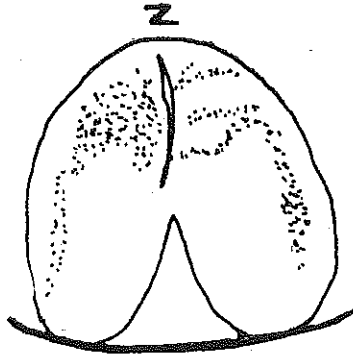
b) Protezli

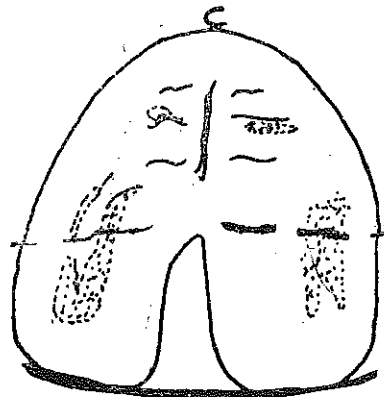
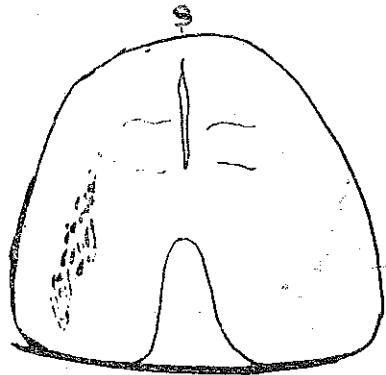
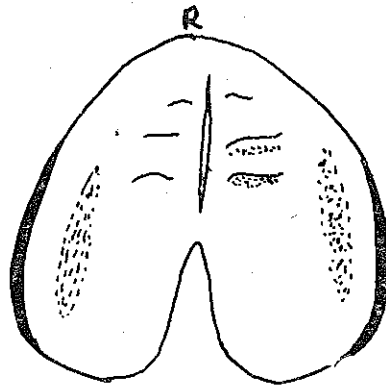
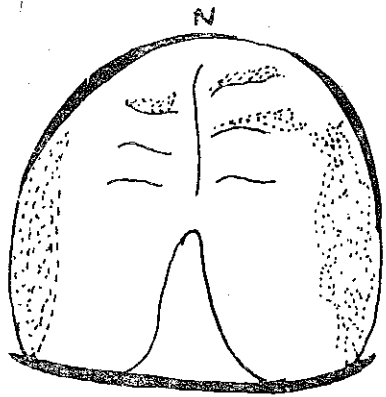
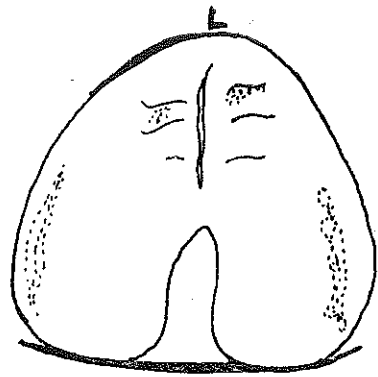
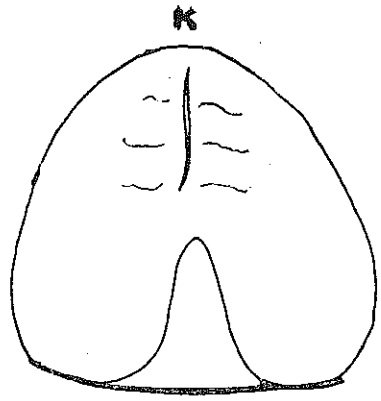




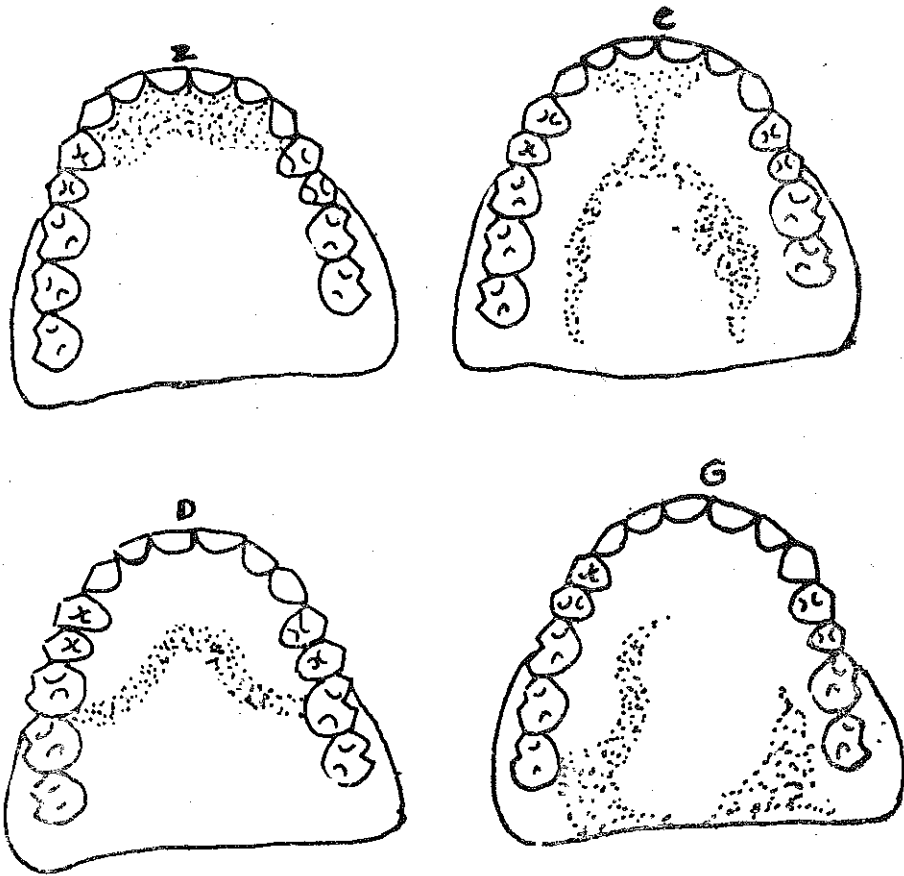
V a k ' a 5 : FATMA MERT: Doğumsal damak yarığına sahip olan bu vak'adan aldığımız protezsiz ve protezli (direkt - indirekt) palatogramlar aşağıda görülmektedir.

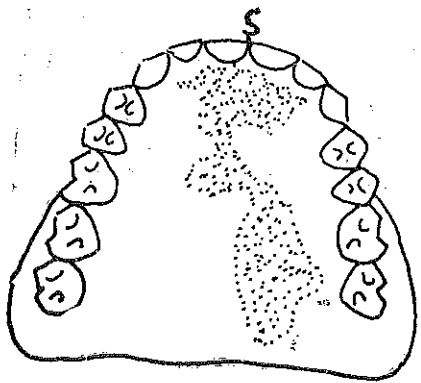
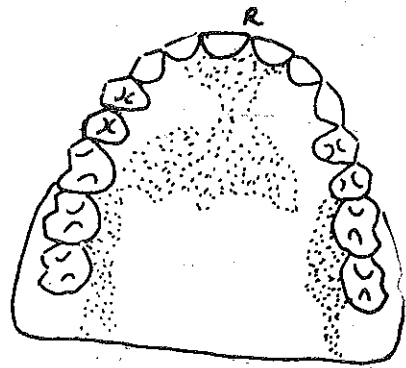
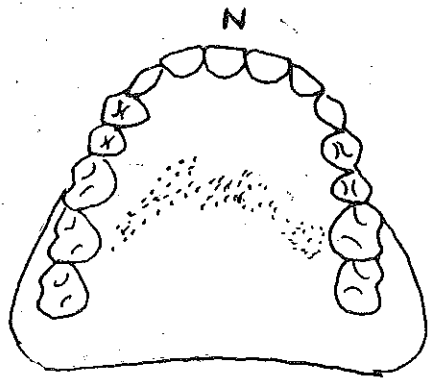
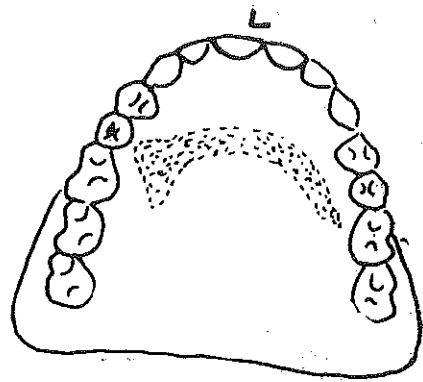
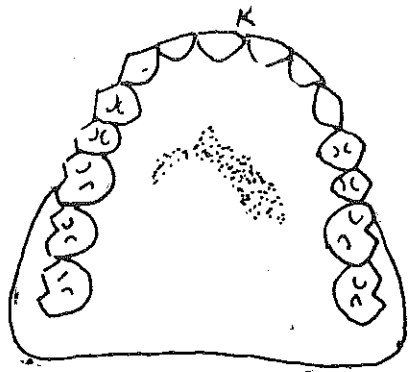
a) Protezsiz





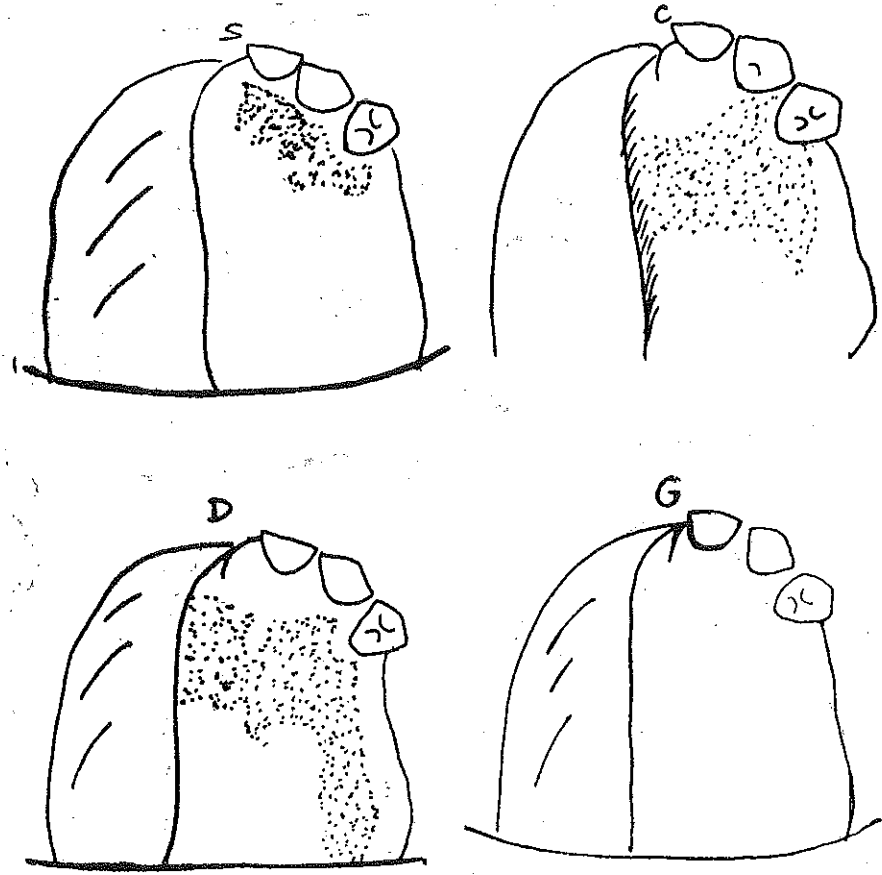
b) Protezli

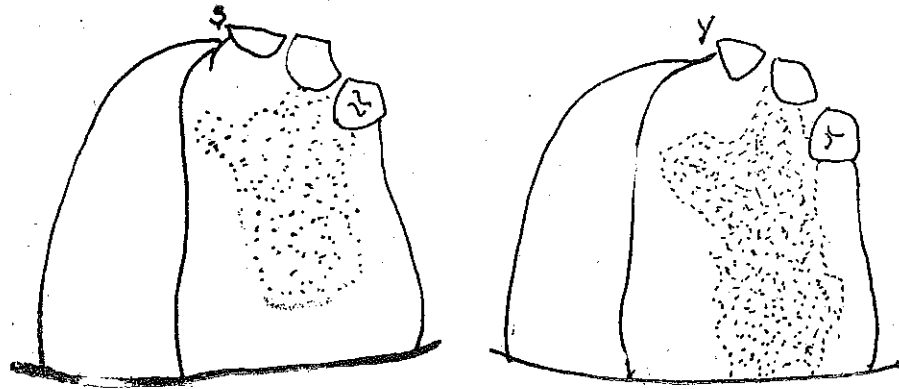
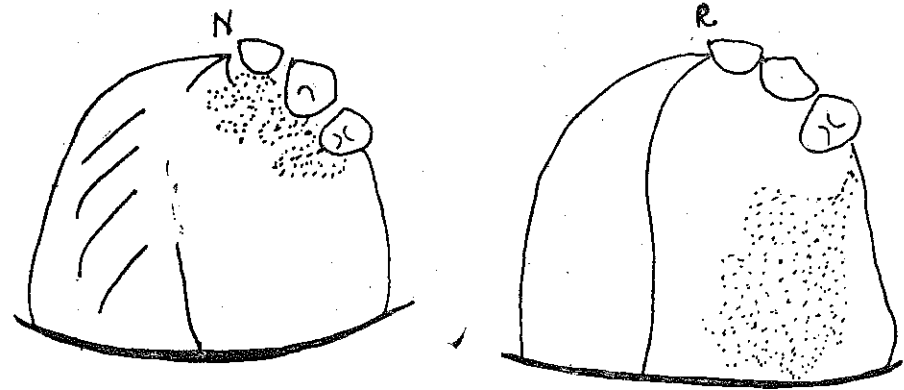
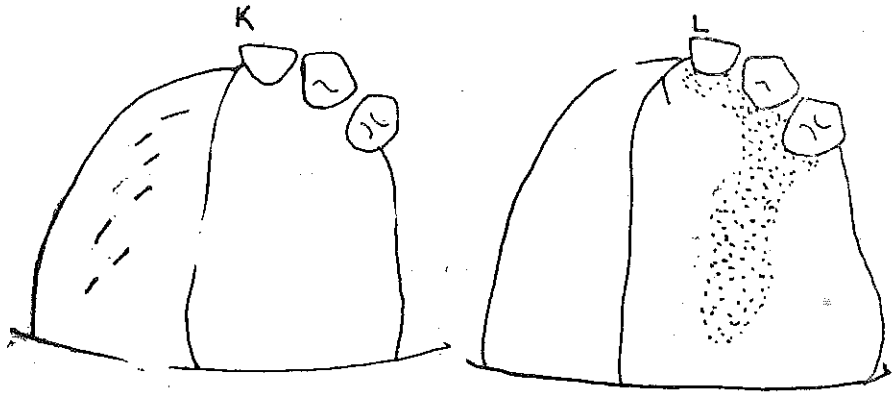




V a k ' a 10 : ÖMER AÇIKGÖZ: Sağ üst çene rezeksiyonundan sonra protez yaptırmak için kliniğimize müracaat eden vak'adan aldığımız protezsiz ve protezli (direkt-indirekt) palatogramlar aşağıda görülmektedir.

a) Protezsiz





b) Protezli

