

Bir Vak'a Münasebeti ile Trafik Kazaları ve Ortodonti

Dr. Filiz PERKÜN (*)

Kara yolları trafiği zamanımızda çok büyük bir hızla yoğunluk artışı göstermektedir. Buna paralel olarak trafik kazaları da çoğalmakta ve aynı zamanda, daha kötü sonuçlar verir hâle gelmektedirler.

Trafik kazalarının daha çok ölümlü sonuçlar verir olması veya daha şiddetli traumalar meydana getirmesini kısaca şu şekilde özetleyebiliriz:

- a) Karayolu trafik yoğunluğunun artması
- b) Motorlu taşıtların, daha süratli seyredebilecek şekilde, güçlerinin artmış olması
- c) Yolların yeni anlamda ve hızlı gidebilecek hale getirilmiş olması ve nihayet,
- d) Sayıları hergün artan taşıt sürücülerinin arasında bilgisiz ve tedbirsizlerin nisbetlerinin de artması.

Her ülkede, her yıl artan sayıda kurban verilmesi ve sakat kalan insanların görülmesi kazaları ve kötü sonuçlarını önleyebilmek için çeşitli tedbirlerin alınmasına sebep olmaktadır. Taşıtlardaki emniyet vasıtalarının arttırılması, hızın kayıtlanması vs.

(*) İ.Ü. Dişhekimliği Fakültesi Ortodonti Kürsüsü Profesörü

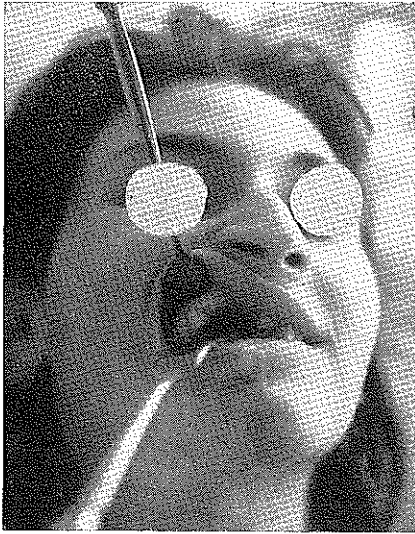gibi tedbirlere rağmen, günümüzde trafik kazaları hergün, herkesin başına gelebilecek bir tehlike olarak hükmünü sürmektedir.

Bir diş hekimi olarak, kaza sonucu meydana gelen yüz travmaları ve çene kırıklarının büyük önemini daima göz önünde tutmaktayız. Bir ortodont olarak, ayrıca, trafik kazası travmalarının ortodontik anomalilere sebep olabildiğini, hayati kötü sonuçları olmasa bile, hastanın ruhi cephesinde ve sosyal düzeninde büyük değişikliklere sebep olabileceğini kabul etmekteyiz.

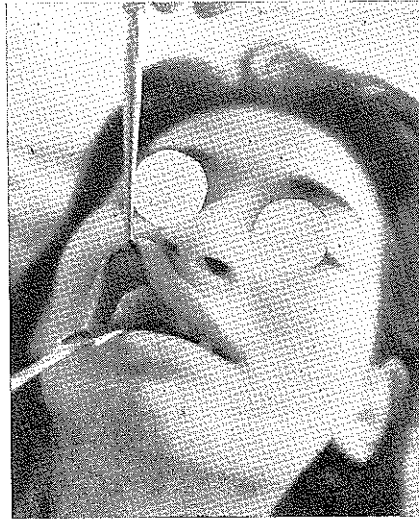
Traumanın meydana getireceği kötü sonuç, ufak bir diş kırığından bir gurub dişin yerlerini değiştirmesi şeklinde büyük bir deformasyona kadar çeşitli durumlar gösterebilir. Kabul etmek gerekir ki, her vak'a kendi özel durumuna göre tedbir ve tedavisi tatbik edilerek normal hale getirilmesi gerekir.

Vak'amız : (S. A.) 22 yaşında bir genç kızdır. Aracın sürücüsünün yanında oturmakta iken, sür'atle, yola bırakılmış bir kamyonun altına girmek suretiyle şiddetli bir trafik kazası geçirmiştir.

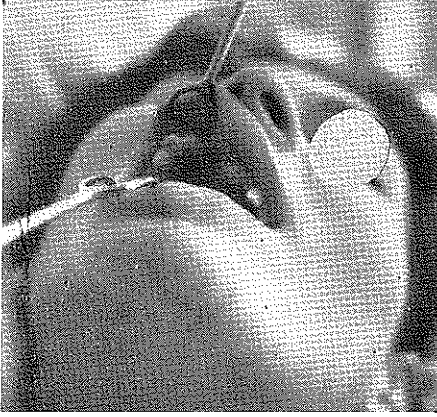
Kol ve bacağındaki kırıklar ve genel diğer sebeplerden dolayı, kaldırılmış olduğu hastanede, diş sistemi ile alakadar olunmamış, sonuç olarak ta, iyileşmeğe başladığı vakit, normal ve güzel olan diş sisteminin tamamiyle anormal bir hale gelmiş olduğu müşahade edilmiştir.



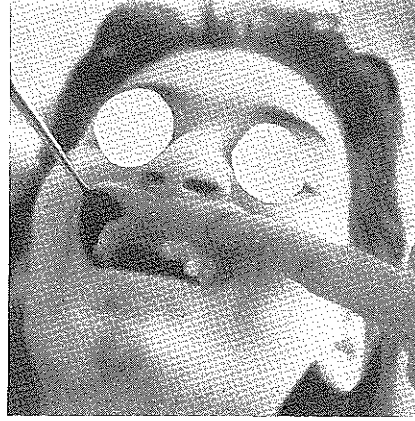
Resim 1.



Resim 2.



Resim 3.



Resim 4.

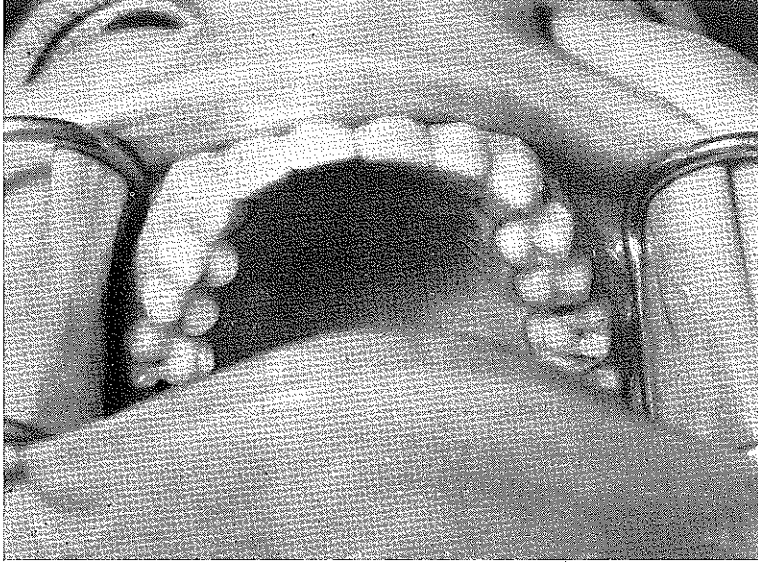
Görüleceği gibi (Resim 1, 2, 3, 4) hasta, kaza esnasında ait 4 keser dişi ile üst sağ orta keserini kaybetmiştir. Aynı zamanda, üst sol orta keser, ancak kronunun 1/3 ü görülebilecek şekilde bir ingressión'a zorlanmış ve 5. 4. 3. 2. 1/No.lu dişler önden arka-ya doğru azalan bir vestibulo - position hareketine tabi olarak artiküle durumundan uzaklaşmışlardır.

Estetik ve fonksiyon bakımından normalden çok uzaklaşan bu durum bir genç kız olan hastamızın moral bir çöküntüye uğraması ile sonuçlandığı için, genel durumunun henüz normal hale gelmemiş olmasına rağmen, bir ortodonti hastası olarak bize müracaat etti.

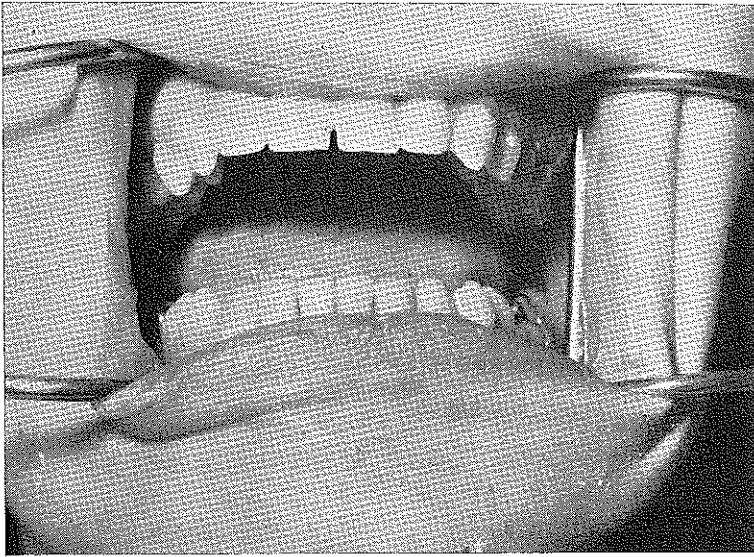
1 No.lu diş, vitalitesini kaybetmiş olduğu ve kökünde de bir kırık bulunduğu için, çekim tatbik edilmiştir. Artiküle durumundan uzaklaşan üst sağ dişler sabit ortodonti apareyleri kullanılmak suretiyle normal yerlerine getirilmişlerdir. (Süre 8 ay). Mevcut alt üst dişlerin normal artiküle durumuna gelmesi ile fonksiyon tamamıyla normale dönmüştür.

Estetiği telafi etmek ve aynı zamanda pekiştirmeye yardımcı olması için alt çenede müteharrik ve üst çenede sabit, muvakkat protezler tatbik edilmiştir.

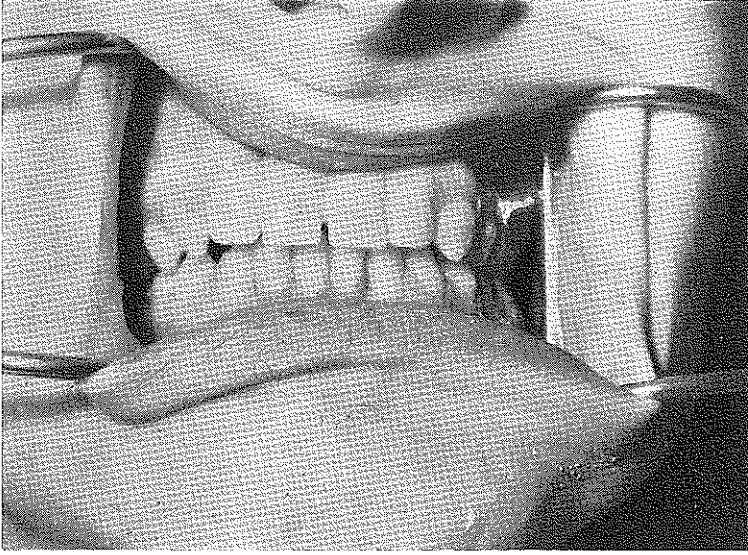
Estetik ve fonksiyon noksanlığı ile büyük bir moral çöküntü içerisinde bulunan bu vak'a, bir ortodontik ve protetik müdahale ile normal hale getirilmiştir. (Resim 5. 6. 7.).



Resim 5.



Resim 6.



Resim 7.

Ö Z E T

Son zamanlarda trafiğin artışına paralel olarak trafik kazaları da artmakta ve bu kazaları önlemek için gerekli emniyet tedbirleri alınmasına rağmen ölüm ve sakat kalma nisbeti yükselmektedir.

D i ş h e k i m, kaza sonucu meydana gelen yüz traumaları ve çene kırıklarını; ortodont ise bu traumalardan olan ufak veya büyük çapdaki anomalilerin, şahısta meydana getirebileceği ruhi ve sosyal değişikliklerin önemini gözönünde tutarlar.

22 yaşındaki genç kız, trafik kazası neticesinde kaldırıldığı hastanede kol ve bacağındaki kırıklar tedavi edilmiştir. Bu arada

1 | — No.lu
2 1 | 1 2

dişlerini kaybetmiş diğer kalan dişlerin de pozisyonları değişerek artiküle tamamen bozulmuştur. Tedavisinin ilk kısmı tamamen ortodontik olup normal artiküle temin edildikten sonra üst ve alt çeneye estetik ve pekiştirme gayesiyle takılan muvakkat protezler hastanın aynı zamanda moral çöküntüsünü de ortadan kaldırmıştır.

S U M M A R Y

The recent days, has shown great increase in the traffic and this goes parallel with the accidents although all the cautions had taken still the chances are very high for disability and mortality rate,

The dentist treats the face traumas and jaw fractures after the accidents, the orthodontist considers small and big anomalies caused by traumas and their social and psychological effects on the person.

The patient 22 years old young girl had traffic accident and had been treated arm and leg fractures at the hospital. Meantime she has lost

$\frac{1}{21} \left| \frac{12}{12} \right.$ — the other remain teeth drifted their position and whole occlusion

changed. First part of treatment was purely orthodontic achievement of a normal occlusion and followed by prosthetic treatment, lower and upper temporary partial dentures which are given for cosmetic and retention sametime to remove her psychological depression.