

## *Dişlerin Sürme Bozuklukları; iki vaka bildirisi (\*)*

Yılmaz MANİSALI (\*\*)  
Sedat ÇÖLOĞLU (\*\*\*)  
Aydan AYGEN (\*\*\*\*)

Dişlerin sürmeleri, birçok araştırmacılarca çeşitli yönleriyle incelenmiş fakat belirli kaideler konulamamıştır. Bu nedenle hangi faktörlerin diş sürmesine ne gibi etkileri olduğu kesinlikle bilinmemektedir. Aşağıda sunduğumuz iki vaka, dişlerin sürmesini engelleyen birçok tablodan ancak ikisidir.

### **VAKA I**

9 yaşında erkek çocuk. 1970 yılı Ocak ayında İstanbul Dişhekimliği Fakültesi Diş Hastalıkları ve Konservatif Diş Tedavisi II Kürsüsüne, dişlerinin çıkmaması ve dişeti iltihapları şikayetiyle başvurdu. Soygeçmişine herhangi bir özellik görülmedi. Özgeçmişinde çocukluk hastalıkları vardı.

— Klinik İncelemeler : Fizik muayenede, ağız boşluğu dışında patolojik bir bulgu yoktu. Üstçene azılar alanında, sağda ve solda, yapısı bozuk görünümde birer azı dişi vardı. Altçenede iki santral, sağda ve solda sürmekte olan küçük azılar görülüyordu.

Alt ve üst çenelerdeki dişlerin sürmemiş olması nedeniyle bu-

(\*) I. Uluslararası Dişhekimliği Haftasında bildirilmiştir. İstanbul, 1972.

(\*\*) İ. Ü. Dişhekimliği Fakültesi, Dişhastalıkları ve Konservatif Diş Tedavisi II Kürsü Başkanı.

(\*\*\*) İ. Ü. Dişhekimliği Fakültesi Patoloji Kürsüsü Ass.

(\*\*\*\*) İ. Ü. İstanbul Tıp Fakültesi Çocuk Hastalıkları ve Sağlığı Kürsüsü Ass.

runaltı-çeneucu mesafesi normalden kısaydı ve hastaya yaşlı insan görünümü veriyordu.

— Laboratuvar İncelemeleri : Kan sayımları ve sedimentasyon normal sınırlar içindeydi. Kandaki kalsiyum ve fosfor incelenmesinde, kalsiyum % 9,9 mg., fosfor % 5,3 mg. olarak bulundu. Bazal metabolizma (—5) idi. Tiroidin I (131) tutma (T.U.) yapıldı ve normalden biraz fazla değerler elde edildi. Psikogram normaldi.

— Radyolojik İncelemeler : El bileklerinin radyolojik incelemesinde, kemik stürüktürü osteoporotik görünümdeydi. Dişlerin radyolojik incelemesinde, alt ve üstçenede çok sayıda gömük dişler vardı.

— Tedavi : Hastaya hipotiroidi tedavisi yapıldı. Daha sonraki incelemelerde gömük dişlerin sürmeye başladığı görüldü. Yapılan bazal metabolizma incelemesinde (+30) değer elde edildi.

## VAKA II

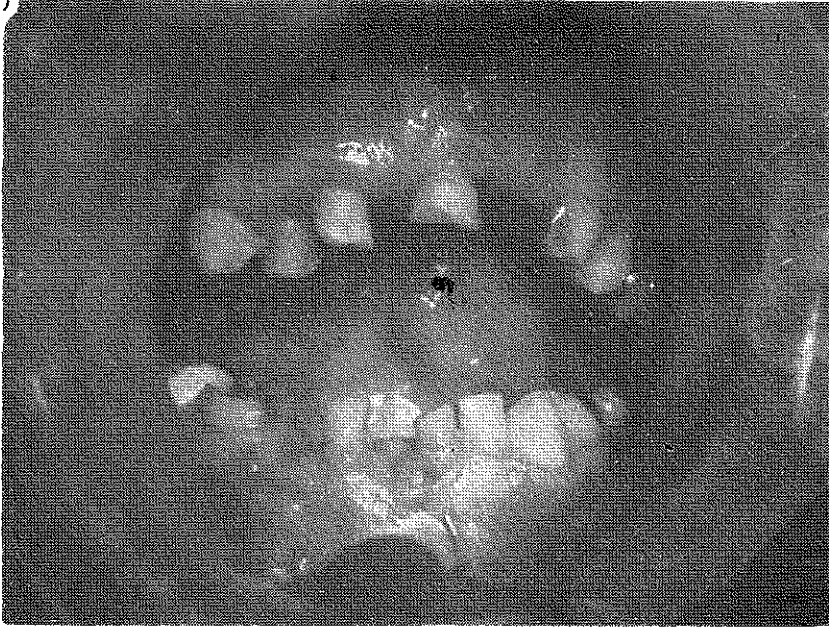
14 yaşında erkek çocuk. 1972 yılı Eylül ayında İstanbul Dişhekimliği Fakültesi Diş Hastalıkları ve Konservatif Diş Tedavisi II Kürsüsüne dişlerinin çıkmaması şikayetiyle başvurdu.

Soygeçmişine özellik yoktu. Özgeçişinde çocukluk hastalıkları vardı.

— Klinik İncelemeler : Hastanın yüzü yaşına göre daha çocuksuydu. Altçene prognatisi ve üstçene mikrognatisi belirliydi. Sürmüş olan dişleri genellikle süt dişleriydi ve daimi dişler pez azdı. (Şekil 1) Kafa kemikleri incelendiğinde frontal tontanelin yumuşak olduğu hissedildi. Göz araları normalden genişti. Toraksın muayenesi sırasında sağ klavikulada kırık izlenimi veren patolojik bir görünüm vardı.

— Radyolojik İncelemeler : Çene kemiklerinin radyolojik incelenmesinde, çok sayıda gömük dişin yanısıra premolarlar alanlarında süpernümerer dişler görüldü. Gömük dişlerin bazılarının yakınında kistler vardı. (Şekil 2 ve 3). Maksiler ve frontal sinüslerin gelişmiş olduğu bulundu. Toraks grafisinde, sağ klavkulanın tam kemikleşmediği ve iki parça halinde olduğu görüldü (Şekil 4).

Klinik tanı olarak kleidokranial dizostoz düşünüldü.

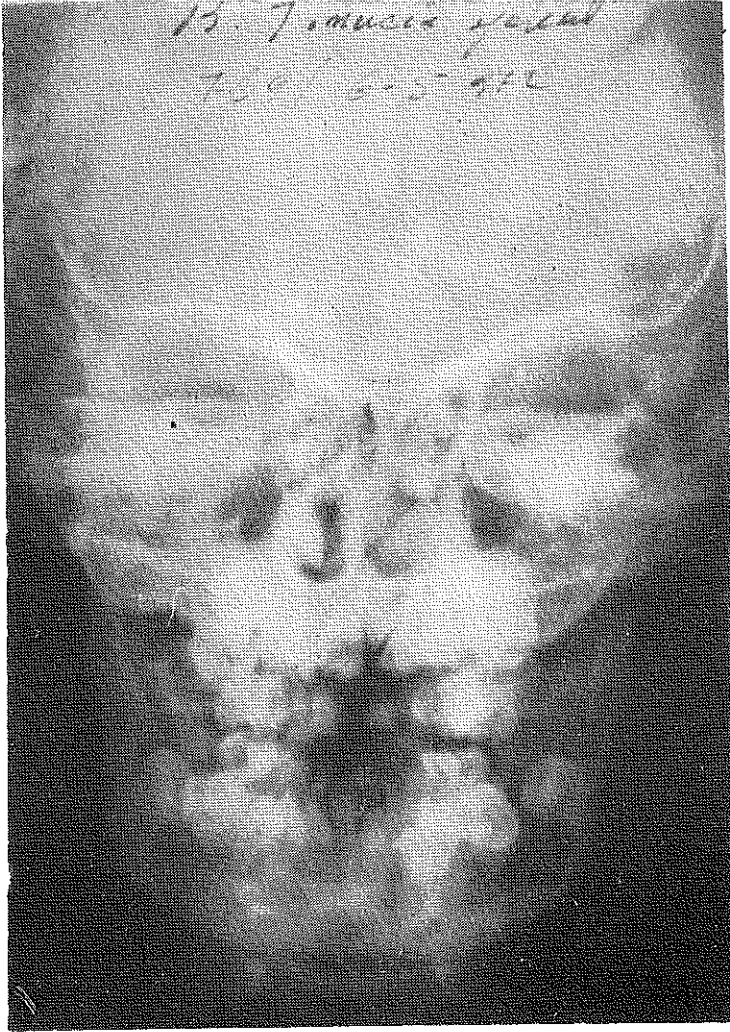


Resim 1

#### TARTIŞMA :

Hipotiroidinın oluş mekanizması ve bu tablonun diş sürmesi üzerindeki etkisi konusunda somut fikirlere rastlamadık, **van Wyk** (5), hipotiroidileri konjenital ve akiz olarak iki tipte tanımlamaktadır. Vakamız akiz hipotiroidi grubuna girmektedir. Akiz hipotroidiler, tiroidin idiyopatik atrofis sonucu oluşmaktadırlar ve kızlarda daha sık görülürler. **Andersen ve Holst** (1), hipotiroidili çocuklarda diş ve kemik yaşının normalden düşük olduğunu ve hastaların % 60 ında gingivitis bulunduğunu bildirmişlerdir. Vakamızda kemik yaşı normaldir fakat diş yaşı normalden küçüktür. Ayrıca hastamızda gingivitis de bulundu.

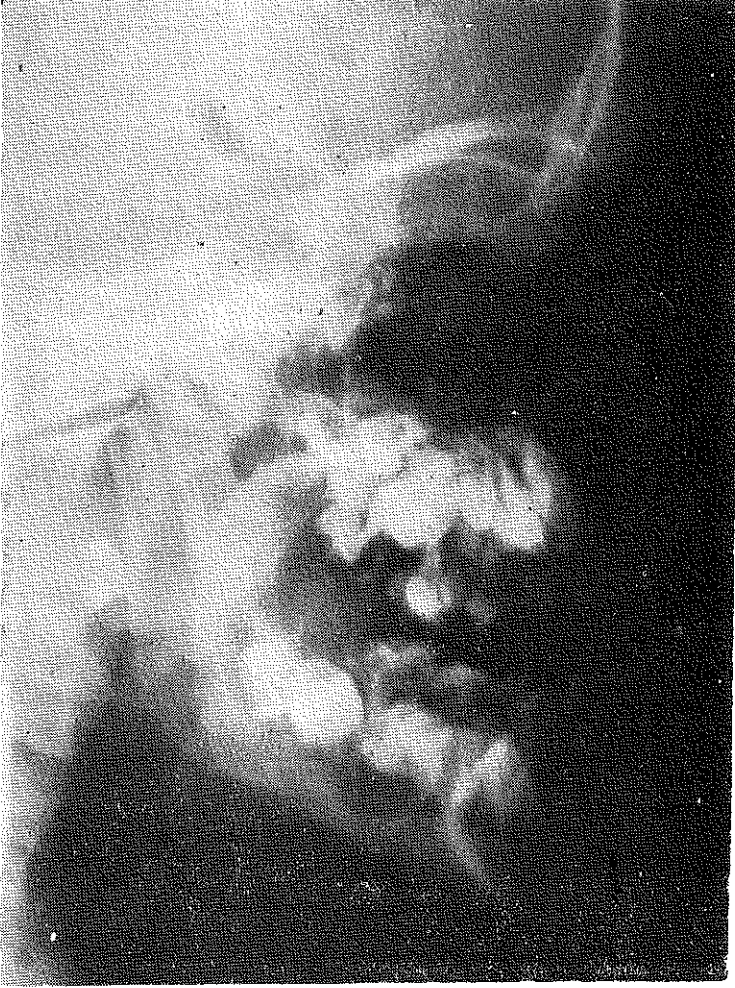Kleidokranial dizostoz (dysostosis cleidocranial), mutasyonel dizostoz ve Scheuthauer-Marie-Sainton sendromu gibi adlarla da anılmaktadır. Kafa kemiklerinde kemikleşme defektleri ve klavikuların aplazisi ya da hipoplazisi vardır. Hastalar genellikle klavikula kırığı şikayeti ve diş sürmemesi şikayetleriyle hekime gelir. Klavikular ile ilgili olan bozukluklar iki ya da tek taraflıdır ve vakaların %



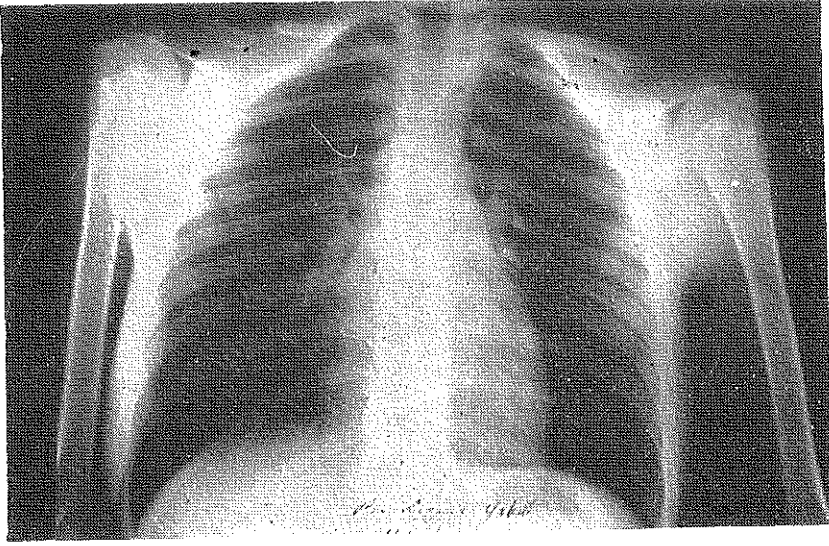
Resim 2

82 sinde vardır (2,4). Kafa kemiklerindeki bozukluklar fontanelerin geç kapanması sonucu oluşur, bu gibi bulgulara vakaların % 25 inde rastlanmıştır (2). Sinüslerde hipoplazi olabilir (2, 4). Gözler arasındaki alan normalden geniş olabilir (3). Çene kemiklerinde biçim bozuklukları, süt ve daimi dişlerde sürme gecikmeleri, premolar alanlarında süpernümerer dişler ve bu dişler yakınında görülen kistler sendromun başlıca özelliklerindedir (2, 3, 4). Tedavisi yoktur. Dişlerin sürebilmesi için süt dişleri çekilerek protezler hazırlanır. Ortodonti ile

işbirliđi yapılarak hazırlanan protezler hastanın çiđneme fonksiyonunu ve estetiđini az da olsa düzeltir.



**Resim 3**



Resim 4

### Ö Z E T

Dişlerin sürmesini geciktiren iki örnek vakayı bildirdik. Hastaların ikisi de erkek çocuğuydu. 9 yaşında olanında hipotiroidi, 14 yaşından olanında kleidokranial dizostoz vardı. Her iki hasta, dişlerinin sümmemesi şikayetiyle gelmişti.

Vakalar, az görülmeleri ve tipik olmaları nedeniyle, ilgi çekiciydi.

### S U M M A R Y

The delayed eruption or failure of eruption of teeth results in pseudoanodontia as descri by two cases. Both of the patients were male. The patient who had hypothyroidism was 9 years old and the other one was 14 years old and he had cleidocranial dysostosis.

They came for their unerupted teeth to the dentist.

### L İ T E R A T Ü R

- 1 — Andersen, J. A. ve Holst, G. : Metabolic Disorders (Endocrine disorders.) «Thomas's Oral Pathology. Ed. R. J. Gorlin ve H. M. Goldman» içinde. Saint Louis, Mosby Co. 6. baskı, 2. cild., 1970.
- 2 — Rubin, A. : Handbook of Congenital Malformations. Philadelphia ve London, Saunders Co., 1969.
- 3 — Silverman, F. : The bone and joints. «Pediatrics. Ed. H. L. Barnett» içinde. Appleton-Century-Crofts, Meredith Cor. New York. 15. baskı. 1972.
- 4 — Standish, S. M. ve Gorlin, R. J. : Bone disorders affecting the jaws. «Thoma's Oral Pathology. E. R. J. Gorlin ve H. M. Goldman» içinde. Sanit Louis, Mosby Co. 6. baskı, 1. cild. 1970.
- 5 — van Wyk, J. J. : The thyroid. «Pediatrics. Ed. H. L. Barnett» içinde. Appleton-Century-Crofts, Meredith Cor. New York. 15. baskı. 1972.