

Gebe Kadınlardan Alınan Ağız Ve Vaginal Yaymaların Karşılaştırılması

Şule YÜCETAŞ (*) — Nazım Mustafa TÜRKER (**)

Sitolojik çalışmalarda epitel tabakasına göre bir grup hücrenin çoğunlukta olması teşhiste önemlidir ve jinekoloji pratiğinde vaginal yaymalarda bulunan hücreler sıklıkla endokrin teşhiste yardım amacını taşır. Vaginal hücre örnekleri malignite ve iltihap hakkında fikir verir (9).

Gebelik devresinde vaginal epiteldeki histolojik değişiklikler gözlenmiş (1) ve ilk 3 ayda epitelde intermediate tabakanın hipertrofi ve bazal tabakanın proliferasyonuna bağlı olarak bu tabakalarda artma olduğu, buna karşın yüzeysel tabakanın çok incelendiği saptanmıştır (1, 8). Tabakalara göre hücrelerin mikroskopta tanınması çekirdek ve stoplazma büyüklüklerinin ters orantı ile dizilişinden kolaylaşır, yani bazal tabakada çekirdek hemen hemen hücrenin tamamını kaplarken, yüzeysel tabakada geniş bir stoplazma içinde çok ufak bir çekirdek seçilir (1, 8).

Gebelikte alınan vaginal yaymalarda tipler üzerinde çalışmalar yapılmış (8) ve :

(*) A. Ü. Diş Hek. Fak. Ağız, Diş Hast. ve Cerrahisi Kürsü Asistanı

(**) A. Ü. Diş Hek. Fak. Ağız, Diş Hast. ve Cerrahisi Kürsüsü Öğretim Üyesi

- a) Naviküler
- b) Sitolotik
- c) İnflamatuar
- d) Öströienik tipler tarif edilmiştir.

Normal gebelik sitolojisinde en sık yayma tipi naviküler ve en hakim hücre intermediatedir. Gebelik devresine has olan naviküler hücreler Papanicolou (4) tarafından tarif edilmiştir. Hücreler kayık şeklinde, hudutları düzgün, kenarları kalındır. Bu kalınlık yüksek miktardaki glikojenin sitoplazmayı kenarlara doğru itmesine bağlıdır. Çekirdek sıklıkla vesiküler, büzülmüş ve hatta piknotiktir. Yayma gebelik devresinde epitel proliferasyonunun artması ile hücrelidir. Naviküler, intermediate hücreler grupları halinde görülebilir. Birkaç yuvarlak parabazal veya izole yüzeysel hücrede rastlanabilir. Döderlein basilleri bu yaymalarda sıklıkla çok sayıdadır (1, 8).

Vaginal mukozanın histolojik resmi birçok durum göz önüne alınırsa ağız mukozasının keratinize olmayan kısımlarına benzerlik göstermektedir (1, 9). Vaginal mukozada hormonların etkisi iyi bilinir. Ağız mukozasının menstrual siklusla alakalı olan fazlara göre değişimleri üzerinde de pek çok çalışma yapılmıştır (1, 2, 3, 5, 9, 10).

Bizim bu çalışmadaki amacımız ise gebelik devresinde ağız ve vaginal bölgelerden alınan yaymaları karşılaştırmak ve benzer yanlarını saptamaktır.

MATERYAL VE METOD :

A. Ü. Tıp Fakültesi Kadın Hastalıkları ve Doğum Kliniğine başvuran gebeliğin çeşitli aylarındaki 80 kadından ağız ve vaginal yayma alındı.

Vaginal yaymalarda bir spekulum yardımı ile vaginanın 1/3 orta kısmında tahta spatül ile materyal alındı.

Ağız yaymalarında ise materyal tahta spatül ile yanak iç yüzünden ve dişetlerinden alındı.

Lam üzerine yayılan materyal eşit miktardaki eter, % 95 lik alkol bileşiminde fikse edildi, Papanicolou metodu ile boyanarak ışık mikroskopunda incelendi.

Elde edilen bulgular arasında vaginal ve ağız yaymalarında yüzdelere arası farkın önem kontrolü yapılarak t ve P değerleri saptandı,

bunun için Se : $\sqrt{\frac{p \cdot q}{n_1} + \frac{p \cdot q}{n_2}} > t : \frac{D}{SE}$ formülleri ve P tablosu

kullanıldı.

BULGULAR :

Mikroskop çalışmalarında ağız ve vaginal yaymalarda hakim hücre tipinin intermediate tabakaya ait hücreler olduğu saptandı. Bazal ve parabazal hücreler oldukça az sayıda görülürken yüzeyel olanlar daha fazla orandaydı (Tablo 1).

Hakim hücre tipi	Vaginal Y.	%	Ağız Y.	%
Yüzeyel Hücre	20	25	31	38.75
Intermediate Hücre	56	70	46	57.50
Parabazal Hücre	1	1.25	2	2.50
Bazal Hücre	3	3.75	1	1.25

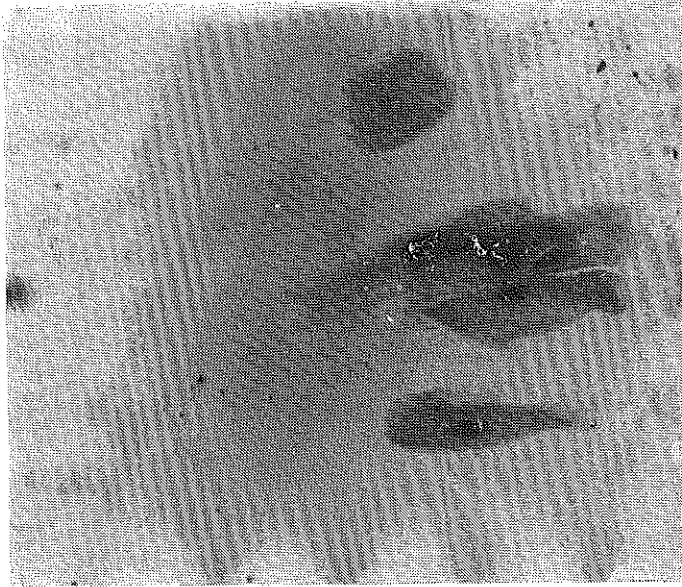
TABLO : 1

Gebelik devresine özgü naviküler hücreler ise vaginal yaymaların 35 (% 43.75) inde, ağız yaymalarının ise 20 (% 25) inde tipik olarak görüldü (Resim : 1, 2, 3, 4).

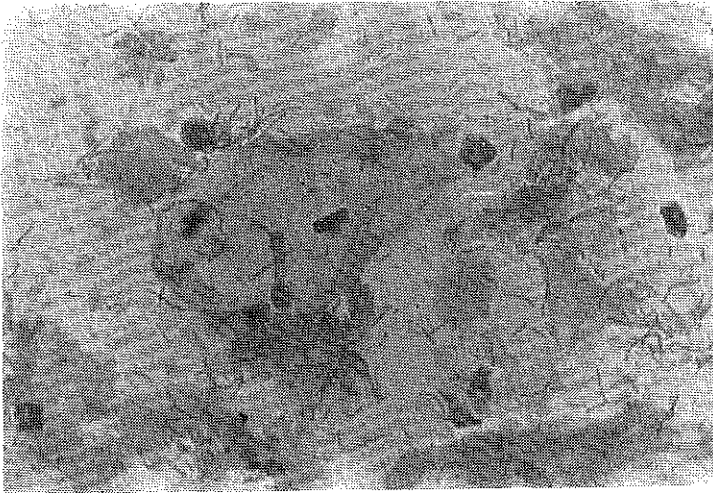
Ağız yaymalarına ait Resim 1 de katlanmayı andırmayan naviküler hücre kümeleri, Resim 2 de tipik bir naviküler hücre, bol miktarda tamamen keratinize çekirdeksiz hücreler ve oldukça fazla uzun basiller görülmektedir. Hücrelerde yer yer östrojen granülleri seçilebilmekte ve bazı hücrelerde kromatinin ünifom olarak dağıldığı, ayrıca seks kromatinleri izlenebilmektedir.

Vaginal yaymaya ait Resim 3, 4 de intermediate hücrelerin çoğunlukta olduğu, yüzeyel hücrelerin daha az oranda dağıldığı, bol miktarda naviküler hücre toplulukları ve çoğu bakteri ile parçalanmış yoğun lökosit görülebilmektedir.

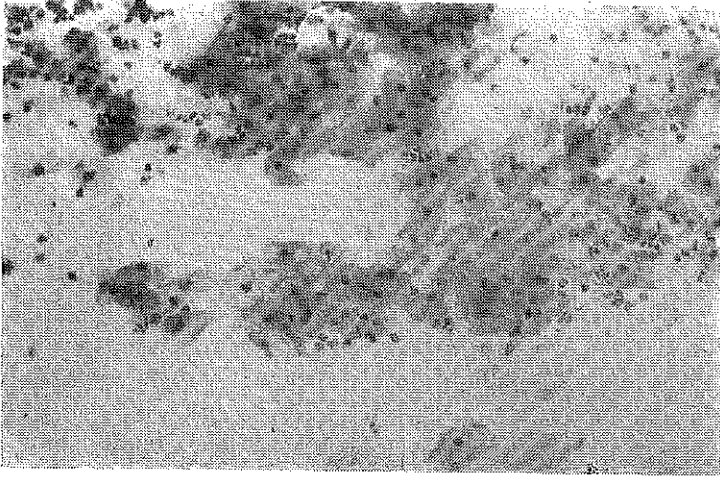
Vaginal ve ağız yaymalarında bu rakamlarla dağılım yapan hücre sayılarının yüzde farkları istatistiki olarak değerlendirildiğinde; her iki tipte yüzeyel ve intermediate hücre bulguları arasında önemli fark olmadığı, (t : 1.87 P>0.05, t : 1.64 P>0.05) halbuki naviküler hücre bulguları arasında (t : 2.50, P<0.01) önemli fark olduğu saptandı. Çok az sayıdaki diğer iki tabaka hücre grupları için değerlendirme yapılmadı.



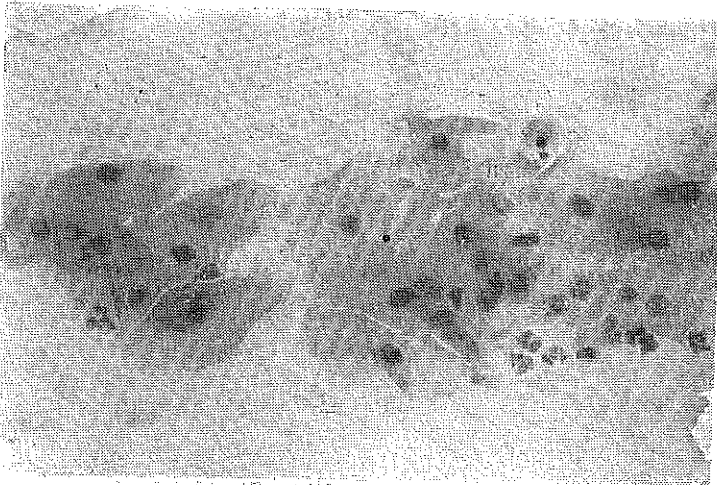
RESİM 1 (25 X 10)



RESİM 2 (40 X 10)



RESİM 3 (10 X 10)



RESİM 4 (25 X 10)

Gebelik devresinde alınan yaymalar üzerinde 1925-1972 yılları arasında yapılan çalışmalarda otörler değişik sonuçlar ortaya koymuşlardır.

Ziskin, Moulton (10), yaptıkları karşılaştırmalı çalışmalarda ağız ve vaginal yaymalarda öströjene cevap olduğu halde ağız yaymalarının teşhis yönünden vaginal yaymaların yerini tutamayacağını, Pappic, Glickman (5), menstrual siklusun hiçbir fazının ağız yaymalarında saptanamayacağından gebelikte değeri olmadığını, Silverman ve arkadaşları (6, 7) gebelikte ağız yaymalarının bu devreye özgü bir görünüm ortaya koymaktan uzak olduğu için teşhiste değeri olmadığını savunurken, usem (2), Timonen ve arkadaşları (9), Main, Ritchie (3) ağız ve vaginal yaymaların bir dereceye kadar benzer görünüm ortaya koysada vaginal yaymaların daha üstün olduğunu ve ağızdan alınan materyal üzerinde daha fazla çalışma yapılması gerektiğini savunmuşlardır.

Bizim bulguladığımız sonuçlarda Jusem (2), Timonen ve arkadaşları (9) ile Main ve Ritchie (3) nin fikirlerini doğrular görünümüdür, çünkü her iki tip yaymada esas çoğunluğu gösteren yüzeyel ve intermediate hücrelerde önemli fark olmadığı, ancak naviküler hücre yüzdelerindeki farkın önemli olduğu saptanmıştır, yani bizde her iki tip yaymanın hücresel benzerlik gösterdiği ancak gebeliğe has görünümde vaginal yaymaların daha üstün olduğu fikrinde birleşiyoruz.

Ancak elimizdeki kaynaklara göre en son 1972 yılında Hugoson ve arkadaşlarının (1) yaptıkları çalışmada dişeti ve bpkal bölgelerden alınan yayma bulguları farklı olarak verilmiş ve dişetinden alınanlarda yüzeyel, bukal bölgeden alınanlarda ise intermediate hücreler çoğunlukta görülmüştür. Bizim çalışmamızda da karışık olarak değil de ayrı ayrı materyal alınıp incelenseydi belki daha kesin sonuçlar varma olasılığı olurdu. Ayrıca materyalin hastalardan belirli aralıklarla alınmasının bulguları kesinleştirmede etkisi olacağı düşünülmektedir.

Ö Z E T

Bu çalışmada gebelik devresince başvuran hastalardan 80 inde ağızdan ve vaginadan alınan yaymalar karşılaştırıldı. Vagina ve ağız yaymalarının ana hatları ile benzerlik gösterdiği, istatistiki yönden önemli fark olmadığı ancak naviküler hücre bulgusu yönünden farkın önemli olduğu saptandı. Bu nedenle vaginal yaymaların teşhiste daha üstün olduğu düşünüldü.

S U M M A R Y

In this study, vaginal and oral smears from 80 pregnant women are compared. It is observed that, the vaginal and oral smears are similar and there isn't a significant difference between them, except the percentages of navicular cells, therefore vaginal smears are thought to be more valuable in diagnosis.

L I T E R A T Ü R

- 1 — **Hugoson, A., Winberg, E., Angström, T.** : Cytologic Findings in Vagina and Oral Smears from Pregnant Women. *Acta Cytologica*. 16 (2) : 111-115, 1972.
- 2 — **Jusem, R.** : A Cytology of the Cornification of the Oral Mucosa in Women. *Oral Surg. Oral Med. and Oral Path.* 3: 516-520, 1950.
- 3 — **Main, D. M. G., Ritchie, G. M.** : Cyclic Changes in Oral Smears from Young Menstruating Women. *Brit. J. Dermat.* 79: 20-30, 1967.
- 4 — **Papanicolou, G. N.** : The Diagnosis of early human pregnancy by the vaginal smear method. *Proc. Exp. Biol. Med.* 22: 436-437, 1925.
- 5 — **Papic, M., Glickman, I.** : Keratinization of the human gingiva in the menstrual cycle and menopause. *O. Surg.* 3: 504-516, 1950.
- 6 — **Silverman, S., Becks, H. Farbers, S. M.** : The Diagnostic value of Intraoral Cytology. *J. D. Rest.* 37: 195-205, 1958
- 7 — **Silverman, S.** : The Cytology of Benign Oral Lesions. *Acta Cytologica*. 9 (4) : 287-295, 1965.
- 8 — **Smolka, H., Soost, J. H.** : An Outline and Atlas of Gynaecological Cytodiagnosis. Edward Arnold Publishers Ltd. 19-23 : 100-107, 1965.
- 9 — **Timonen, S., Colonius, P. E. B., Sakai, Y.** : Exfoliated Oral Cells as Indicators of oestrogen Stimulation. *O. T.* 72: 324-334, 1964.
- 10 — **Ziskin, E. D., Moulton, R.** : A Comparison of Oral and Vaginal Epithelial Smears. *J. Clin. Endocrinol.* 8: 146-165, 1948.