

Fonksiyonel Yan Çapraz Kapanışlar ve Tedavileri (*)

Yrd. Doç. Yıldız Öztürk (**)

GİRİŞ

Erken yaşlarda, çocuklarda henüz ağızda süt dişleri mevcut iken görülen tek taraflı yan çapraz kapanışların büyük bir bölümü dişsel nedenlerden çok iskeletsel nedenlere bağlı olarak karşımıza çıkmaktadır.

Foster ve Hamilton isimli araştırmacılar süt diş dizisinde fonksiyonel yan çapraz kapanışa % 8 ilâ % 16 oranında rastlanıldığını bildirmişlerdir (2).

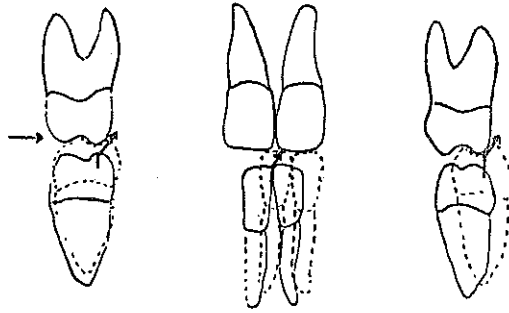
Kutin ve Hawes ise süt diş dizilerinde görülen yan çapraz kapanışların büyük çoğunluğunun fonksiyonel nedenlere bağlı olduğunu saptamışlardır (4).

Bu tür kapanış bozukluklarında en önemli etken çocuğun parmak veya emzik emme gibi kötü bir alışkanlığının uzun süre devam etmesidir. Dilin devamlı olarak alt konumda kalması ve emme sırasında buccinator kasının yaptığı aşırı basınçların etkisi ile üst çene normal yatay yön gelişimini yapamaz. Sonuç olarak, normal gelişimine devam eden alt çene ile üst çene arasında

(*) M.Ü. Dişhekimliği Fakültesi II. Uluslararası Kongresinde tebliğ edilmiştir (22-25 Kasım 1984).

(**) İ.Ü. Dişhekimliği Fakültesi, Ortodonti Anabilim Dah.

yatay yönde bir boyut uyumsuzluğu oluşur. Şekil : 1'de görüldüğü gibi alt çene istirahat durumunda yatay yönde normal konumdadır. Ancak üst ve alt dişlerin kapanış durumuna geçerken başbaşa konuma gelmeleri ile oluşan primer kontakt noktalarını ortadan kaldırmak ve maksimum interkuspasyonu temin etmek amacı ile hasta, alt çenesini sağ veya sol tarafa doğru kaydırarak kapama alışkanlığını edinir. Burada üzerinde durulması gereken husus, klinik olarak tek taraflı yan çapraz kapanış görünümünde olan bu ortodontik bozukluğun aslında üst çenenin sağ ve sol yan segmentlerini ilgilendiren çift taraflı bir sorunu oluşturmasıdır. Uygulanacak olan tedavinin planlanmasında bu durum dikkate alınmalıdır.



Şekil : 1

Schroder isimli araştırmacılar, süt diş dizilerinde tedavi edilmeyen yan çapraz kapanışların genellikle daimi diş dizisinde de görüldüğünü bildirerek, bu tür kapanış bozukluklarının mümkün olduğunca erken dönemde tedavi edilmelerini tavsiye etmektedirler (5).

Ancak fonksiyonel yan çapraz kapanışların tedavileri konusunda çeşitli araştırmacılar değişik yöntemler önermektedirler :

Chaconas, üst çeneye erken dönemde uygulanan sabit genişletici damak arkları ile sutura palatina mediada açılmanın sağlanabildiğini bildirir. Uygulanan bu ortopedik etki ile üst ve alt çeneler arasındaki yatay yön boyut uyumsuzluğu giderilerek, hastanın alt çenesini sağa veya sola kaydırmadan normal konumda kapatabilmesi sağlanmış olur. Yazar daimi diş dizisinde aynı tedavi yönteminin, ancak ortodontik etki yapabileceğine işaret ederek, gerekli olan durumlarda hızlı genişletme yöntemini önermektedir (1).

Ülgen, bu tür vak'alara üst çeneye ortadan yarıklı vidalı genişletici müteharik aparey veya genişletici sabit damak arki uygulanabileceğini bildirir (7).

Schroder isimli araştırmacılar da üst çeneye uygulanan sabit genişletici damak arklarını önermektedirler (5).

Thilander, Wahlund, Lennartson yaptıkları bir çalışmada, fonksiyonel yan çapraz kapanışlı 5-13 yaş grubundaki 33 hastadan 9 tanesini, sadece süt köpek dişlerinde selektif mölleme yöntemini uygulayarak, geri kalan yirmidört tanesini ise müteharrik simetrik genişletici apareyler kullanarak tedavi etmişlerdir. Araştırmacılar, aynı kapanış bozukluğu gösteren yirmisekiz vak'ayı ise mükemmel kapanışlı yirmibeş vak'a ile birlikte incelemişlerdir. Yaş grubu yine 5-13 yaş arasındadır. Sonuç olarak altı vak'ada spontan düzelme, ondört vak'ada hafif düzelme, altı vak'ada aynı durumun muhafaza edildiğini, iki vak'ada ise daha kötüye gidiş olduğunu saptamışlardır (6).

Von der Mühl isimli araştırmacı, süt köpek dişlerine uygulanan selektif mölleme işleminin, ancak altı ay sonra fonksiyonel yan çapraz kapanışın düzelmeye başlamasında yardımcı olabileceğini bildirir. Üst çeneye uygulanan genişletici müteharrik veya sabit apareyler ile istenilen genişletmenin temin edilebileceğini, ancak apareyler çıkartıldığında uygun olmayan yeni tüberkül çatışmaları ile karşılaşabileceğine işaret eder. Bu durum sonucunda hastaya, alt çenesini yana doğru kaydırma alışkanlığını terk ettirme işlemi oldukça güç ve zaman alıcı olabilir (8).

Von der Mühl, fonksiyonel yan çapraz kapanışlı vak'aların tedavilerine alt çenenin yan tarafa doğru olan deviasyonunu düzeltici Andresen tipi fonksiyonel ortopedik apareyler ile başlanarak, daha sonra üst çeneyi genişletici aygıtların kullanılmasını önermektedir. Araştırmacıya göre erken dönemde uygulanan fonksiyonel tedavi ile çok kısa sürede sonuç alınması mümkündür. Daha sonra uygulanan genişletme sırasında ise kapanış sıklıkla kontrol edilerek arzu edilmeyen tüberkül çatışmaları radikulo-vestibüler tork temin edilerek engellenebilir (8).

MATERYAL ve METOD

Bu çalışmada İ. Ü. Dişhekimliği Fakültesi Ortodonti Anabilim Dalı Kliniğine başvuran fonksiyonel yan çapraz kapanışlı iki vak'a, iki ayrı yöntem ile tedavi edilmiştir.

Hastaların fonksiyonel kapanış durumu klinikte şu şekilde incelenmiştir :

Hasta, fotöye dik, Frakfurt düzlemi yere paralel olacak bir şekilde oturur. Kendisini rahat bırakması ve yüz kaslarını gevşetmesi söylenir. Ağız dışı incelemesinde, alt çenesi maksimum açık ve kapalı iken palpasyon ile yüz kasları ve kondil başlarında herhangi bir fonksiyon bozukluğu veya deviasyonun mevcut olup olmadığı araştırılır. Ağız içi incelemesinde ise hastanın ağzı açtırılır sağ ve sol baş parmaklar alt vestibül derinliğine yerleştirilir, işaret parmakları ile alt çene alt kısmından sıkıca kavranır. Alt çeneye dişler temas ettirilmeden dik yönde hafif açma kapama hareketleri yaptırılır, daha sonra tek bir hareket ile alt çene ilk okluzal temas oluşana kadar kaldırılır ve bu anda orta çizginin durumu incelenir. Dişler maksimum interküspidasyon durumuna getirilir ve tekrar orta çizginin durumu incelenir.

Vak'a : I

Birinci vak'amız, beşbuçuk yaşında bir kız çocuğudur. Alınan anamnezde herhangi bir irsî anomaliye sahip olmadığı, genel ve dişsel durumunun, mevcut olan fonksiyonel yan çapraz kapanışın dışında, normal olduğu saptanmıştır. Ancak hasta uzun süre, ikibuçuk yaşına kadar yalancı emzik kullanmıştır.

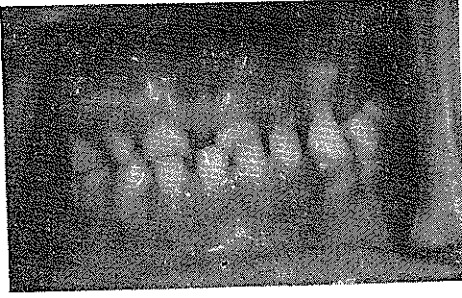
Üst solunum yollarının incelenmesinde, hipertrofik ve iltihaplı olan bademcik ve burun vejetasyonları teşhis edilerek, gerekli olan cerrahi işlemlerin yapılabilmesi için kulak burun boğaz uzmanına gönderilmiştir.

Klinik inceleme esnasında hastada ayrıca atipik yutkunmanın mevcut olduğu ve istirahat durumunda dudakların hafif aralık kaldığı görülmüştür.

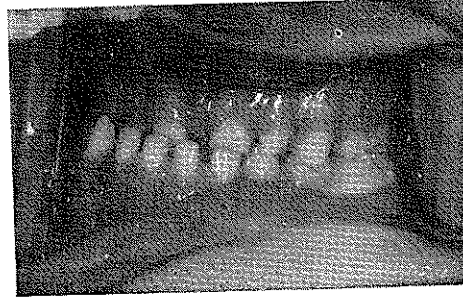
Diş dizilerinin incelenmesinde üst ve alt tüm süt dişlerinin ağızda mevcut olduğu görülmüştür.

Üst ve alt diş dizilerinin kapanış ilişkisi : Üst ve alt dişler kapanış durumuna geçerken, hasta alt çenesini sağ tarafa doğru kaydırmaktadır. Maksimum interküspidasyon durumunda, üst sol bir ve alt sol iki numaralı süt dişlerinden başlayarak tüm ön ve sağ taraf diş dizilerinde yer alan tüm dişler çapraz kapanış durumundadır. Sol tarafta ise ön-arka ve yatay yönde normal kabul edilebilecek bir kapanış ilişkisi mevcuttur. Alt orta çizgi, üst orta çizgiye nazaran, beş milimetre kadar sağa kaymıştır (Resmi : 1, 2, 3). Hastanın cephe fotoğrafının incelenmesinde alt dudak ve gnathion noktalarının hafif olarak orta oksal düzleme göre sağ tarafa kaydığı saptanmıştır. Profil fotoğrafında ise üst ve alt dudakların normal konumda olduğu, ancak alt çenenin bir miktar

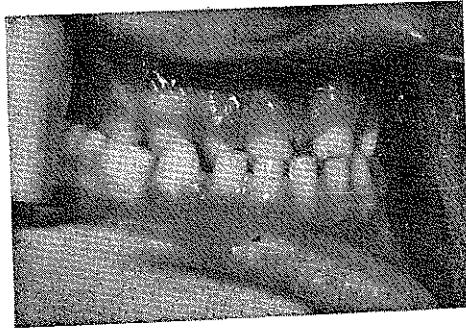
geride yer aldığı görülmüştür (Resim : 4, 5). Profil uzak röntgen resmi üzerinde yapılan Sefalometrik analiz sonucunda, hastanın iskeletsel durumunun dik yönde normal, ön-arka yönde üçüncü sınıf olduğu saptanmıştır (Resim : 6).



Resim : 1



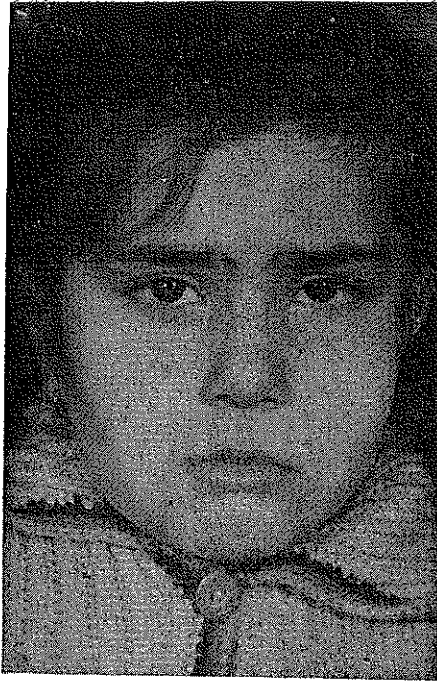
Resim : 2



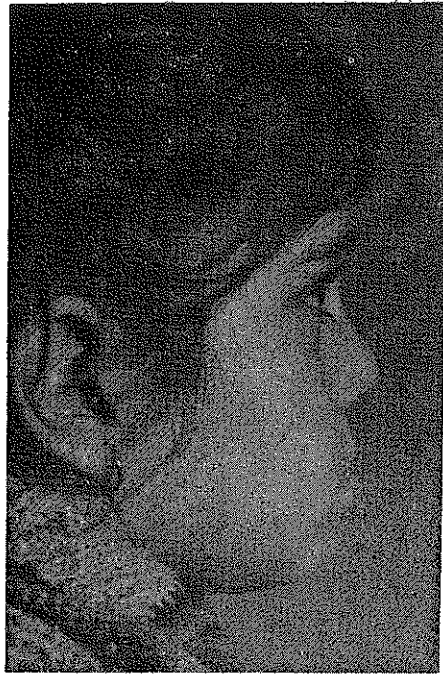
Resim : 3

Tedavi Planı : Hastaya ilk önce, fonksiyonel yan çapraz kapanışını düzeltici, Andresen tipi bir fonksiyonel ortopedik tedavi apareyi uygulanması kararlaştırılmıştır. Alt orta çizginin normal konuma getirilmesinden sonra ise üst çeneyi genişletici, vidalı müteharrik aparey ile birlikte, çenelik uygulanması planlanmıştır.

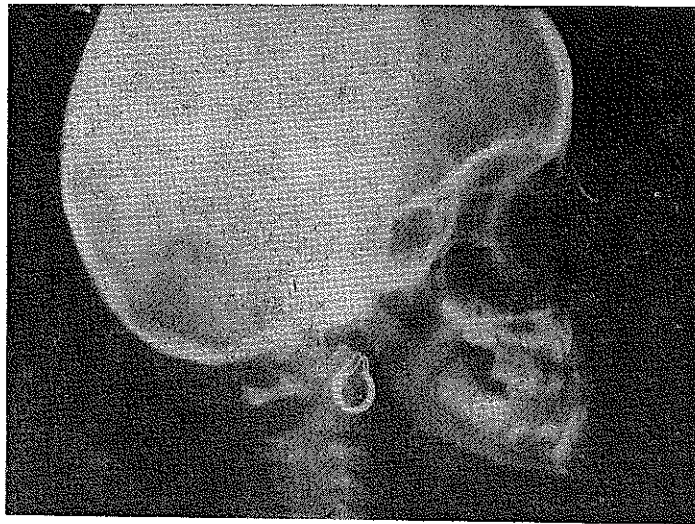
Kullanılan Apareyler : Uygulanan aparey, ön kısımda 0,9 mm'lik yuvarlak telden yapılmış vestibül teli ihtiva eden, Andresen tipi bir monoblok apareydir. Hazırlanması için gereken kapanış mumları hastanın alt çenesini alt orta çizginin üst orta çizgi ile çakışacağı duruma kadar sol tarafa doğru



Resim : 4

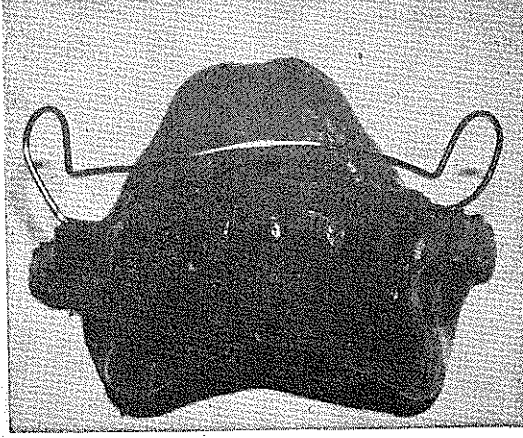


Resim : 5



Resim : 6

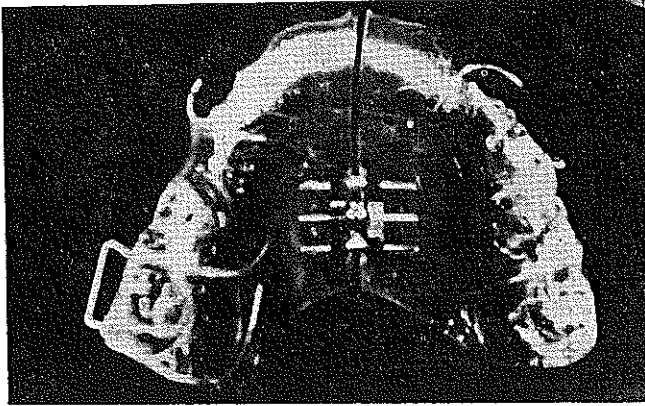
kaydırılarak elde edilmiştir. Dik yönde meydana getirilen açıklığın «free - way-space» den fazla olmamasına dikkat edilmiştir (Resim : 7).



Resim : 7

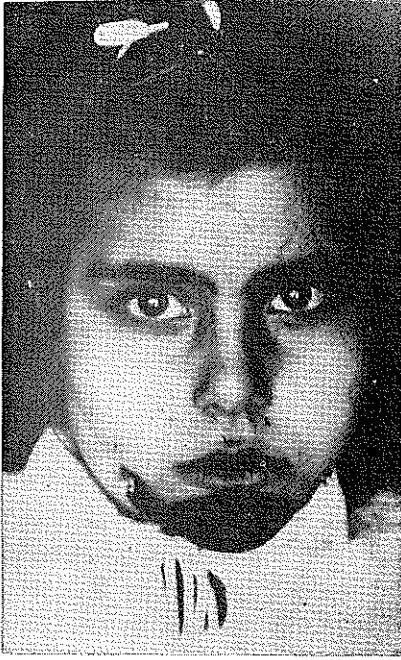
Hastaya apareyini, günde en az oniki saat süreyle (genellikle bütün gece, öğle ve akşam yemeklerinden sonra birer saat) takması gerektiği bildirilmiştir.

Üst Çeneyi Genişletici Mütaharrrik Aparey : Orta kısmında vida bulunan, üst çeneyi yatay yönde simetrik olarak genişletici, akril kısmı azı dişlerinin oklüzal yüzeylerine kadar uzanan ortadan yarıklı bir apareydir (Resim : 8).



Resim : 8

Çenelik : Yanıklı müteharrik aparey ile birlikte uygulanan çenelik, hastanın dik yöndeki iskeletsel durumunun normal olması nedeni ile kuvvet çizgileri alt çene kondil merkezlerinden geçecek şekilde hazırlanmıştır. (Resim : 9, 10).



Resim : 9



Resim : 10

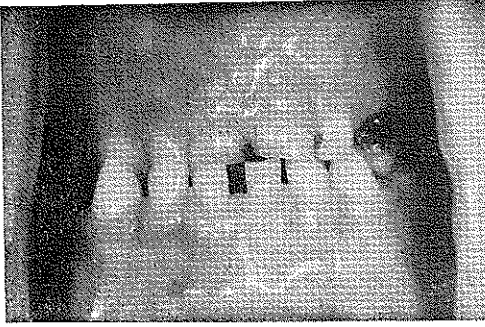
Vak'a : II

İkinci vak'amız, beşbuçuk yaşında bir erkek çocuğudur. Alınan anamnezden babasında bariz alt çene prognatizi olduğu, genel durumunun normal, ağız bakımının orta olduğu saptanmıştır.

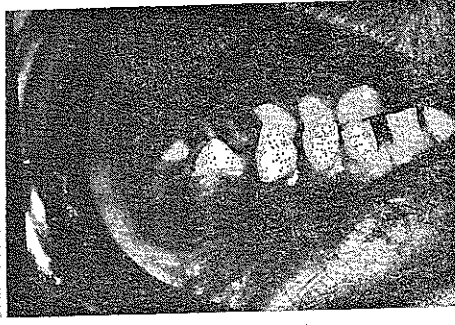Hastanın herhangi bir fena alışkanlığı yoktur. Ancak klinik inceleme sırasında, burun vejetasyonları ve bademciklerinin iltihaplı ve hipertrofik olduğu saptanarak, gerekli olan cerrahi işlemlerin yapılabilmesi için kulak burun boğaz uzmanına gönderilmiştir.

Solunum ağız ve burun yolu ile yapılmaktadır. Diş dizilerinin incelenmesinde, alt altı yaş dişlerinin sürmekte olduğu sağ alt ve sol üst süt dört numaralı dişlerin çürük nedeni ile çekilmiş olduğu saptanmıştır.

Üstü ve Alt Diş Dizilerinin Kapanış İlişkisi : Üst ve alt dişler kapanış durumuna geçerken, hasta alt çenesini sağ tarafa doğru kaydırmaktadır. Maksimum interküspidasyon durumunda sağ üst ve sağ alt bir numaralı süt dişlerinden başlayarak, ön ve sağ taraf diş dizilerinde yer alan tüm dişler, çapraz kapanış durumundadır. Sol tarafta ise ön-arka ve yatay yönde normal kabul edilebilecek bir kapanış ilişkisi mevcuttur. Alt orta çizgi üst orta çizgiye nazaran dört milimetre kadar sağ tarafa kaymıştır (Resim : 11, 12). Hastanın



Resim : 11



Resim : 12

cephe fotoğrafının incelenmesinde, gnathion noktasının çok hafif olarak orta oksal düzleme göre sağ tarafa kaydığı saptanmıştır. Profil fotoğrafı incelenmesinde, üst dudak, alt dudak ve çene ucunun normal konumda olduğu görülmüştür (Resim : 13, 14). Profil uzak röntgen resmi üzerinde yapılan sefalometrik analiz sonucunda, hastanın iskeletsel durumunun dik yönde normal, ön-arka yönde üçüncü sınıf olduğu saptanmıştır (Resim : 15).

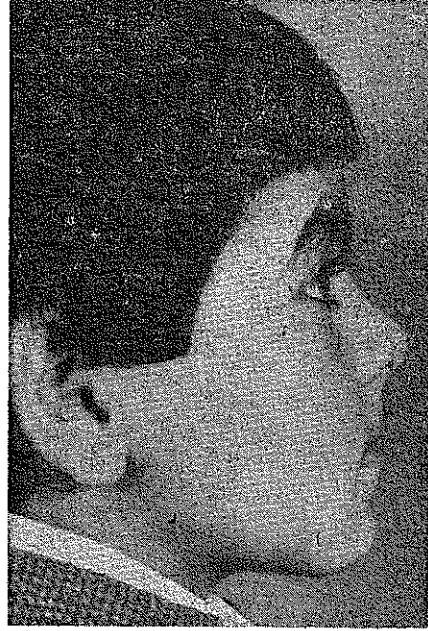Tedavi Planı : Hastaya önce üst çenesini genişletici vidalı müteharrik bir aparey daha sonra çenelik uygulanması kararlaştırılmıştır.

Apareyin Tanımı ve Kullanılma Şekli : Uygulanan aparey, orta kısmında vida bulunan, üst çeneyi yatay yönde simetrik olarak genişletmeye yarayan, yarıklı bir müteharrik apareydir. Azı dişlerinin oklüzal yüzeyleri akril ile örtülmüştür. Aparey ağıza takıldıktan bir hafta sonra, hastaya üç ay süre ile

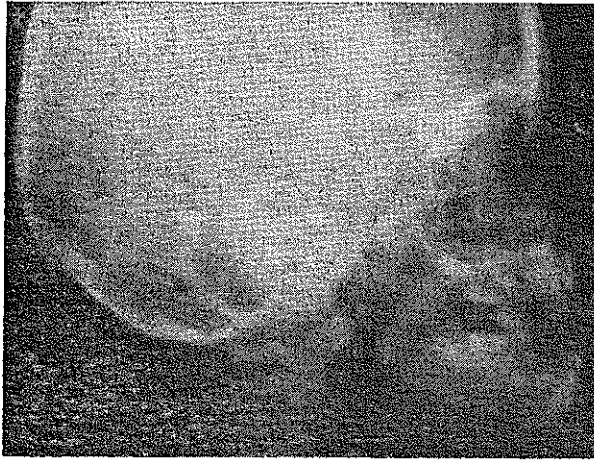
vidasının haftada bir kere bir tur çevirmesi bildirilmiştir. Daha sonra, bu çevirme işlemine, dört günde bir defa olacak şekilde devam edilmiştir (Resim : 16).



Resim : 13




Resim : 14

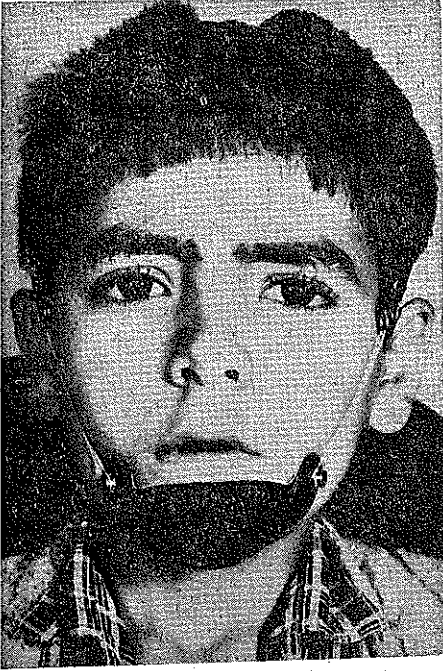

Resim : 15

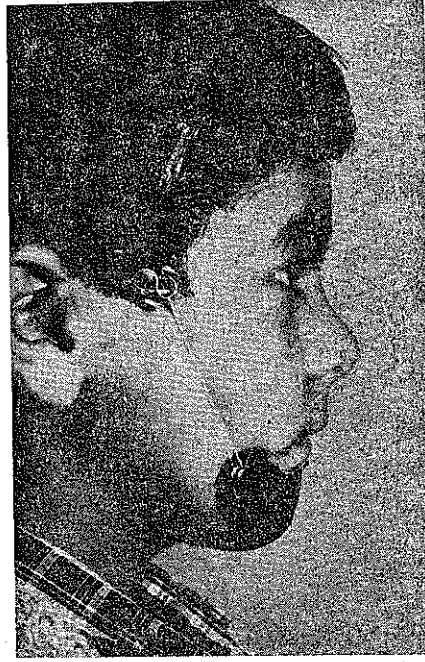Çenelek : Hastanın fonksiyonel yan çapraz kapanışı düzeldikten sonra kullanması gereken çeneleği, dik yöndeki iskeletsel durumunun normal olması nedeni ile kuvvet çizgileri alt çene kondil merkezlerinden geçecek şekilde hazırlanmıştır (Resim : 17, 18).



Resim : 16



Resim : 17

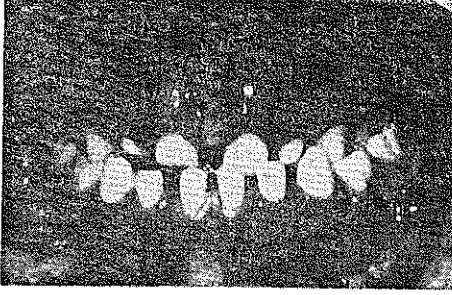

Resim : 18

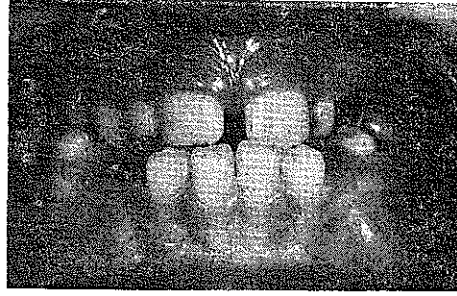
TEDAVİ SONUÇLARININ TARTIŞILMASI

Birinci vak'amız aparey takıldıktan sonra üçer hafta ara ile kliniğimizde kontrol edilmiştir. Hasta apareyini muntazam bir şekilde kullanmış ve tedavi süresince herhangi bir sorun ile karşılaşmamıştır.

Sekiz ay süren tedavi sonucunda hasta alt çenesini normal konumda kapatmaya başlamıştır (Resim : 19). Aynı aparey ile üç ay süren pekiştirme tedavisinden sonra daha önce de belirtildiği gibi üst çeneyi genişletici vidalı ve yarıklı müteharrik aparey ile birlikte çenelik uygulamasına geçilmiştir.



Resim : 19



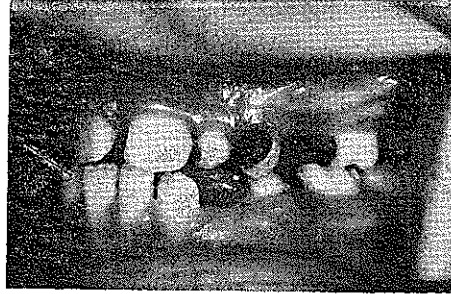Resim : 20

İkinci hastamız da aparey takıldıktan sonra üçer hafta ara ile Kliniğimizde kontrol edilmiştir. Kullanılan aparey vidanın açılma payının bitmesi nedeni ile bir kere yenilenmiştir.

Yirmi ay süren tedavi sonucunda hasta alt çenesini normal konumda kapatmaya başlamış ve sağ buccal segmentlerdeki çapraz kapanış durumu düzelmiştir (Resim : 20, 21, 22). Daha sonra üst çeneye uygulanan Hawley apareyi ile birlikte çenelik kullanımına geçilmiştir.



Resim : 21



Resim : 22

Elde ettiğimiz sonuçlara göre, fonksiyonel yan çapraz kapanış vak'alarında, alt çene fonksiyonel ortopedik tedavi aracılığı ile daha kısa sürede normal konumuna getirilebilmektedir. Bu konuda Von der Mühll isimli araştırıcının görüşleri tarafımızdan da doğrulanmaktadır. Aynı ortodontik bozukluğun üst çeneyi genişletici aparey kullanılarak yapılan tedavisi daha uzun süreyi gerektirmektedir.

Ayrıca, her iki vak'ada da mevcut olan alt çene prognatisine, birinci vak'ada yatay yöndeki konum bozukluğunun kısa sürede giderilebilmesi nedeni ile daha erken dönemde müdahale edilebilmiştir. Bilindiği gibi, bu tür iskeletsel bozuklukların da mümkün olduğunca erken yaşlarda düzeltilmesinde büyük yarar vardır.

KAYNAKLAR

- 1 — Chaconas, J.S. : *Orthodontics*, PSG Publishing Comp. Inc. 1980.
- 2 — Foster, T.D., Hamilton, M.C. : Occlusion the primary dentition. *British Dent. J.*, 21: 76-79, 1969.
- 3 — Hanson, M.L., Barnard, L.W., Case, J.L. : Tongue-thrust in preschool children Part II. Dental Occlusal Patterns. *Am. J. Orthodont.*, 57: 15-22, 1970.
- 4 — Kutin, C., Hawes, R.R. : Posterior crossbites in the deciduous and mixed dentitions. *Am. J. Orthodont.*, 56: 491-504, 1969.
- 5 — Schroder, U., Schroder, I. : Early treatment of unilateral posterior crossbite in children with bilaterally contracted maxillae. *E.J. O.*, 6: 65-69, 1984.
- 6 — Thilander, B., Wahlund, S., Lennartsson, B. : The effect of early interceptive treatment in children with posterior crossbite. *E. J. O.*, 6: 25-43, 1984.
- 7 — Ülgen, M. : *Ortodontik tedavi prensipleri*, A.Ü. Basımevi, 1983.
- 8 — Von der Mühll, O. : *Les subdivisions et deviations la ligne mediane*, Cenevre Üniv. Dişhekimliği Fak. Ders Notu, 1978.