

Odontogen İnfeksiyonların Anatomik Patolojik Yönden Önemi

Ali GÖKÇİMEN (*)

(Sayın Prof. Dr. Melih Tahsinoğlu'nun anısına)

1. Giriş :

Genel olarak dişten kaynağını alan bütün infeksiyonlara odontogen infeksiyonlar denilir. Odontogen infeksiyonlar çeşitli bölgelere yayılmaları ve tehlikeli komplikasyonlar hasıl etmeleri sebebiyle oldukça önemlidir.

Temel olarak bu infeksiyonlar kaynağını gangrenli yani devital olmuş dişlerden alırlar. Devital olmuş dişlerde mikroorganizmalar kolaylıkla çoğalırlar ve foramen apikaleden çıkarak paradonsiyuma gelirler. Bazı durumlarda kronik safhaya geçerek granuloamları hasıl ederler.

2. Üst çenedeki dişlerden kaynağını alan önemli infeksiyonlar :

a) Retromaxillar yayılma :

Kaynağını başlıca şu dişlerden alırlar : Üst molar dişler, dentio-difficilis olmuş üst akıl dişler, daha önemli olarak hekim tarafından yani sterile olmamış aletlerden ve iğnelerden.

(*) Diş Hekimi/İsviçre

Kafa tabanı ve retromaxiller bölge gevşek bağ dokusuyla dolu olup infeksiyonlar kolaylıklar fossa pteryopslatinaya, fossa infratemporalise yayılırlar, aynı zamanda plexus pterygoideusda iltihabi trombose sebebiyet verirler.

Fossa Pterygopalatina: Tuber maxilla ile processus pterygoideus arasında kalan ve gevşek bağ dokusu ile dolmuş olan bir bölgedir. Bu bölgenin medial tarafını lamina perpendicularisi os palatinumun. Yukardan os sphenoidalisin ala majoru ve corpus sphenoidalis sınırlar. Burası lateralden fissura pterygomaxillaris üzerinden fossa infratemporalis ile bağlantı kurar. Aşağıdan canalis palatinus major üzerine gider. Fossa pterygopalatinaya foramen rotundum (buradan N. maxillaris kafa boşluğundan çıkar) ve canalis pterygoideus dökülür.

Burun boşluğu ile foramen sphenopalatinum, göz boşluğu ile fissura orbitalis inferiorla bağlantı kurar.

Fossa Infratemporalis : Fossa temporalisin devamı olup, medial processus pterygoideus, ön duvarı üst çene kemiğinin facies infratemporalisi ve processus alveolarisi, arkasını os sphenoidalisin ala majoru tarafından kapatılır. Bu bölge musculus temporalis (çeneyi kapatıcı kas) ve musculus pterygoideus lateralis (çeneyi açıcı kas) plexus pterygoideus, n. mandibularis arteria maxillaris tarafından doldurulur.

Retromaxiller abseler ilk olarak kendilerini dışarıya şişlikle göstermezler. Başlangıçta bundan dolayı teşhisleri zordur. Çene kilitlenmesi şiddetli ağrı ile ancak bir müddet sonra şakak bölgesinde göz kapaklarında şişlik ödem, protrusio bulbi teşekkül eder. İnfeksiyonlar fossa pterygopalatinadan aşağıya doğru fossa infratemporalise, yukarı doğru canalis rotundumdan orta beyin çukuruna, öne doğru fissura orbitalis inferior üzerinden orbital regiona yayılırlar.

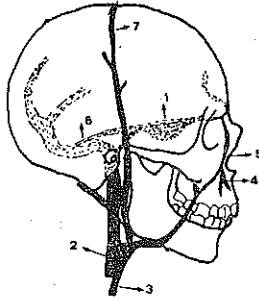
b) Sinus Cavernosusa yayılma : (Resim 1)

Sinus cavernosus sella turcicanın her iki yanında, ön ve arkadan venöz bağlantıyla (sinus intercavernosus) birbirlerine bağlanır. Bu venös halka hypophyse kuşatır. Bunun yan tarafından nervus oculomotorius, nervus throchlearis, nervus ophtalmicus girerler. Buradan arteria carotis intena ve nevus abducens geçerler.

Sinus cavernosus, sinus petrosus superior üzerinden sinus sigmoideusa, sinus petrosus inferiorla vena jugularis interneyle bağ-

lanlı kurarlar. Diğer yünden vena ophthalmica superior ve inferiorla sinus cavernosusa kan gelir. Ayrıca, daha önemlisi vena angularis üzerinden vena facialisle yani yüz toplar damar sistemiyle bağlantı kurar.

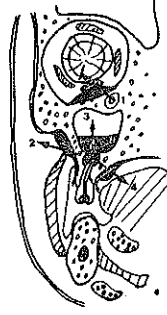Önemli olan şudur ki, üst dudak abseleri, angulus bölgesine kadar yayılmış yüz-yanak abseleri. Üst ön dişler grubundan kaynağın almış olan infeksiyonlar üst dudakta abseleşmeye sebebiyet verebilirler. Buradan çıkan mikroorganizmalar vena labialis superior yoluyla vena angularise nüfuz ederek oradan vena ophthalmica yoluyla sinus cavernosusun infektisine sebebiyet verirler. Böyle bir duruma mahal vermemek için mutlak surette koruyucu olarak antibiotika tedavisine gerek vardır.



Resim 1 : Kısım gösterilmiş kafa-yüz venöz sistemi. Notalı kısımlar kafa içinde kalmaktadır. 1. Sinus cavernosus, 2. Vena jugularis interna. 3. Vena jugularis externa, 4. Vena labialis superior, 5. Vena angularis, 6. Sinus petrosus superior, 7. Vena temporalis superficialis.

c) Palatinal ve yanak abseler : (Resim 2)

Palatinal abseler sık olarak üst dişlerin palatinal köklerinden menşegini alırlar. Katı olan sert damak nedeniyle yayılma olanağı bulamazlar ve sınırlı olarak damak bölgesinde kendilerini şişlikle gösterirler. Böylelikle teşhisleri kolaydır. Yanak abseleri üst çene vestibül köklerden kaynağını alırlar. Alt çene tarafından facia colli superficialis, yukardan facia masseterica, önden facia parotidea sebebiyle yayılma olanağı zordur. Bazı durumlarda parotis lojuna, fossa pterygoideaya, orbitaya yayılabilirler.



Resim 2 : Yarım şematik. Üst dişten kaynaklı infeksiyonun yayılışı. 1. Gömük kanın dişi ve ondan kaynağını alan infeksiyonun orbitaya yayılışı, 2. Vestibüle ve yanağa yayılma, 3. Sinus maxillaris yayılma, 4. Damağa yayılma. Oklar infeksiyonun yayılma yönlerini göstermektedir.

d) Sinus maxillarisin infekte oluşu :

Üst yan dişler grubu sinusa komşulukları nedeniyle sinusu kolayca infekte edebilirler.

3. Alt dişlerden kaynağını alan infeksiyonlar :

a) Submental loj :

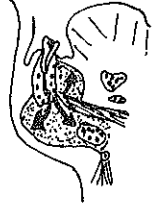Ön dişler bölgesinden kaynağını alan infeksiyonlar submental loja yayılırlar. Bu bölge yukarıdan musculus mylohyoideus, yandan venter anterior m. digastricus, aşağıdan facia colli superficialis tarafından çevrilirler. Tipik özelliği sivri olmuş çene ucudur.

b) Sublingual loj :

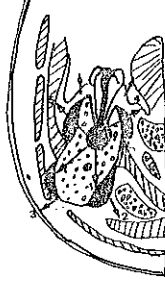Bu bölge ağız tabanı mukosası, aşağıdan m. mylohyoideus, m. geniohyoideus, m. genioglossus tarafından sınırlandırılmış olup, tipik durum ağız tabanının kalkmış oluşudur. Buradaki infeksiyonlar submandibul loja yayılabilirler.

c) Submandibular loj : (Resim 3, 4).

Yukarıdan m. mylohyoideus, önden facia superficialis, venter anterior m. digastricus, medial m. hyoglossus tarafından sınırlandırılır. Dorsalden facia collinin bir kısmı bu loju glandula parotisten ve boyun-damar sisteminden ayırır. Bu loj önden submental lojla, arkadan sublingual lojla bağlantı kurarlar. Submandibular loj glandula submandibularisi, lenf düğümlerini, damarları içine alır. Kaynağını aldığı dişler ikinci ve üçüncü azıdır.



Resim 3 : Alt çene dişlerinden kaynağını alan infeksiyonların submandibular ve sublingual loja yayılışı.



Resim 4 : Yarım şema. Alt dişlerden kaynağını alan infeksiyonların yayılışı. 1. Perimandibüler, 2. Submandibüler, 3. Yanak ve boyuna, 4. Sublingual, 5. Vestibüler. Oklar yayılma yönlerini gösteriyor.

d) Parapharyngeale yayılma :

Kaynaklarını alt molar dişler, submandibular loj, peritonsiller abselerden alırlar. Adı geçen abseler sınırlanmayacak olursa hayatı tehdit eden komplikasyonlar hasıl ederler. Buradan orta beyin tabanına ya direkt yada vena jugularis interna yoluyla sinus trombosu, retropharyngeal yolla mediastinuma yayılırlar. Kendilerini esaslı derecede bir şişlikle göstermezler. Çene kilitlenmesi, alt çene bölgesinde şiddetli ağrı yutma zorluğu başlıca symptomlarıdır.

Spatium parapharyngeale ramus mandibularis, m. pterygoideus medialis, yutak kasları, kafa tabanı, boyun omurgası tarafından sınırlanır. Yumuşak kısımdaki infiltrasyonlar trigonum colli lateraleye kadar yayılabilme olanağı vardır.

4. Tedavi prensipleri :

Bu infeksiyonları yalnız antibiotikle tedavi etmek muhakkak ki hekimlik hatasıdır. Mutlaka, duruma göre intra oral yada extra oral incision yaparak absenin boşaltılmasıdır. Derin ve geniş ölçülü inci-

sionlar çok ağırlı olacağı için bu müdahaleleri intubation narkozu altında tatbik etmektedir. Ayrıca cerehat alınarak mikroorganizma ve resistenz tayini edilmelidir. İlk olarak abse açıldıktan sonra antibiotikle tedavi maksada uygundur. İncision yapılan yere 5 mm kadar çapında yumuşak lastik borular yerleştirilir düşmemesi için yara kenarına dikilir. Haftada birkaç defa fizyolojik suyla yıkanır. Suçlu dişin çekilmesi ilk olarak abse indikten sonra lokal anestezi altında olur. Yalnız antibiotikle yapılan tedavilerde uzun sür edevam eden kronik safhaya sebep olurlar. Ayrıca boşaltılmayan abselerde osteomyelitise ve komşu lojlara yayılırlar.

Ö Z E T

Bu yazıda dişlerden kaynağını alan infeksiyonlara kısaca değinilip, önemli yayılma yollarından ve tedavi prensiplerinden bahsedildi.

Z U S A M M E N F A S S U N G

İn dieser Artikel wurde die anatomische und pathologische Grundlage der odontogenen Infektionen geschildert. Die Wichtige Ausbreitungsmöglichkeiten und die Therapie wurde kurz erklärt.

S U M M A R Y

This paper explains the anatomical and pathological basis of dental infections. Its possibilities to spread and its therapy is further explained.

L İ T E R A T Ü R

- 1 — Borçbakan, Cihat : Ağız ve Çene Hastalıkları, A. Ü. yayını sayı 167, Ankara, 1966.
- 2 — Erimoğlu, Cevdet : Anatomi dersleri, Yenilik Basımevi, İstanbul, 1971.
- 3 — Tahsinoğlu, Melih : Genel Patoloji Dersleri, Teksir, Cerrahpaşa Tıp Fakültesi, İstanbul, 1972.