

## **Ağız Boşluğunun Yumuşak Doku Türleri**

ÇORUH, G. (\*) — AKSU, Y. (\*\*) — ER, E. (\*\*\*)

### **GİRİŞ**

Dünya Sağlık Örgütü (WHO)'nün yumuşak doku tümörleri sınıflandırılmasında sözü edilen kökeni bilinen ya da bilinmeyen tümörlerin tümünün ağız boşluğunda da görüldüğü dikkati çeker (19). Önemli olan diğer bölgelerdeki görülme sıklığı ile ağız boşluğundaki görülme sıklığıdır. Bu açıdan bakıldığında bazı tümörlerin organizmanın diğer bölgelerine oranla daha sık, bir kısmının ise adeta ender olduğu dikkati çeker. Diğer bölgelere göre farklılık olmayanlar ya da diğer bölgelerdeki gibi sık görülenler damar tümörleri ve bağ dokusu kökenli tümörlerdir (1, 4, 9, 18, 20). Öte yandan miksomların maksilla ve mandibulaya sınırlı olmasına karşın ağız yumuşak dokusunda görülmeleri enderdir ve hiçbir zaman üç rakkamlı sayılara ulaşmamıştır (1, 5, 15, 17, 20). Aynı şekilde düz adale kökenli tümörlerden leiomyomlar diğer bölgelere göre daha az, leiomyosarkomlar ise 1977 yılına kadar 11 adettir (7, 11, 14). Lipomlar için bu sayı 1977'de 35 olarak verilmiştir (12). Liposarkomlar ise çok daha nadirdir (20). Granüler hü-

(\*) Ege Üniv. Tıp Fak. Patolojik Kürsüsü Doçenti.

(\*\*) Ege Üniv. Tıp Fak. Patoloji Kürsüsü Başkanı.

(\*\*\*) Ege Üniv. Tıp Fak. Patoloji Kürsüsü Asistanı.

reli tümörlerin ağız boşluğunda yerleşme oranı olguların % 28'ini oluşturur yani diğer bölgelere oranla daha sık görülür (13, 20). Ağız boşluğunda görülen yumuşak doku tümörlerinin topografik dağılımlarında dabelirgin farklılıklar vardır. Örneğin; granüler hücreli tümörlerin, hemanjiomların büyük sıklıkla dilde yerleştikleri bir gerçektir (1, 4, 13, 18, 20). Gingival fibromatozis nadir bir olaydır (10).

Bu nedenlerle kürsümüzün 1959-1980 yılı dahil tüm ağız yumuşak dokü tümörlerinin yaş, cins ve topografik yerleşimlerine göre yeniden değerlendirilmesinin yararına inandığımız için sizlere sunmak cesaretini gösterdik.

## GEREÇ VE YÖNTEM

Ağız boşluğunun mezankimal tümör tanısı alan tüm olgularının hematoksilin eozin kesitleri yeniden gözden geçirildi. Kas, sinir ve bağ dokusu kökenli olgular için Masson trikrom ve fosfotungustik asit; damar tümörleri için retikulum; granüler hücreli tümörler için PAS, Masson trikrom ve retikulum boyaları uygulandı. Malign mezankimal tümörlerin ayırıcı tanısı içinde Masson trikrom, fosfotungustik asit hematoksilin ve retikulum boyaları uygulandı. Hastaların yaş ve cinsi ile lezyonların yerleşme yerlerine ait bilgiler biopsi raporlarından elde edildi.

## BULGULAR

Materyelimiz içerisinde 160 iyi huylu, 5 kötü huylu mezankimal tümör ve 170 tümöre benzer lezyon saptandı. İyi huylu mezankimal tümörlerin 7 tanesinin kökeni bilinmemektedir.

İyi huylu tümörlerin sayısı, yaş ve cinse göre dağılımı Tablo I ve II'de gösterilmiştir. İyi huylu tümörlerin 90 olgu ile % 56'sını damar tümörleri oluşturmaktadır. Bunlardan 78 olgu hemanjiom, 12 olgu lefanjiom niteliğindedir ve ayrıca iki hemanjioperisitom ve 1 hemanjioendoteliom olgumuz vardır (Tablo I). İyi huylu tümörler içerisinde 47 olgu ile ikinci sırayı fibromlar oluşturmaktadır «% 29»; bunu periferik sinir kökenli tümörler, lipom ve leiomyom izlemektedir (Tablo I).

Klinik ve histolojik benzerlikleri nedeni ile bir arada değerlendirilen fibrom, irritasyon fibromu ve fibromatozis olgularının ağız boşluğu içerisindeki dağılımı Tablo III'te gösterilmiştir. Fibrom olguları-

nın çoğunluğu yanak ve ikinci sıklıkta diş etinde yerleşmiş, irritasyon fibromu olgularının büyük çoğunluğu diş etinde saptanmıştır. Fibromatozis olgularının tümü ise diş etinde yerleşmiştir.

Fibrom olgularının yaş grupları ve cinse göre dağılımı şekil 1'de, irritasyon fibromu olgularının ise şekil 2'de gösterilmiştir. Klinik ve histolojik özellikleri ile fibromatozis tanısı alan 5 olgunun 3'ü erkek, 2'si kadındır. Yaşları erkeklerde 3-10 yıl arasında kadınlarda 41-42'dir. Kadın hastalardan birinde ailede benzer lezyonlar bildirilmiştir.

Lipom olgularının yaş, cins ve yerleşme yerine ait özellikleri Tablo IV'te gösterilmiştir. Görüldüğü üzere 2 olgu yanakta, diğerleri tonsil ve dilde yerleşmiştir. 1 olgunun yeri bilinmemektedir.

İki leiomyom olgumuzdan biri 2 yaşındaki erkek çocuğun dil kökünde, diğeri 32 yaşında 1 erkek hastanın sert damağında yerleşmiştir. Her iki olguda tanı tümör hücrelerinin sitoplazmasında myofibrillerin gösterilmesi ile konulmuştur.

Materyelimiz içerisinde saptanan 5 nörofibrom olgusunun tümü soliter lezyon şeklindedir. Klinik özellikleri Tablo V'te gösterilmiştir.

Nörinom «Schwannom» olgularına ait özellikleri Tablo VI'da gösterilmiştir. 4 olgunun tümü dilde yerleşmiştir.

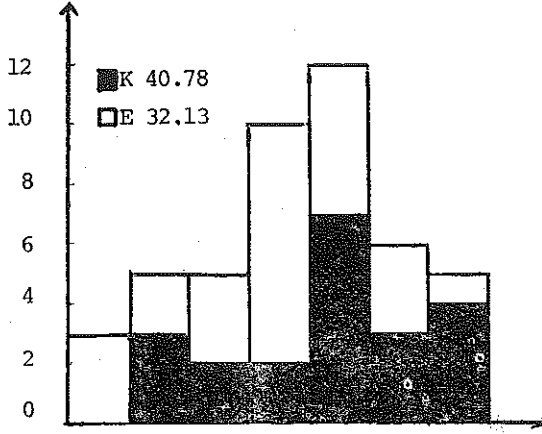
Damar tümörlerinin tipleri ve cinse göre dağılımı Tablo VII'de gösterilmiştir. 32 kapiller, 33 kavernöz ve 7 miks hemanjiom olgusu yanısıra 12 lenfanjiom saptanmıştır. Tüm anjiom olgularının yaş ve cinse göre dağılımı şekil 3'te gösterilmiştir. En büyük olgu grubu 0-10 yaş arasında olmakla birlikte olgular 0-80 yaş arasında dağılmıştır.

Benign hemanjioendoteliom olgusu 23 yaşında bir kadın hastanın alt dudığında yerleşmiştir.

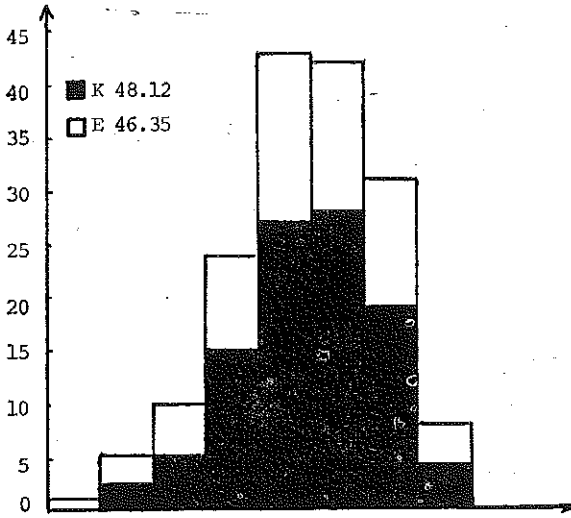
Benign hemanjioperisitom tanısı alan 2 olgudan biri 37 yaşında erkek hastanın alt çene gıgivasında, diğeri 3 günlük bir erkek bebeğin dilinde yerleşmiştir.

Kökeni bilinmeyen iyi huylu tümörler grubunda 5 granüler hücreli tümör, 2 konjenital myoblastom olgusu saptanmıştır. Bu olguların özellikleri Tablo VIII ve IX'da gösterilmiştir.

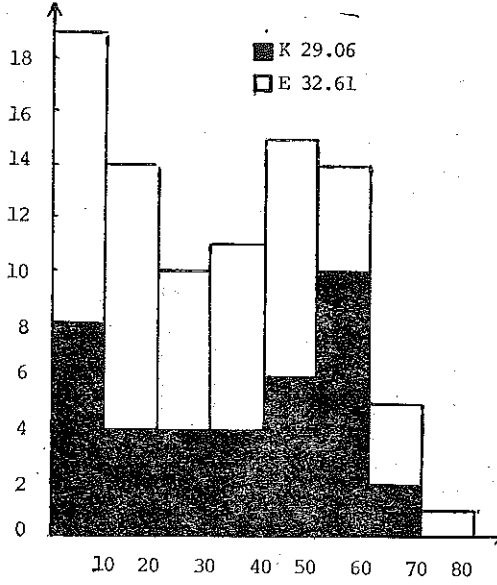
Malign mezankimal tümörlerin yaş, cins ve yerleşim yerleri Tablo X'da gösterilmiştir. İki anjiosarkom ve birer fibrosarkomlar leiomyosarkom ve rabdomyosarkom olgumuz vardır.



Şekil : 1  
DAMAR TÜMÖRLERİ (90 olgu)



Şekil : 2  
DAMAR TÜMÖRLERİ (90 olgu)



Şekil : 3  
DAMAR TÜMÖRLERİ (90 olgu)

## TARTIŞMA

Yumuşak dokularda görülen tüm mezankimal tümörler ağız boşluğunda yerleşebilmektedir. Ancak bu tümörlerin ağız boşluğunda görülme oranları ve dağılımları özellik göstermektedir (1, 4, 9, 18, 19, 20).

Görülme sıklığı açısından yapılan değerlendirmede damar tümörleri 90 olgu ile (% 56) birinci sırayı almakta, bunu 47 olgu ile (% 29) fibrom izlemektedir. Daha az sıklıkla görülenler nörofibrom, lipom, nörinom ve leiomyomdur. Mayo klinikte 10 yıllık dönemde yapılan bir değerlendirmede de hemanjiom ve fibromların ilk iki sırayı oluşturduğu bildirilmiştir (4). Kaynaklarda 157 nörinom, 145 lipom ve 51 leiomyom olgusu bildirilmiştir (8, 12).

Damar tümörleri içerisinde kapiller ve kavernöz hemanjiomlar aynı oranda görülmüş, 3 mikst hemanjiom ve 12 lenfanjiom saptanmıştır. Bunun yanısıra bir benign hemanjioendotelom ve 2 hemanjioperistom olgumuz vardır. Bu tümörler ağız boşluğunda enderdir ve kaynaklarda 26 hemanjioperistom olgusu bildirilmiştir (6).

Tümöre benzer lezyonlar olarak değerlendirilen iritasyon fibromu ve fibromatozis iyi huylu lezyonlar içerisinde en büyük grubu oluşturmaktadır. Bhaskar (6) iritasyon fibromunun tüm oral biopsi materyelinin % 7.5'ünü oluşturduğunu bildirmektedir. Kürsümüzde bu oran tüm tümör ve tümöre benzer lezyonlar içerisinde % 7.8'dir.

Kökene bilinmeyen tümörler grubunda 5 granüler hücreli tümör ve konjenital myoblastom olgumuz vardır. Aynı süre içinde kürsümüzde deride yerleşmiş 7 olgu saptanmıştır. Kaynaklarda da belirtildiği gibi ağız boşluğu ve özellikle dil granüler hücreli tümörün ikinci sıklıkta yerleştiği bölge olarak karşımıza çıkmaktadır (13).

Konjenital myoblastom ise yalnızca diş etine özgü ve nadir görülen bir lezyondur. Kaynaklarda bildirilmiş 113 olgu vardır (2).

Materyelimiz içerisinde 5 mezankimal malign tümör olgusu saptanmıştır. Kürsümüzde saptanan ağız boşluğu malign tümörleri içerisinde % 1.3 oranındadır ve AFİP'de bu oran % 1.9 olarak verilmiştir (4). Olgu sayımız tip ve dağılım açısından değerlendirme yapılıncaya kadar azdır.

Tümör ve tümör benzeri lezyonların ağız boşluğu içerisindeki dağılımında şu özellikler dikkati çekmiştir; fibrom olguları sıklıkla yanak ve diş etinde; damar tümörleri, nörinom, nörofibrom ve granüler hücreli tümörler öncelikle dilde yerleşmiştir. Diğer tümörler ağız boşluğunun değişik bölgelerine dağılmıştır. Bu bulgular kaynak bilgilerle uyum içerisindedir (1, 2, 3, 4, 8, 13, 18, 19, 20).

Histopatolojik özellikler tüm olgularda diğer bölge yumuşak dokularında görülenlerle benzer niteliktedir.

Ağız boşluğuna özgü iritasyon fibromu olgularında fibrom olgularından farklı olarak, örtücü epitelde düzensiz kalınlaşma, epitel altında ve damar çevrelerinde değişik yoğunluklarda mononükleer hücre infiltrasyonu, bağ dokusunda değişik derecelerde miksoid değişiklikler izlendi. Miksoid değişikliğin çok nadir tümör olan miksomdan ayırımında kaynaklarda belirtildiği şekilde miksoid görünümün mültifokal oluşu, mukopolisakkarit göllenmesinden ibaret olan miksoid değişiklikte miksomdan farklı olarak retiküler şebekenin bulunmayışı saptandı (5, 15, 16, 17, 20).

Granüler hücreli tümör ve konjenital myoblastom olgularında tümör hücre sitoplazmasında PAS pozitif granüller, Masson trikrom ile bağ dokusuna benzer nitelikte boyanma, retiküler şebekenin hücreleri tek tek sarmış oluşu dikkati çekti. Dixter ve arkadaşları bu özel-

liğin tümörün bağ dokusu kökenini gösterdiğini bildirmektedirler (3). Konjenital myoblastom olgularında ise her iki olguda da odontojen epitel kalıntıları yanısıra granüler hücreli tümörden farklı olarak örtücü epitelin atrofik oluşu gözlemlendi.

Hastaların yaşı yönünden dikkati çeken bulgu damar tümörlerinin çoğunlukla ilk 10 yaşta görülmesi idi (Şekil 3). Konjenital myoblastom olgularının biri 1, diğeri 5 günlük idi. Bu bulgular da kaynak verilerle uyum içinde idi.

Yumuşak doku tümörlerinde kaynaklarda da belirtildiği şekilde cins açısından çarpıcı bir farklılık saptanmadı. Ancak konjenital myoblastomun 8 kadına 1 erkek oranında görüldüğü bildirilmesine karşılık olgularımızdan biri kız, diğeri erkek bebektir (2).

**TABLO : I**

**İYİ HUYLU MEZANKİMAL TÜMÖRLER «153 Olgu»**

1

|            | KADIN | ERKEK | TOPLAM |
|------------|-------|-------|--------|
| FIBROM     | 22    | 25    | 47     |
| LİPOM      | 3     | 2     | 5      |
| LEİOMYOM   | —     | 2     | 2      |
| NÖROFİBROM | 2     | 3     | 5      |
| NÖRİNOM    | 1     | 3     | 4      |
| TOPLAM     | 28    | 35    | 63     |

**TABLO : II**

**İYİ HUYLU MEZANKİMAL TÜMÖRLER**

2

|                        | KADIN | ERKEK | TOPLAM |
|------------------------|-------|-------|--------|
| HEMANJİYOM             |       |       |        |
| Kapiller               | 20    | 13    | 33     |
| Kavernöz               | 19    | 15    | 34     |
| Mixt                   | 5     | 3     | 8      |
| LENFANJİYOM            | 5     | 7     | 12     |
| B. HEMANJİYOENDOTELYOM | 1     | —     | 1      |
| B. HEMANJİYOPERİSİTOM  | —     | 2     | 2      |

**TABLO : III**

| YERLEŞİM YERİ      | FİBROM | IRRİTASYON<br>FİBROMU | FİBROMATOZİS |
|--------------------|--------|-----------------------|--------------|
| DIŞ ETİ            | 13     | 96                    | 5            |
| DAMAK              | 2      | 3                     | —            |
| DİL                | 3      | 10                    | —            |
| AĞIZ TABANI        | 2      | —                     | —            |
| DUDAK              | 3      | 7                     | —            |
| YANAK              | 20     | 15                    | —            |
| OROFARİNKS         | 1      | —                     | —            |
| YERİ BELLİ OLMAYAN | 3      | 34                    | —            |
| TOPLAM             | 47     | 165                   | 5            |

**TABLO : V**

| NÖROFİBROM |     |      |               |
|------------|-----|------|---------------|
| OLGU NO    | YAŞ | CİNS | YERLEŞİM YERİ |
| 1          | 20  | E.   | DİL ÜCU       |
| 2          | 35  | E.   | DİL           |
| 3          | 8   | K.   | DIŞ ETİ       |
| 4          | 24  | K.   | YUMUŞAK DAMAK |
| 5          | 79  | E.   | DIŞ ETİ       |

**TABLO : VI**

**LİPOM**

| OLGU NO | YAŞ | CİNS | YERLEŞİM YERİ |
|---------|-----|------|---------------|
| 1       | 66  | K.   | TONSİL        |
| 2       | 50  | K.   | YANAK         |
| 3       | 61  | E.   | YANAK         |
| 4       | 60  | E.   | DİL           |
| 5       | 50  | K.   | AĞIZ İÇİ      |



TABLO : VI

| OLGU NO | YAŞ | NÖRİNOM |               |
|---------|-----|---------|---------------|
|         |     | CİNS    | YERLEŞİM YERİ |
| 1       | 38  | E.      | DİL UCU       |
| 2       | 27  | E.      | DİL UCU       |
| 3       | 34  | E.      | DİL SIRTİ     |
| 4       | 22  | K.      | DİL           |

TABLO : VII

## DAMAR TÜMÖRLERİ

| Yerleşim Yeri | Kapiller   | Kavernöz   | Mixt       | Lenfanjiyon | Toplam |
|---------------|------------|------------|------------|-------------|--------|
|               | Hemanjiyom | Hemanjiyom | Hemanjiyom | Hemanjiyom  |        |
| DİŞ ETİ       | 6          | 3          | 4          | —           | 13     |
| DAMAK         | 1          | 1          | —          | —           | 2      |
| DİL           | 11         | 14         | 3          | 5           | 33     |
| AĞIZ TABANI   | 2          | 2          | —          | 3           | 7      |
| DUDAK         | 6          | 6          | —          | 1           | 13     |
| YANAK         | 6          | 5          | —          | 3           | 14     |
| OROFARİNGS    | —          | 2          | —          | —           | 2      |
| TOPLAM        | 32         | 33         | 7          | 12          | 84     |

TABLO : VIII

1

KÖKENİ BİLİNMEYEN İYİ HUYLU TÜMÖRLER  
GRANÜLER HÜCRELİ TÜMÖR

| OLGU NO | YAŞ | CİNS | YERLEŞİM YERİ |
|---------|-----|------|---------------|
| 1       | 23  | E.   | SAĞ ALT ÇENE  |
| 2       | 60  | K.   | DİL           |
| 3       | 38  | E.   | DİL           |
| 4       | 13  | K.   | DİL           |
| 5       | 58  | K.   | DİL           |

**TABLO : IX**  
2

**KÖKENİ BİLİNMEYEN İYİ HUYLU TÜMÖRLER  
KONJENİTAL MYOBLASTOM**

| OLGU NO | YAŞ   | CİNS | YERLEŞİM YERİ |
|---------|-------|------|---------------|
| 1       | 1/365 | K.   | DİŞ ETİ       |
| 2       | 7/365 | E.   | DİŞ ETİ       |

**TABLO : X**

**MALİGN TÜMÖRLER**

|                | YAŞ | CİNS | YERLEŞİM YERİ |
|----------------|-----|------|---------------|
| FİBROSARKOM    | 30  | E.   | SOL ÜST ÇENE  |
| LEİOMYOSARKOM  | 40  | E.   | SOL YANAK     |
| RABDOMYOSARKOM | 15  | K.   | ORFARİNKS     |
| ANJİYOSARKOM   | 56  | K.   | SOL YANAK     |
| ANJİYOSARKOM   | 6   | E.   | SERT DAMAK    |

**ÖZET**

Kursumuzun 1959-1980 yılı dahil incelenen 150.368 biopsi ve ameliyat içerisinde yer alan ağız boşluğunun iyi huylu, kötü huylu ve tümöre benzer oluşumları yeniden gözden geçirildi. Bunların 160 iyi huylu mezankimal tümör, 5 kötü huylu mezankimal tümör ve 170 tümöre benzer oluşum (irritasyon fibromu ve fibromatozis) olduğu saptandı. Lezyonların histolojik özellikleri yanı sıra olguların yaş, cins ve yerleşme yerleri değerlendirildi ve konu ile ilgili kaynak bilgilerle karşılaştırıldı.

**LİTERATÜR**

- 1 — Bhaskar, S. N. : Synopsis of Oral Pathology Brd. ed. The C. V. Mosby Co. St. Louis, 1969. P.: 387
- 2 — Blair, A. E. and Edwards, D. M. : Congenital epulis of the newborn. Oral Surg. 687, 1977.
- 3 — Dixter, C. T., Konstat, M. S., Giunta, J. L., Schreier, E. and White, G. E. : Congenital granular-cell tumor of alveolar ridge and tongue. Oral Surg. 270, 1975.

- 4 — **Mockerty, M. B., Parkhill, E. M., Dahlin, D. C., Woolner, L. B., Soule, E. H. J., Harrison, E. G.** : Tumors of the Oral Cavity and pharynx. Atlas of Tumor pathology no: 4. AFIP Washington D. C. 1968.
- 5 — **Elzay, R. P. and Dutz, W.** : Myxomas of the paraoral-oral soft tissues. Review of the literature and report of four new cases of soft tissue myxome of the oral regions. Oral Surg. 45.2, 246, 1978.
- 6 — **Erseven, G., Çöloğlu, A. S.** : Diş eti Hemanjioperistomasi, Bir vaka bildirisi. Periodontoloji dergisi 1, 17, 1976.
- 7 — **Farman, A. G. and Kay, S.** : Oral leiomyosarcoma: Oral Surg 43.3. 402, 1977.
- 8 — **Gallo, W. J., Moss, M., Shapiro, D. N. and Gaul, J. V.** : Neurilemoma. Review of the literature and report of five cases J. Oral Surg. 35, 235, 1977.
- 9 — **Glickman, I.** : The Oral Cavity. S. L. Robbins'in yazdığı Pathologic Basis of Diseases adlı kitapta 20. Bölüm. W. B. Saunders Co. 1974, P. 852.
- 10 — **James, P. L. and Prasad, S. V. L.** : Gingival fibromatosis report of a cases. J. Oral Surg. 29, 55, 1971.
- 11 — **Kelly, D. E., Harrigan, W. F.** : Leiomyoma of the tongue: Report of a case. J. Oral Surg. 35, 316, 1977.
- 12 — **Lekkas, C. and Hoff, R.** : Lipoma of the tongue Oral Surg. 48, 214, 1979.
- 13 — **Peterson, L. J.** : Granulär-cell tumor. Review of the literature and report of a case. Oral Surg. 37, 728, 1974.
- 14 — **Philips, H. and Brown, A.** : Leiomyosarcoma: report of a case J. Oral Surg. 29, 194, 1971.
- 15 — **Tahsinoğlu, M., Çöloğlu, A. S., Kuralay, T.** : Myxoma of the Gingiva: A case report. Br. J. Oral Surg. 13, 95, 1975.
- 16 — **Timuçin, N., Çöloğlu, S.** : Fibröz Hiperplaziye heterotopik ossifikasyon (Bir vaka bildirisi). Diş Hekimliği Dergisi 3: 307, 1972.
- 17 — **Tomich, C. E.** : Oral focal mucinosis. A Clinicopathologic and histochemical study of eight cases. Oral Surg. 38, 714, 1974.
- 18 — **Vickers, R. A., Gorlin, R. J.** : Face Lips, teeth, mouth. Jaws, Salivary glands and neck. Anderson, W. A. D. ve Kissane, J. M. in yazdıkları «Pathology» kitabında 29. bölüm the C. V. Mosby Co. 7 th. ed. St. Louis, 1977
- 19 — **Wahi, P. N., Cohen, B., Luthra, V. K., Torloni, H.** : Histological Typing of oral and oropharyngeal tumors. International Histological Classification of Tumors NO: WHO, Geneva, 1971.
- 20 — **Waldron, C. A.** : Oral epithelial tumors, Gorlin, R. J., Goldman, H. M.'in yazdıkları thoma's Oral Pathology Vol. 2'de 19. bölüm. The C. V. Mosby Co. 1970.