

Üst çene kırıklarında Ekstraoral Tesbit Tekniği : (4 vaka münasebetiyle)

Prof. Dr. Suphi KONUKMAN (*) — Dr. Dt. Turan PIŞKİN (**)
Dt. Tayfun ÖZDEMİR (***)

Üst çene kemikleri yüz iskeletinin orta bölümünde yer alırlar ve diğer yüz kemikleri ile birleşmiş vaziyettedirler. Bu nedenle üst çene kemiği kırıkları diğer yüz kemikleri ile beraber incelenirler.

Anatomik yapı itibariyle alt çeneden daha komplike bir yapıya sahip olduğundan üst çene kırıkları, alt çene kırıklarından daha farklı tablolar gösterirler.

Üst çene kırıkları çeşitli yazarlara göre farklı olarak tasnif edilmiştir. Genellikle LeFort tarafından yapılan tasnif esas alınmaktadır.

Üst çene kırıkları direkt ve indirekt travmalarla meydana gelir ve kırık bölgesine göre farklı klinik tablolar tesbit edilir. Kırık teşhisinde iyi bir anamnez, klinik ve radyolojik muayeneden yararlanır.

Üst çene kırıkları tedavisi, diğer bütün kemiklerdeki kırıklarda olduğu gibi Redüksiyon ve Fiksasyona dayandırılmaktadır. Bu işlemler için uzmanlar tarafından çeşitli teknik ve cihazlar geliştirilmiştir.

(*) İ. Ü. Diş Hek. Fakültesi Çene-yüz Cerrahisi ve Protezi kürsü profesörü.

(**) İ. Ü. Diş Hek. Fakültesi Çene-yüz Cerrahisi ve Protezi kürsü Arş. Gör. Dr.

(***) İ. Ü. Diş Hek. Fakültesi Çene-yüz Cerrahisi ve Protezi kürsü Asistanı.

Vakaların takdimi :

Vaka 1 —

Adı ve soyadı : T. Ç.

Yaşı : 20

Cinsi : Erkek

Prot. No. : 12 (çene-yüz cerrahisi ve protez kürsüsü)

İstanbul doğumlu, demirci. İş kazasında üstüne saç düşmüş. Yüzüstü yere düşerek kendini kaybetmiş. Daha sonra kliniğimize başvurmuş.

Ekstra oral muayene : İnspeksiyonda subkonjunktival kanama, göz kapağı ve yanak bölgelerinde ekimoz ve ödem.

İntraoral muayene : Elle muayenede üst çenede total bir hareket, palede ekimoz, artikülasyon bozukluğu, travmaya bağlı olarak dişlerin kaybı, ağız açıp kapama esnasında zorluk ve ağrı.

Radyolojik bulgular : Rontgenlerde üst çenede LeFort II tipi kırık hattı görülmektedir (İ. Ü. Tıp Fakültesi Radyodiagnostik Kürsüsü raporu).

Vaka 2 —

Adı ve Soyadı : S. D.

Yaşı : 25

Cinsi : Erkek

Prot. no. : 12115 (çene-yüz cerrahisi ve protezi kürsüsü)

Siirt doğumlu, imalatçı. Burun ameliyatı esnasında prosesus alveolaris de kırık meydana gelmiş. Üst ön dişlerde sallanma ve yemek güçlük çektiği için kliniğimize başvurmuş.

Ekstraoral muayene : İnspeksiyonda burun bölgesinde ödem ve ekimoz mevcut. Palpasyonda alveoler krette hareket tesbit ediliyor.

İntraoral muayene : Elle muayenede üst çene prosesus alveolariste total hareket mevcut. Moler bölgede diş kaybı ve ağız açıp kapama esnasında zorluk.

Radyolojik bulgular : Röntgenlerde üst çenede LeFort I tipi kırık hattı görülmektedir (İ. Ü. Tıp Fak. Radyodiagnostik Kürsüsü raporu).

Vaka 3 —

Adı ve Soyadı : H. B.

Yaşı : 21

Cinsi : Erkek

Prot. no : 288 (çene-yüz cerrahisi ve protezi kürsüsü)

Gölcük doğumlu, talebe. Trafik kazası geçirmiş, üst çene ve burun kemiklerinde kırık nedeniyle kliniğimize âcil cerrahiden sevk edilmiş.

Ekstraoral muayene : İnspeksiyonda göz çevresinde ekimoz, ödem ve hematom mevcut.

İntraoral muayene : Elle muayenede üst çenede total hareket tesbit edilmektedir. Üst vestibüler mukozda yırtık şeklinde yara mevcut. Üst çenenin yer değiştirmesine bağlı olarak artikülasyon bozukluğu ve ağız açık kapama esnasında zorluk ve ağrı.

Radyolojik bulgular : Röntgenlerde üst çenede LeFort II tipi kırık hattı görülmektedir (İ. Ü. Tıp Fakültesi Radyodiagnostik Kürsüsü raporu).

Vaka 4 —

Adı ve soyadı : A. Ö.

Yaşı : 28

Cinsi : Erkek

Prot. no : 3126 (çene-yüz cerrahisi ve protezi kürsüsü)

Edirne doğumlu, oto tamircisi, traktörle tarlaya giderken kaza geçirmiş, traktör devrilmiş. Yere düşerken başını çarpmış ve kendini kaybetmiş.

Ekstraoral muayene : İnspeksiyonda göz çevresinde, burun bölgesinde ekimoz ve ödem mevcut.

İntraoral muayene : Elle muayenede üst çenede total hareket

mevcut. Ön dişler bölgesinde beans, ağız açıp kapama esnasında zorluk ve ağrı.

Radyolojik bulgular : Röntgenlerde üst çenede LeFort II tipi kırık hattı ve alt çene sol 1 ve 2 nolu dişler arasından geçen kırık hattı görülmektedir (İ. Ü. Tıp Fak. Radyodiagnostik kürsüsü raporu).

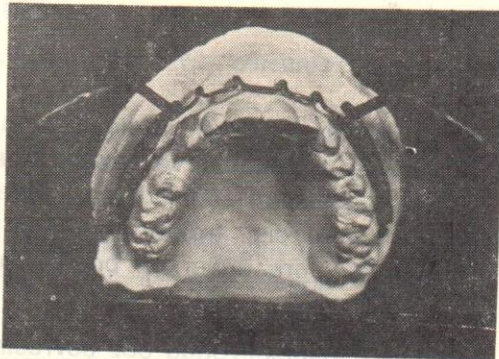
Tedavi :

Her dört vakada da intermaksiller tesbit yapılmıştır. Ayrıca üst çene arkına tesbit edilen tel kanatlar ile üst çene başa yapılan bir kaska lastik bantlar yardımıyla çekilerek tesbit edilmiştir. H. B. adlı hastamıza yapılan üst çene arkının ağıza tesbit işleminin ve üst çene arkının başa yapılmış bir kaska çekilmiş durumu resimlerde görülmektedir (Resim no: 1, 2, 3, 4).

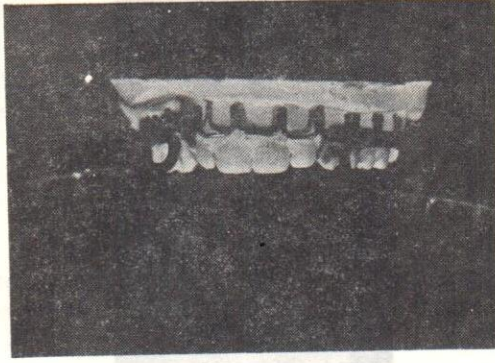
Kırıkların redüksiyonunda basit maniplasyon tekniği kullanılmıştır. Fazla bir deplasman mevcut olmadığından üst çene kolaylıkla yerine getirilmiş ve intermaksiller tesbiti yapılmıştır.

Sonuç :

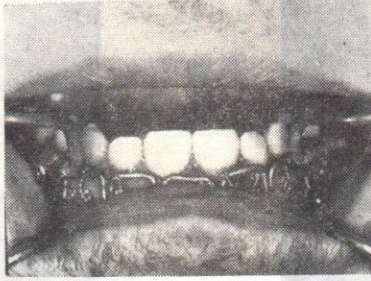
Dört vakamızda uygulanan tedavi başarı ile sonuçlanmış olup 45 günlük bir tesbit süresi sonunda yapılan klinik tetkikte iyileşmenin tam olduğu görülerek ekstraoral ve intraoral tesbitler çıkarılmıştır. Kingsley splintinin bir modifikasyonu olarak kullanmış olduğumuz üst çene arki ve kraniomaksiller fiksasyon tam başarılı sonuç vermiştir.



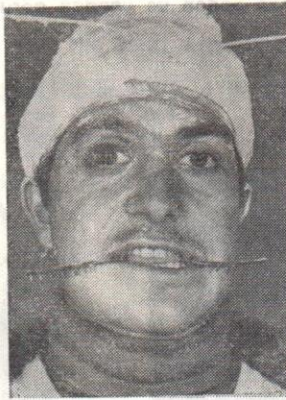
Resim 1. : Model üzerinde kanatlı arkın görünümü.



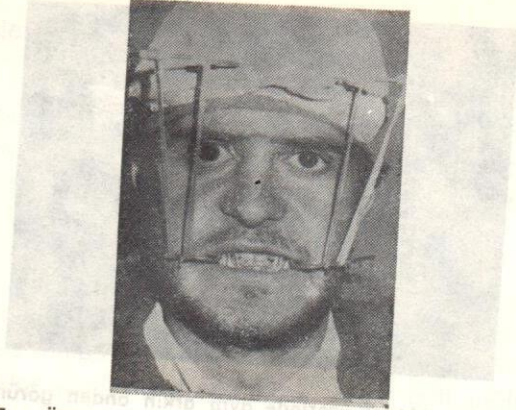Resim 2. : Model üzerinde aynı arkın önden görünümü.



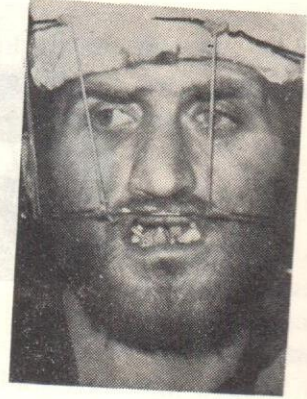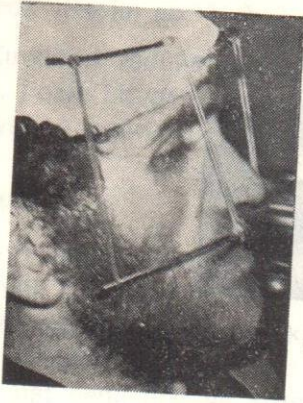Resim 3. : Kanatlı arkın hasta ağızında tesbit edilmiş görünümü.



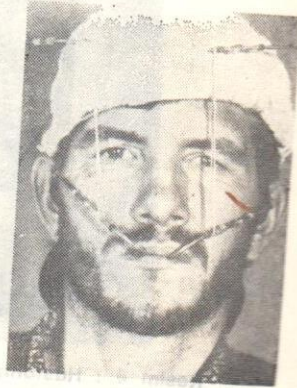
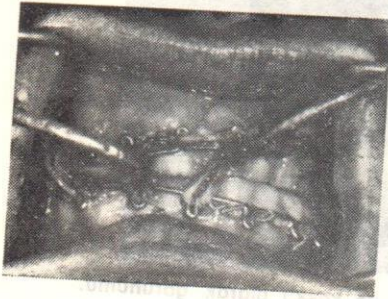
Resim 4 : Hastanın arklı ve kasklı olarak görünümü.



Resim 5. : Üst çene arkının kaska tesbit edilmiş görünümü.



Vaka 1'in önden ve yandan görünüşü



Vaka 4'ün ağız içi ve önden görünümü

Ö Z E T

Kliniğimize üst çene kırığı tedavisi için başvuran dört hastamızda uygulamış olduğumuz eksternal tesbit tekniği takdim edilmektedir.

S U M M A R Y

In this article four cases of maxiller fractures were presented. In these cases external fikstion technic were performed and good results were obtained.

L İ T E R A T Ü R

- 1 — Alexander, R. E. : Oral Surgery, or. medicine, or. pathology, 29, 4. 481 april, 1970.
- 2 — Archer, : A manual of oral surgery, W. B. Saunders Company, 20, 458, 1952.
- 3 — Borçbakan, C. : Ağız ve çene hastalıkları şirurjisi A. Ü. Tıp Fak. yayınlarından. 280, 1967.
- 4 — Clark, H. E. : Practical oral surgery. Lea-Febiger 361, 1959.
- 5 — Dingman, R. O., Natvig, P. : Surgery of facial fractures. W. B. Saunders Company 245-267, 1964.
- 6 — Geograde, N. G. : Plastic and maxillofacial trauma symposium. Mosby company, 75-97, 1969.
- 7 — Hueston, J. T. : Plastic and Reconstructive Surgery. Butterworths, 97-107, 1971.
- 8 — Ivy, R. H. : Fractures of the Jaws. Lea-Febiger Philadelphia, 122-140, 1945.
- 9 — Killey, H. C. : Emergency Surgery. B. J. Wright and Sons Ltd. 208-215, 1972.
- 10 — Konukman, S. : Diş Hekimliğinde Acil Cerrahi.
- 11 — Steiner and Thompson : Oral Surgery and anesthesia. W. B. Saunders Company, 294-335, 1977.
- 12 — Thoma, K. H. : Oral Surgery. Mosby Company, 479-517, 1969.