

## **AGENEZİ, TRANSPOZİZYON VE MALFORME DİŞLERİN TEDAVİSİNDE İNTERDİSİPLİNER YAKLAŞIMLAR\***

### **INTERDISCIPLINARY TREATMENT APPROACHES TO AGENESIA, TRANSPOSITION AND MALFORMED TEETH**

**Gülsün KÜLEKÇİ<sup>1</sup>, Hülya KILIÇÖĞLU<sup>1</sup>, Evren ÖZTAŞ<sup>1</sup>,  
Gülnaz MARŞAN<sup>1</sup>, Rezerta BARİSHA<sup>1</sup>**

#### **ÖZET**

Transpozisyon, agenezi, malforme dişler ve travma veya çürükler nedeniyle sürekli dişlerin kaybedilmesi ortodontik problemlere neden olabilir ve bu tip problemler bazen implant veya restoratif tedavi yaklaşımlarını da içinde barındıran ortodontik ve protetik tedaviler ile düzeltilebilir. Bu olgu sunumunun amacı, preprotetik ortodontik tedaviye gereksinimi olan 3 hasta için uygulanabilecek tedavi yaklaşımlarını sunmaktır. Bu olgu sunumunda, cüce şeklinde üst laterallere sahip hastanın, maksiller kanin transpozisyonu bulunan bir hastanın ve alt ikinci premolar dişleri konjenital olarak eksik olan bir hastanın preprotetik rehabilitasyon amacıyla sabit ortodontik apareyler ile tedavisinden bahsedilecektir. Bu 3 hastada, başarılı tedavi sonuçları için hasta beklentilerinin de göz önünde bulundurulması ile yapılan multidisipliner tedavi yaklaşımlarının oldukça önemli olduğu gösterilmiştir. Bu tip hastaları tedavi ederken dişlerin boyutları, şekilleri, pozisyonları ve renkleri, oklüzyon, fonksiyon ve tüm yüz ve dental estetiğe olan etkileri dikkate alınmalıdır. Preprotetik ortodontik yaklaşımlar sıklıkla kapsamlı oral rehabilitasyonun tamamlayıcı bir parçasıdır ve bu tedavilerdeki esas amaç dentofasiyal estetiği, çiğneme fonksiyonunu ve oral hijyeni iyileştirmektir. Agenezi, transpozisyon ve cüce laterallere bağlı oluşan maloklüzyonlar, ortodontik tedaviyi de içeren interdisipliner yaklaşımlar ile başarılı bir şekilde sonuçlandırılarak, hastalara ideal bir estetik ve fonksiyon kazandırılmaktadır.

**Anahtar Kelimeler:** Preprotetik ortodonti, cüce lateraller, agenezi, transpozisyon

#### **ABSTRACT**

Transposition, malformed teeth, agenesia and the loss of permanent teeth following trauma or dental caries may result to orthodontic problems and need to be corrected by orthodontic and prosthetic means, sometimes combined with implant or restorative treatment approaches. The aim of this case report is to present treatment possibilities for a series of patients who require preprosthetic orthodontic rehabilitation. 3 patients whom peg-shaped maxillary lateral incisors, transposed maxillary canine and congenitally missing mandibular second premolars were treated with fixed orthodontic appliances for prosthodontic rehabilitation. Multidisciplinary treatment approaches with careful consideration of patient expectations is important for successful treatment outcomes as shown in these group of patients. The size, shape, position and color of the teeth; their effects on occlusion, function and overall facial and dental esthetics should be considered when treating these kind of patients. Preprosthetic orthodontic measures are often an integral part of comprehensive oral rehabilitation. The

\* Tebliğ yeri tarihi ve etkinliğin adı: 34th Annual Conference of the European Prosthodontic Association, 1st Conference of the Association of Prosthetic Dentistry of Kosovo, September 23-25, 2010, Prishtina.

<sup>1</sup> İstanbul Üniversitesi Diş Hekimliği Fakültesi Ortodonti Anabilimdalı.



individual aspects of treatment are aimed to optimize dentofacial esthetics and improve masticatory function and oral hygiene. Agenesia, transposition and peg-shaped incisors with any coexisting malocclusion must be managed with interdisciplinary approaches.

**Key Words:** Preprosthetic orthodontics, peg shaped laterals, transposition, agenesia.

## GİRİŞ

Agenezi, transpozisyon veya malforme dişlerin varlığı çoğunlukla estetik açıdan hastaları rahatsız etmektedir. Bu anomalilerin etyolojisinde sırasıyla kalıtım, evrimsel eğilim, çevresel faktörler ve travma tespit edilirken görülme sıklıkları % 0,1-0,8 arasında değişmektedir (2, 3, 5, 6, 8, 15).

Transpozisyon, iki komşu dişin yer değiştirmesi ya da bir dişin komşu olmayan başka bir dişin yerinden sürmesidir (1). En çok kanin ve premolar transpozisyonuna bunu takiben kanin ve lateral transpozisyonuna rastlanmaktadır (4). Transpozisyonun tedavisi çoğu zaman estetik açıdan değerlendirilerek ortodontik ve protetik planlamalarla gerçekleştirilmektedir (12, 13).

Bir ya da daha çok diş germinin eksikliği ile karakterize anomalilere agenezi adı verilmektedir. (10). Konjenital olarak eksik olan dişler, çoğunlukla maksiller lateraller, mandibuler ikinci premolarlar ve mandibuler santrallerdir. Diş eksikliği unilateral ya da bilateral olabilmektedir (9). Agenezi aynı diş grubu içerisinde genellikle simetrik olarak ortaya çıkar ve bu da gelişim esnasında belirli bir dış etkenin olaya sebep olması ile açıklanmaktadır. Genel kural diş gruplarında en distaldeki dişin yokluğudur. Yani premolarlarda 2. premolar, keserlerde lateral, molar dişlerde 3. molar gibi (11). Konjenital diş eksikliklerinde protetik uygulamalar için eksik olan diş bölgesinde mezio-distal yer mesafesi kazandırmak amacıyla ortodontik tedaviye ihtiyaç duyulabilmektedir.

Normal boyutlarından daha küçük üst lateral dişlerin varlığı bazen önemli bir problem olarak gözükmebilir. Bununla birlikte iyi bir oklüzyonun ve estetiğin sağlanabilmesi için şekil bozukluğu gösteren dişin restorasyonunun sağlanması son

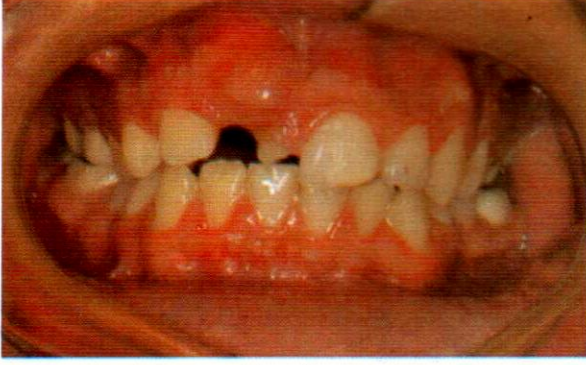derece önemli olmaktadır (14). Görülme sıklığı %0.4-%0.8 arasında olan çüce lateral dişlerin tedavisi, estetik açıdan değerlendirilerek ortodontik tedavi ile birlikte direkt veya indirekt restorasyonların uygulanması ile sağlanmaktadır (5, 6).

Bu makalede agenezi, transpozisyon ve çüce laterallere sahip üç olguya ait interdisipliner tedavi sonuçları değerlendirilmiştir.

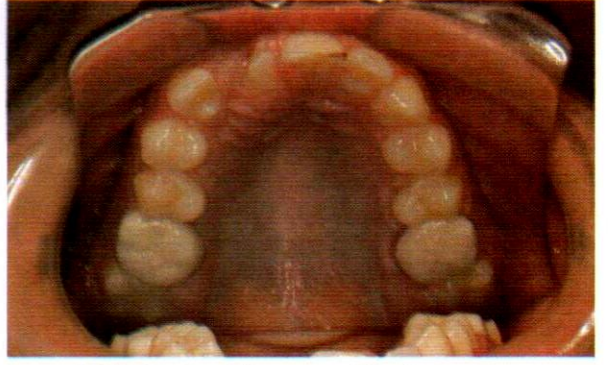
## OLGU 1

Takvim yaşı 15 yıl 1 ay, iskelet yaşı 15 yıl 6 ay olan erkek hasta gömük dişleri ve ön dişlerindeki düzensiz görünüm nedeniyle İstanbul Üniversitesi Diş Hekimliği Fakültesi Ortodonti Anabilim Dalı'na başvurmuştur. Klinik ve radyolojik muayenede hastanın sağ üst santral ve kanin dişlerinin gömük olduğu, üst sağ süt orta kesici dişin persiste kaldığı, mandibulanın her iki tarafında 1. ve 2. premolar dişler arasında birer adet süpernümerer dişin varlığı ve hastanın Sınıf I azı kapanışına sahip olduğu tespit edilmiştir (Şekil 1a, 1b ve 1c). Hasta, alınan anamnezinde 5 yaşındayken düştüğünü ve üst dişlerini çarptığını ifade etmiştir. Sefalometrik değerlendirmede hasta iskeletsel Sınıf I ilişkiye sahip olup (SNA: 80°, SNB: 78°, ANB: 2°), dikey yön gelişimi normal sınırlar içerisinde (S-N/Go-Me: 33°). Bütün bu veriler doğrultusunda yapılan tedavi planına göre; persiste süt dişinin, üst sağ sürekli santral dişin ve alt çenedeki süpernümerer dişlerin çekilmesine, çekilecek olan üst sağ santral dişin yerine sabit ortodontik apareyler kullanılarak üst sağ kanin dişin sürdürülmesine ve ortodontik tedavinin tamamlanmasının ardından kanin dişin kompozit restorasyon ile üst sağ santral dişe benzetilmesine karar verilmiştir.

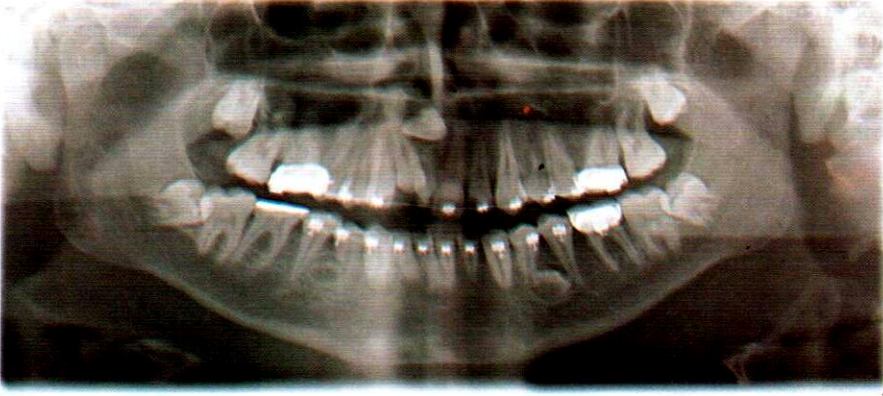




Şekil 1a: Ağız içi cephe görünümü.



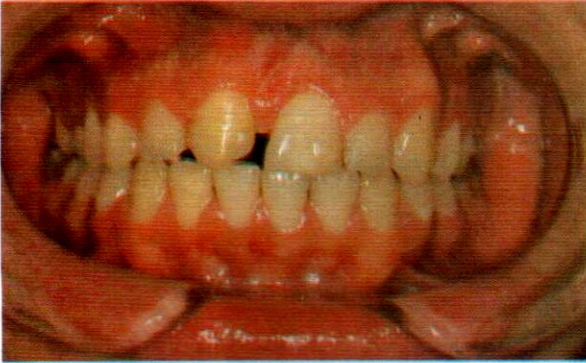Şekil 1b: Ağız içi üst çene oklüzal görünüm.



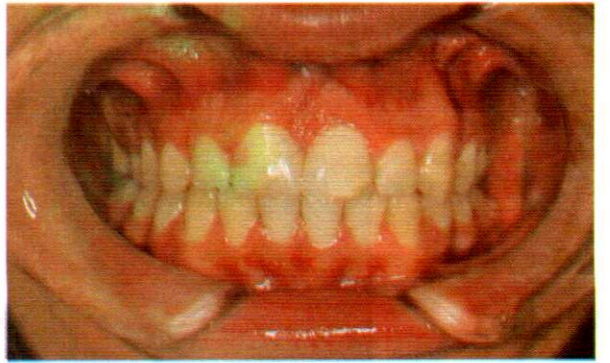Şekil 1c: Olgu 1'in panoramik röntgeni.

Çekimlerin tamamlanmasının ardından hastaya alt ve üst .018" slot Roth sistem braketter uygulanmıştır. Üst çenede sıralama ve seviyeleme safhasının ardından kalın köşeli tellere geçilmiştir ve gömük kanin dişin cerrahi işlem ile üzeri açılıp ortodontik kuvvet uygulayarak üst sağ santral dişin yerine sürdürülmüştür (Şekil 1d). Hastanın ortodontik tedavisi toplam 12 ay sürmüştür.

Braketlerin söküldüğü gün dizide yerini almış olan kanin diş kompozit restorasyon ile santral diş benzetilmiş ve estetik bir görünüm sağlanmıştır (Şekil 1e). Kanin dişin restorasyonu tamamlandıktan sonra, hastaya pekiştirme amacıyla üst çenede essix plak, alt çenede kanin kanin arası sabit retainer yapılmıştır.



Şekil 1d: Ortodontik tedavi sonrası ağız içi cephe görünümü



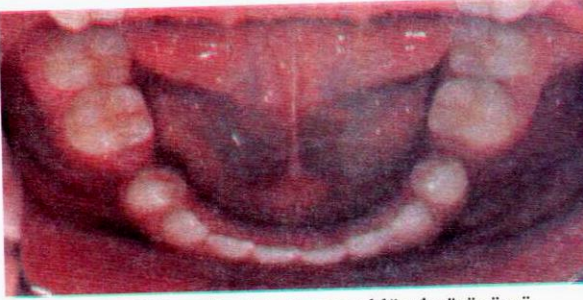
Şekil 1e: Kompozit restorasyon sonrası ağız içi cephe görünümü.



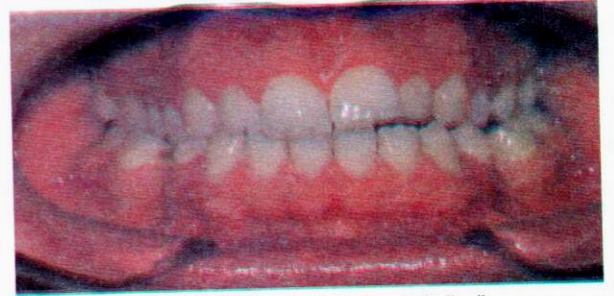**OLGU 2**

Takvim yaşı 20 yıl 7 ay olan erkek hasta alt 2. premolar dişlerinin eksik olması esas şikayetiyle *kliniğimize başvurmuştur. Klinik incelemede sağ ve sol 1. molar dişlerinin, eksik olan 2. premolar dişlerin boşluğuna doğru devrilmiş olduğu ve hastanın Sınıf III azı kapanışına sahip olduğu tespit edilmiştir (Şekil 2a, 2b, 2c ve 2d). Hasta, alınan anamnezinde eksik olan bu dişlerin hiç sürmediğini belirtmiştir. Yapılan panoramik incelemede alt 2. premolar dişlerinin konjenital olarak eksik olduğu saptanmıştır (Şekil 2e). Sefalometrik değerlendirme hastanın iskeletsel Sınıf I yapıya (SNA:71°, SNB:70°, ANB:1°) ve dikey yönde normal gelişime sahip olduğunu göstermiştir (S-N/Go-Me: 34°). Tüm bu veriler doğrultusunda yapılan tedavi planına göre konjenital olarak eksik olan alt 2. premolar dişlerinin yerine uygun implantların yapılabilmesi için mezial yöne doğru devrilmiş olan alt 1. molar dişlerinin*

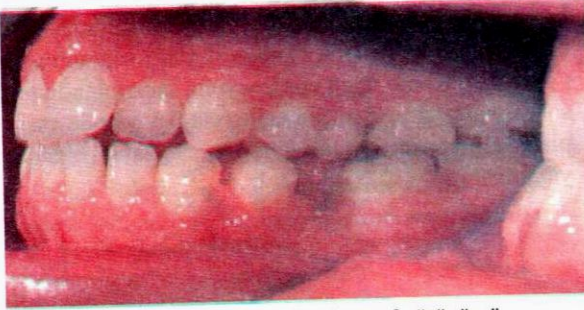dikleştirilmesine karar verilmiştir. Bu doğrultuda hastaya alt ve üst Roth sistem .022" slot braketler uygulanmış olup 2. premolar dişlerine uygun yer açılabilmesini sağlamak için 34 ile 36 ve 44 ile 46 numaralı dişler arasında NiTi open coil springler yerleştirilerek 1. molar dişlerinin dikeltilmesi ve eksik olan dişlere yeterli yer açılması sağlanmıştır. (Olgu 2f ve 2g) Hastanın ortodontik tedavisi toplam 16 ay sürmüştür. Ortodontik tedavinin tamamlanmasının ardından sağ tarafa 3.5 x 13 mm, sol tarafa 4.0 x 13 mm çapındaki implantlar (Astra-Tech AB, Mölndal, Sweden) yerleştirilmiştir (Olgu 2h) İmplant üstü protezler yapılıncaya kadar pekiştirme amacıyla üst çenede essix plak, alt çenede birinci premolarlar arası sabit retainerin üzerine essix plak yapılarak pekiştirme tedavisi uygulanmıştır. Osseointegrasyonu takiben implant üstü metal destekli porselen kuron protezleri yapılmıştır (Şekil 2i, 2j ve 2k).\*



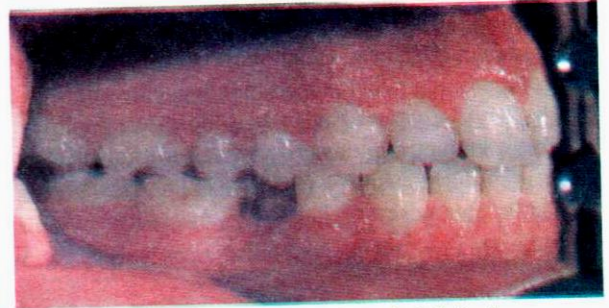Şekil 2a: Ağız içi alt çene oklüzal görünümü.



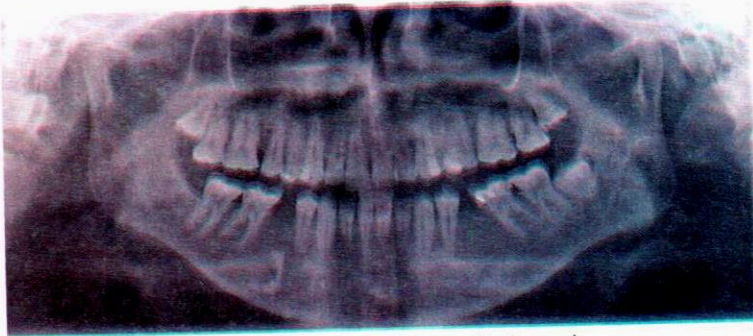Şekil 2b: Ağız içi cephe görünümü.



Şekil 2c: Ağız içi sol taraaf görünümü.

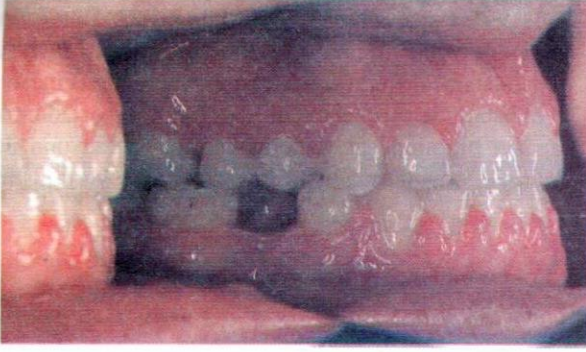

Şekil 2d: Ağız içi sağ taraf görünümü.

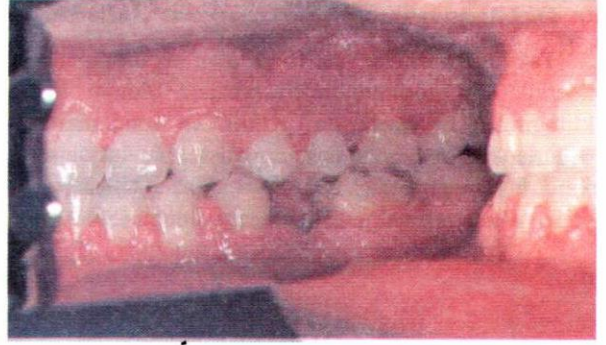

Şekil 2e: Olgu 2'nin panoramik röntgeni.

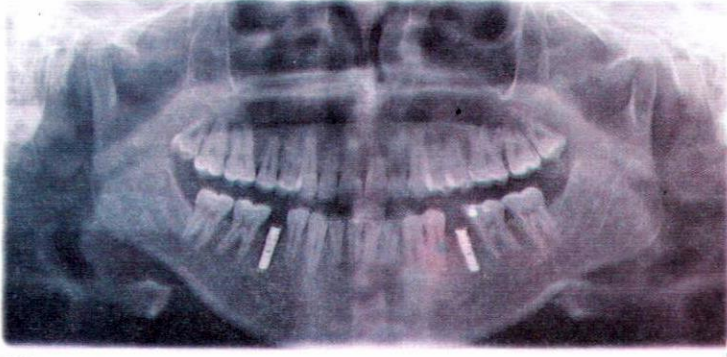



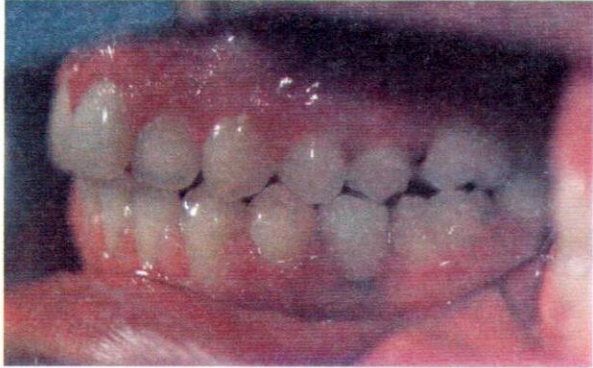Şekil 2f: Ortodontik tedavi sonrası ağız içi sağ taraf görünümü



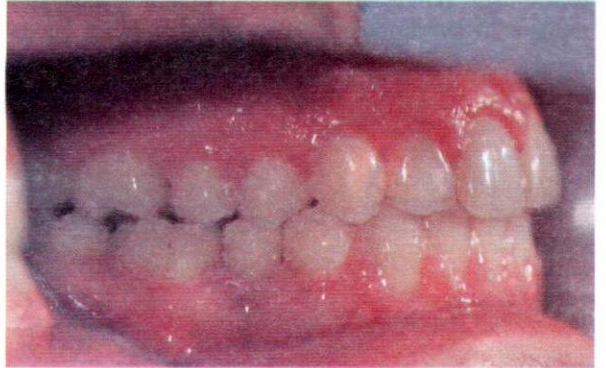Şekil 2g: Ortodontik tedavi sonrası ağız içi sol taraf görünümü.



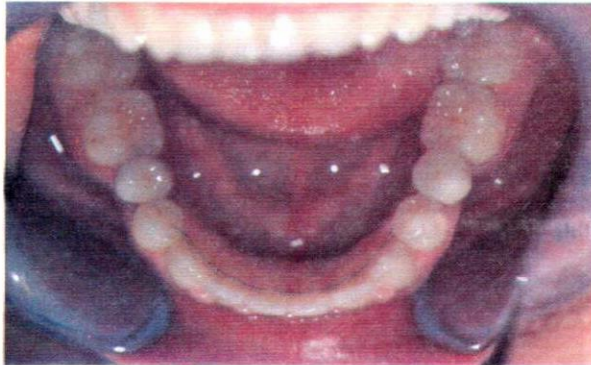Şekil 2h: Olgu 2'nin implant uygulaması sonrası panoramik röntgeni.



Şekil 2i: Protetik tedavi sonrası ağız içi sol taraf görünümü.



Şekil 2j: Protetik tedavi sonrası ağız içi sağ taraf görünümü.

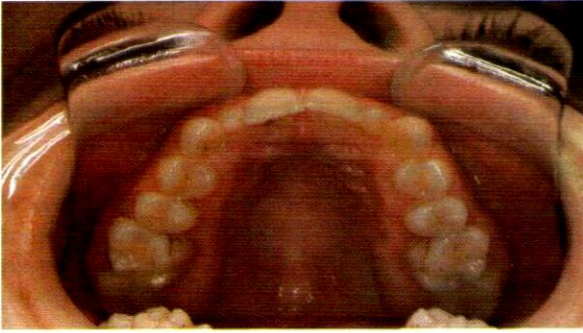

Şekil 2k: Protetik tedavi sonrası ağız içi alt çene oklüzal görünümü.



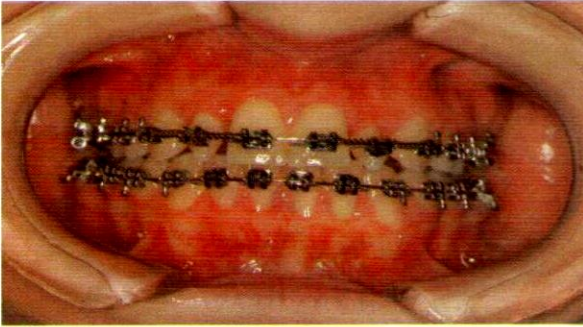
**OLGU 3**

Takvim ve iskelet yaşı 15 yıl olan kız hasta; çüce laterallerinin görünümünden rahatsız olduğu için kliniğimize başvurmuştur. Klinik ve sefalometrik değerlendirmeye göre hastanın dişsel ve iskeletsel Sınıf I yapıya (SNA: 83°, SNB: 80°, ANB:3°) ve dikey yönde normal gelişime sahip olduğu (S-N/Go-

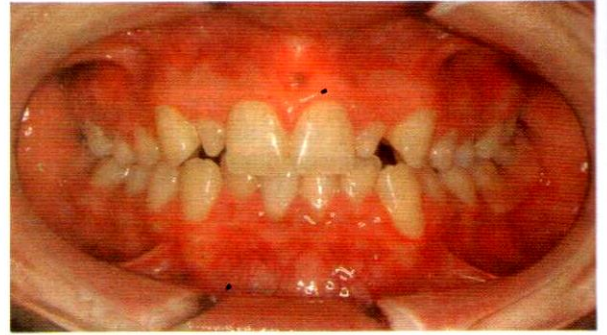

Şekil 3a: Ağız içi çene oklüzal görünümü.

Öncelikle hastaya .018" slot Roth sistem alt ve üst braketler uygulanmıştır. Çüce lateral dişlerin her iki tarafında NiTi açıcı yaylar ile eşit boşluklar açıldıktan sonra ortodontik tedavi sonlandırılmıştır (Olgu 3c) ve sol çüce lateral dişin kuron boyu uzatılmıştır. (Olgu 3d). Hastanın ortodontik tedavisi toplam 20 ay sürmüştür. Bu aşamadan sonra çüce

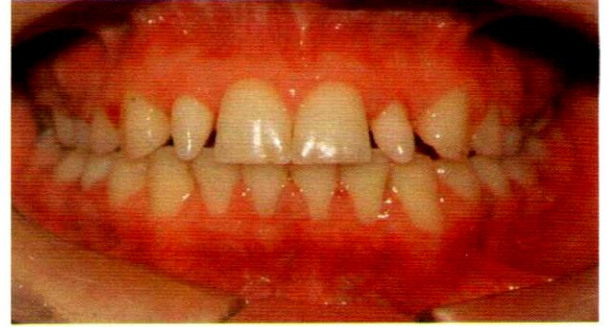

Şekil 3c: Ortodontik tedavi esnasında ağız içi cephe görünümü.

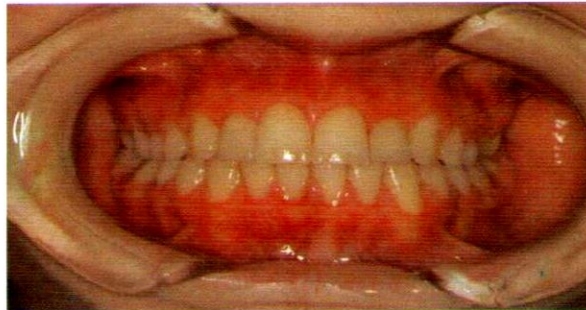

Şekil 3b: Ağız içi cephe görünümü.

laterallere IPS Empress 2 Sistemi (Ivoclar Vivadent, Schaan, Liechtenstein) ile laminate veneerler yapılarak hastaya estetik bir görünüm kazandırılmıştır (Olgu 3e). Tedavi sonunda pekiştirme amacıyla üst çenede essix plak, alt çenede kanin kanin arası sabit retainer uygulanmıştır.



Şekil 3d: Ortodontik tedavi sonrası ağız içi cephe görünümü.



Şekil 3e: Lamine veneer uygulaması sonrası ağız içi cephe görünümü.



## TARTIŞMA

Süt dişlenme döneminde meydana gelen travma, erken süt dişi çekimi, süpernümerer diş varlığı, geminasyon, transpozisyon ve bunlara bağlı gelişen gömük dişlerin varlığı ön bölgede estetik sorunlar oluşturmaktadır. Birinci olguda maksiller santral ve kanin arasındaki transpozisyonun, hastanın 5 yaşındayken geçirmiş olduğu travma ile ilişkili olduğu düşünülmüştür. Tedavi planında diğer diş anomalilerinin varlığı ve çapraşıklık bölgesindeki diş ve dişetlerinin durumunun değerlendirilmesi ve buna göre tedavi planının yapılması önemlidir. Birinci olguda gömük olan üst sağ santral dişin sürme doğrultusunun uygun olmaması nedeniyle bu diş çekilmiş ve transpoze durumdaki üst sağ kanin dişi santral diş yerine sürdürülmüştür. Kompozit restorasyon ile kanin dişi santral dişe benzetilerek tedavi sonlandırılmıştır.

Agenezide olduğu gibi kayıp diş bölgesine doğru devrilmiş dişler protetik restorasyonların planlanmasında, estetiğin sağlanmasında ve çiğneme kuvvetlerinin iletiminde sorunlara yol açar. Bu durumlarda tedavi planının ilk aşaması, devrilmiş veya yer değiştirmiş dişlerin ortodontik tedavi ile yeniden konumlandırılmasıdır. Böylece eksik olan dişin yeri açıldığı gibi, çiğneme kuvvetlerinin homojen dağılımı ve dişin uzun eksenine paralel iletilmesi de sağlanmış olur (18).

İkinci olguda konjenital olarak eksik olan ikinci premolarların boşluğuna doğru birinci büyük azı dişlerinde mezial yönde devrilme meydana gelmiş olup protetik restorasyon yapılmayacak şekilde 2. premolar dişlerin boşlukları kapanmıştır. Preprotetik ortodontik tedavi ile hastanın birinci büyük azı dişleri dikeltiştir. İmplantlara yük uygulaması implanta komşu yüzeylerde marjinal kemik kaybına neden olabilmektedir. Ortodontik tedavi sırasında mesiodistal yönde yeterli mesafe elde etmenin ve komşu dişleri dikelterek paralel hale getirmenin bu etkiyi azalttığı bildirilmektedir (16). Hastanın iyi ağız hijyeni, sağlıklı periodontal dokuları ve yeterli kemik hacmi göz önünde bulundurularak, geleneksel sabit protetik restorasyonlar yerine, implant destekli restorasyon uygulaması tercih edilmiştir. Böylelikle geleneksel köprü protezlerinde olduğu gibi komşu dişlerin zarar görmesi de engellenmiştir.

Cüce şeklinde laterallere sahip olan 3. olgumuzda herhangi bir sendrom veya hastalığa bağlı olmadan anomalinin tek başına meydana gelmiş olduğu tespit edilmiştir.

Koch ve ark. (7), bu olguların %65'inin unilateral olarak gözlendiğini bildirmişlerdir. Buna karşın olgumuzda anomalinin bilateral olarak meydana geldiği izlenmektedir.

Dişlerin hacimsel ve boyutsal anomalileri diastema, çapraşıklık vs. gibi çeşitli ortodontik problemlerin ortaya çıkmasına neden olabilmektedir (17). Bununla birlikte, bu problemlerin meydana geldiği olgularda, sadece restoratif tedavinin yeterli olmayıp, bunun yanı sıra ayrıca uygun bir ortodontik tedavi planlaması ve uygulamasının da gerekli olacağı düşünülmektedir. Bizim olgumuzda ortodontik tedaviyi takiben cüce lateral dişlerine normal fizyolojik ve estetik formlarının kazandırılması için laminate veneer restorasyonlar yapılarak hastanın tedavisi tamamlanmıştır.

## SONUÇ

Agenezi, transpozisyon ve cüce laterallere bağlı oluşan maloklüzyonlar, ortodontik tedaviyi de içeren interdisipliner yaklaşımlar ile başarılı bir şekilde sonuçlandırılarak, hastalara ideal bir estetik ve fonksiyon kazandırılmaktadır.

## KAYNAKLAR

1. Peck L, Peck S, Attia Y. Maxillary canine-first premolar transposition, associated dental anomalies and genetic basis. *Angle Orthod* 1993; 6 (2): 99-109.
2. Chattopadhyay A, Srinivas K. Transposition of teeth and genetic etiology. *Angle Orthod* 1996; 66: 147-52.
3. Park GJ, Kim S, Lee CH. Prevalence and pattern of dental developmental anomalies in Korean children 13th International Congress on Oral Pathology and Medicine, June 21-2006, Australia.
4. Shapira Y, Kuftinec MM. Maxillary tooth transpositions: Characteristic features and accompanying dental anomalies. *Am J Orthod Dentofacial Orthop* 2001; 119: 127-32.
5. Backman B, Wahlin YB. Variations in number and morphology of permanent teeth in 7-year old Swedish children. *Int J Paediatr Dent* 11: 11-7, 2001.
6. Miller WB, McLendon WJ, Hines FB. Two treatment approaches for missing or peg-shaped maxillary lateral incisors: a case report

- study or identical twins. *Am J Orthod Dentofacial Orthop* 92: 249-56, 1987.
7. Koch G, Modeer T, Paulsen S, Rasmussen P. *Pedodontics- a clinical approach*. 1st ed. Munksgaard, Copenhagen. 1994; 251-7.
  8. Dhanrajani PJ. Hypodontia: etiology, clinical features and management. *Quintessence Int* 2002; 33: 294-302.
  9. Goaz PW, White SC. Dental Anomalies. In: Goaz PW, White SC (eds). *Oral Radiology Principles and Interpretation*. St. Louis, Missouri: Mosby, 1994: 340-368.
  10. Thilander B, Odman J, Grondahi K, Friberg B: Osseointegrated İmplants in adolescents. An alternative in raplacing missing teeth, *Eur J Orthod* 1994; 16: 84-95.
  11. Gam SM. Genetics of Dental Development. *The Biology of Occlusal Development*. Monograph 7, Craniofacial Growth Series 1977: 61-88.
  12. Jahangirl L, Luu L, Estafan D. A multidisciplinary approach for treating congenitally transposed canines; A clinical report. *J Prosthet Dent* 2006; 95: 413-6.
  13. Doruk C, Babacan H, Bıçakçı A. Correction of a mandibular lateral incisor-canine transposition. *Am J Orthod Dentofacial Orthop* 2006; 129: 65-72.
  14. Kirschen RH, O'Higgins EA, Lee RT: *The Royal London Space Planning: An In tegration of space analysis treatment planning. Part II: The effect of other treatment procedures on space*. *Am J Orthod Dentofacial Orthop* 118:456, 2000.
  15. Townsend GC, Brown T: Heritability of permanent tooth size. *Am J Phys Antropol* 49: 497, 1978.
  16. Odman J, Lekholm U, Jemt T, Branemark P, Thilander B: Osseointegrated titanium implants- a new approach in orthodontic treatment. *Eur J Orthod* 1998; 10: 98-105.
  17. Bacetti T. A controlled study of associated dental anomalies. *Angle Orthod* 1998; 68: 267-74.
  18. Baydemir B, Dalkız M. *Protetik Diş Tedavisinde Teşhis ve Planlama* Ankara: GATA Basımevi, 2002: 134-35.

**Yazışma Adresi:****Dr. Gülsün KÜLEKÇİ**İstanbul Üniversitesi Diş Hekimliği Fakültesi  
Ortodonti A.D.

Gsm: 0533 441 46 56

E-mail: gulsunkc@gmail.com