

# Kalisiyel Divertikül Olgusu ve Radyolojik Bulgular

## *A Caliceal Diverticulum Case and Radiologic Findings*

Dr. Rahmi Çubuk\*, Dr. Nuri Tasalı\*, Dr. Burcu Canbora\*\*, Dr. Mehmet Atasoy\*, Dr. Orhun Sinanoğlu\*\*\*, Dr. Şefik Güney\*

### ÖZET:

Nadir görülen bir anomalide kalisiyel divertikül, böbrek toplayıcı sisteminin kortikomedüller bölgeye doğru idrardolu kistik bir poş şeklinde herniasyonu olup söz konusu kistik kavite, sağlam kalisiyel doku ile dar bir istmus aracılığıyla birleşmektedir. Nonsekretuar özelliğe sahip kistik poş, üriner staz ve bununla ilişkili komplikasyonlara zemin hazırlamaktadır. Bulgular da kalisiyel divertikül, yapılan ilk basamak radyolojik tetkik olan ultrasonografide (US) genellikle kortikal kist tanısı almaktadır. Kalisiyel divertikülün diğer renal patolojilerinden ayırıcı tanısı ve doğru tedavisinin belirlenmesinde intravenöz kontrast madde kullanılarak yapılan intravenöz piyelografi (IVP) ve bilgisayarlı tomografi (BT) önemlidir. Bu makalede kalisiyel divertikül olgusunun US, IVP ve BT bulgularını sunuyoruz.

Anahtar kelimeler: kalisiyel divertikül

### ABSTRACT:

Caliceal diverticulum is a rare disorder in which a urine-filled cystic cavity is connected to the renal calix by a narrow isthmus as an outpouching of the collecting system into the corticomedullary region. It is a nonsecretory cavity that serves as a conduit for urinary stasis and its ensuing complications. In these cases, caliceal diverticulum generally defined as cortical cyst in ultrasonography (US) which is initial step radiologic examination. Intravenous pyelography with using intravenous contrast (IVP) and computed tomography (CT) are essential for exact treatment and determining differential diagnosis of caliceal diverticulum than other pathologies. In this case, we are representing US, IVP and CT findings of a case with caliceal diverticulum.

Key words: caliceal diverticulum

\* Maltepe Üniversitesi Radyoloji AD Kliniği – İstanbul

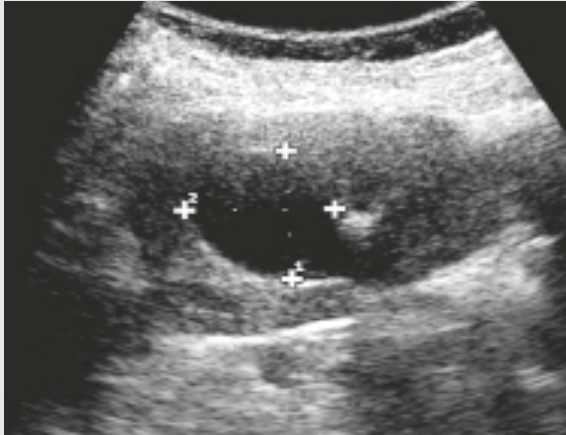
\*\* Göztepe Eğitim ve Araştırma Hastanesi – İstanbul

\*\*\* Maltepe Üniversitesi Üroloji AD Kliniği – İstanbul

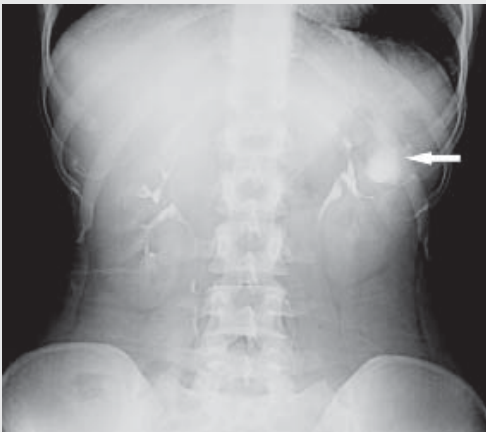
## GİRİŞ

Kalisiyel divertikül, minör kaliksten gelişen transizyonel hücre ile döşeli idrar dolu kistik bir kavite olup dar bir infundibulum aracılığıyla toplayıcı sisteme bağlanmaktadır (1). Sıklıkla böbrek posteriorunda yerleşmekte olup lezyon boyutu, birkaç milimetre ile birkaç santimetre arasında değişiklik göstermektedir. Çoğu divertikül konjenital kaynaklı olduğu tahmin edilmektedir. Öte yandan; künt böbrek travmaları veya edinilmiş kalisiyel infundibulum obstruksiyonları sonucunda da benzer kistik kaviteler gelişebilmektedir. Kalisiyel divertikül olgularının çoğu asemptomatiktir. Fakat eşlik eden ağrı ve kalkül oluşumu da sıktır. Kalkül tek olabileceği gibi, 'seed calculi' diye de ifade edilen multipl küçük taşlar da görülebilmektedir. Bazı olgularda kalsiyum sütü bulunabilir. Kalkülün dar infundibular kanaldan kalikse geçişi ağrı ve mikrohematuriye yolaçabilir (2).

Resim 1. US'de sol böbrekte 3.5cm çaplı kistik lezyon.



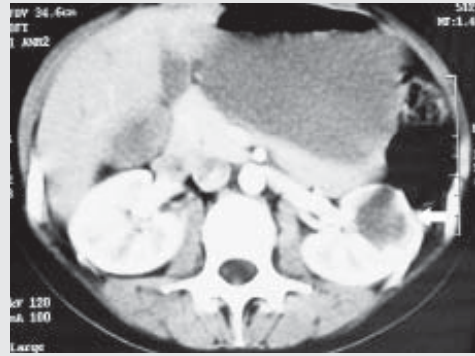
Resim 2. İVP'de sol böbrekte papilla komşuluğunda sferik formda kontrast madde dolumu



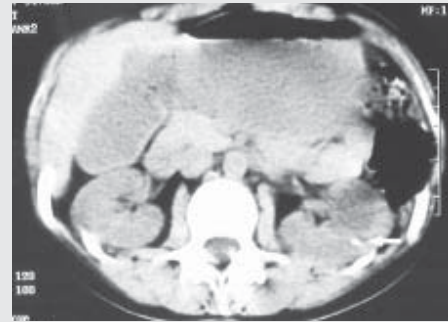
## OLGU

28 yaşında kadın hasta, üroloji kliniğine sol yan ağrısı ile başvurmuştur. Yapılan US tetkikinde, sol böbrekte 3.5cm çapında kistik lezyon görülmüştür (Resim 1). Ağrıyı izah etmemesi nedeniyle ilave olarak yapılan İVP'de ise aynı böbrekte papilla komşuluğunda sferik formda kontrast

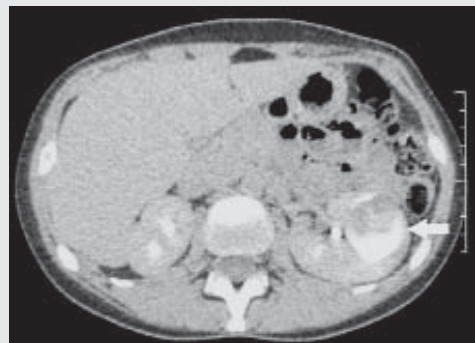
Resim 3-a. Sol böbrekte bir adet 5mm çaplı kalkül (ok). İ.V kontrast sonrası BT'de (3b) kalkülün hemen anteriorunda kontrast tutmayan kistik oluşum (ok). Geç dönemde yapılan incelemede



Resim 3-b. Spiral BT'de kontrast öncesi seride



Resim 3-c. Kistik yapının içerisinde kontrast dolumu ve sıvı-sıvı seviyelenmesi (ok).



madde dolumu saptanmaktadır (Resim 2). Yapılan Spiral BT incelemede kontrast öncesi seride sol böbrekte bir adet 5mm çaplı kalkül izlenmektedir (Resim 3a). İV kontrast sonrası BT’de kalkülün hemen anteriorunda kontrast tutmayan kistik oluşum izlenmektedir (Resim 3b). Geç dönemde yapılan incelemede kistik yapının içerisinde kontrast ile dolduğu ve sıvı-sıvı seviyelenmesi gözlemlendi (Resim 3c). US, İVP ve BT bulguları birlikte değerlendirildiğinde olguya kalisiyel divertikül tanısı konuldu. Sol böbrekteki kalkülün de divertikül boynuna oturduğu düşünüldü.

## TARTIŞMA

Kalisiyel divertikülün popülasyonda görülme oranı %1’in altındadır. Etiyolojisi kesin olarak bilinmemektedir. Konjenital bir anomalinin sebep olduğu düşünülmektedir. Genellikle unilateral olarak görülmekte ve asemptomatik seyretmektedir. Ancak lomber ağrı, hematüri veya enfeksiyon gibi semptomlar görülebilmekte, kalkül oluşumu eşlik edebilmektedir (3). Ağrı, uzun süreli lomber ağrı şeklindedir. Ağrı kronik staz, enflamasyon, enfeksiyonun sonucudur. Çok nadir olarak da divertikuler yırtığa sekonder olabilmektedir.

Kalisiyel divertikül genellikle rutin radyolojik incelemeler sırasında insidental olarak tanı alır. Ultrasonografi, intravenöz piyelografi veya bilgisayarlı tomografi inceleme ile saptanırlar. Kontrast madde kullanımı ile obstrükte kaliks ile renal kist ayrımı kolaylıkla yapılabilmektedir. Tanı için US genellikle yetersiz kalabilmektedir. Bu durumda İVP, BT veya her ikisine aynı anda ihtiyaç duyulabilmektedir (4). Her iki tetkikte geç kontrastlı serilerde divertiküler kavitenin kontrast ile dolması beklenir. Fakat divertikül boynunun dar olması durumunda kontrast madde kaviteye ulaşamayabilir. Bazı olgularda infundibular kanal vizualize edilebilmekle birlikte sıklıkla bu bağlantı vizualize olamayacak kadar dardır. Dolayısıyla; bazı divertiküller kontrastlı İVP ve BT çekimlerde opasifiye olmayarak tanı için retrograd ürografiye ihtiyaç gösterebilirler (5).

Kalisiyel divertikül tedavisi rekürren böbrek enfeksiyonu, hematüri ve semptomatik nefrolitiazis gibi komplikasyonların varlığına bağlı olarak değişiklik göstermektedir (3). Semptomların veya söz edilen komplikasyonların yokluğunda, tedavi konservatif olacaktır. Geçmiş yıllarda cerrahi tedavide açık cerrahi eksizyon uygulanmakta iken, günümüzde pekçok minimal invaziv modalite tedavi

seçenekleri arasında yerini almaktadır (5,6).

Bizim olgumuz ileri tedaviye ihtiyaç göstermemiş, ancak enfeksiyon ve kalkül oluşumu açısından takip sürecine alınmıştır. Olgunun, kalisiyel divertikül şeklinde doğru tanı alması sayesinde renal kistik hastalık açısından gereksiz ileri incelemelerden sakınılmıştır. Sonuç olarak; sonografik bulguları renal kist hastalığı ile karışabilen kalisiyel divertikül olgularında, ilave olarak yapılacak intravenöz kontrast madde kullanılan radyolojik modalitelerin (İVP, BT) doğru tanı ve tedavide önemli katkıları bulunmaktadır.

## KAYNAKLAR

1. Estrada CR, Datta S, Schneck FX, Bauer SB, Peters CA, Retik AB. Caliceal diverticula in children: natural history and management. *J Urol* 2009;181:1306-1311.
2. Monga M, Smith R, Ferral H, Thomas R. Percutaneous ablation of caliceal diverticulum: long-term followup. *J Urol* 2000;163:28-32.
3. Rapp DE, Gerber GS. Management of caliceal diverticula. *J Endourol.* 2004;18:805-810.
4. Kavuncu S, Cakmakci H, Babayigit A, Diagnosis of caliceal diverticulum in two pediatric patients: A comparison of sonography, CT, and urography. *Journal of clinical ultrasound* 2003; 31:218-221.
5. Lechevallier E, Saussine C, Traxer O. Management of stones in renal caliceal diverticula. *Prog Urol.* 2008;18:989-991.
6. Waxman SW, Winfield HN. Laparoscopic management of caliceal diverticulum. *J Endourol* 2009;23:1731-1732.