

# Uzun Süreli Lityum Tedavisine Bağlı Bilateral Parotis Hiperplazisi

## Bilateral Parotid Gland Hyperplasia due to Long-Term Lithium Treatment

Dr. Ahmet Melih Özel / Maltepe Üniversitesi Tıp Fakültesi, İstanbul İç Hastalıkları Anabilim Dalı,  
Dr. Gülbüz Sezgin / Maltepe Üniversitesi Tıp Fakültesi, İstanbul İç Hastalıkları Anabilim Dalı,  
Dr. Evrim Bozkaya / Maltepe Üniversitesi Tıp Fakültesi, İstanbul İç Hastalıkları Anabilim Dalı,  
Dr. Nermin Mutlu / Maltepe Üniversitesi Tıp Fakültesi, İstanbul İç Hastalıkları Anabilim Dalı,  
Dr. Rahmi Çubuk / Maltepe Üniversitesi Tıp Fakültesi, İstanbul Radyoloji Anabilim Dalı  
Dr. Oya Uygur Bayramiçli / Maltepe Üniversitesi Tıp Fakültesi, İstanbul İç Hastalıkları Anabilim Dalı,

### ÖZET

Manik depresif bozuklukların tedavisinde yaygın bir şekilde kullanılmakta olan lityumun kısa ya da uzun süreli kullanımının, gerek konstitüsyonel gerekse sistemik (kardiyovasküler, nörolojik, dermatolojik, endokrin ve metabolik, gastrointestinal, genitouriner) yan etkiler oluşturabileceği bilinmektedir. Burada, uzun süredir lityum kullanmakta olan ve yutma güçlüğü yakınması ile müracaat eden 55 yaşında bir erkek hastada, ilaca bağlı bir yan etki olarak gözlenen bilateral parotis hiperplazisi tartışılmaktadır.

Uzun süreli lityum tedavisinde olan hastalar bu tür yan etkiler açısından takiplerinin önemli olduğu kanaatindeyiz.

**Anahtar kelimeler:** lityum, parotis bezi hiperplazisi, yutma güçlüğü

### ABSTRACT

It is known that short- or long-term use of lithium, which is used for the treatment of manic-depressive disorders can cause both constitutional and systemic (cardiovascular, neurological, dermatological, endocrine and metabolic, gastrointestinal, genitourinary) side effects. Here we discuss a case of bilateral parotid hyperplasia which occurred as a result of treatment, in a 55-year-old man who has presented with dysphagia and who had been using lithium for a long time.

We believe that close monitoring of such patients who are on long-term lithium treatment is very important.

**Key words:** lithium, parotid gland hyperplasia, dysphagia

### GİRİŞ ve AMAÇ

Lityum, 50 yıldan uzun süredir bipolar ve unipolar manik depresif bozuklukların tedavisinde yaygın bir şekilde kullanılmaktadır. Uzun süreli lityum tedavisi, plazma konsantrasyonlarının terapötik aralıkta bulunduğu koşullarda bile lityum ile ilişkili yan etkilere rastlandığı bilinmektedir (1,2).

Bu olgu sunumunda kronik lityum tedavisi altında olan bir hastamızda gözlediğimiz, literatürde başka bir örneğine rastlamadığımız, yan etki olarak değerlendirdiğimiz, bilateral parotis hiperplazisi tartışılacaktır.

### OLGU

55 yaşında erkek hasta yutma güçlüğü ve ayaklarında ağrısız şişme yakınması ile müracaat etti. Yutkunurken lokmaların boğazının alt kısmında takıldığını ifade eden hasta

bipolar afektif bozukluk nedeniyle 20 yıldan uzun süredir lityum almaktaydı. Yanaklarında, kulaklarının ön kısmında son 5 yıl içerisinde dereceli olarak artış gösteren, hassas ancak ağrısız bir şişlik geliştiğini belirten hasta bu nedenle hekime müracaat etmediğini ve yakınmasının da olmadığını söylemekteydi.

Fizik muayenede parotis bezine ait olduğu gözlenen bilateral şişlik dışında herhangi bir pozitif bulgu saptanmadı.

Laboratuvar tetkiklerinde herhangi bir anormallik saptanmayan hastanın görüntüleme yöntemleri ile yapılan incelemelerinde yutma güçlüğünü açıklayacak üst gastrointestinal patoloji saptanmadı. Her iki parotis bezinin ultrasonografik değerlendirilmesinde bezin diffüz olarak büyüdüğü gözlemlendi (şekil1). Kan lityum düzeyleri terapötik aralıkta bulunan hastanın parotis hiperplazisini açıklayacak labora-

tuar anormalilik saptanmadı.

Mevcut bulgular ile hastanın periyodik takiplere gelmesi önerildi.

### TARTIŞMA

Çok uzun yıllardır kullanılmakta olan lityumun yan etkileri ile ilgili bilgilerimiz oldukça genişdir. Halsizlik, güçsüzlük gibi nonspesifik yan etkilerinin yanı sıra kardiyovasküler, santral sinir sistemi, dermatolojik, endokrin ve metabolik, gastrointestinal, genitoüriner yan etkileri bilinmektedir.

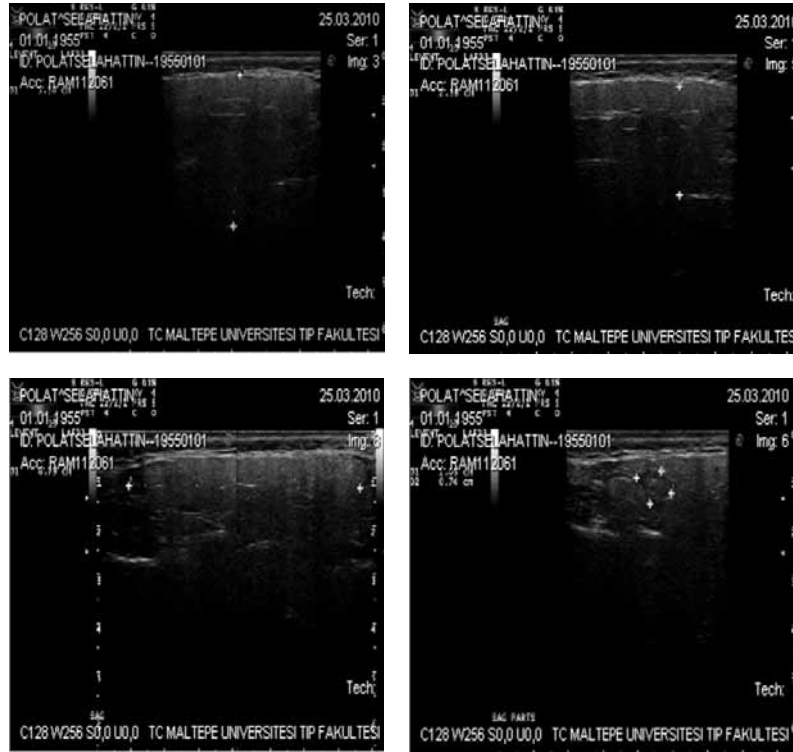
Yapılan çalışmalarda terapötik dozlarda kullanılan lityumun parotis ve submandibuler bez fonksiyonlarını etkilediği bildirilmektedir(3). Kısa ve uzun süreli lityum tedavisinin submandibuler bez üzerine etkilerini araştıran bir çalışmada kronik lityum tedavisinin tükrük bezi salgısını azalttığı fakat kısa süreli tedavide değişiklik gözlenmediği gösterilmiştir(4). Hiposalivasyona sekonder yutma güçlüğü tanımlandığı da bildirilmiştir(1,2).

Olgumuzda gözlenen yutma güçlüğü ve parotis bez hiperplazisinin lityum tedavisine bağlı olarak gelişmiş olabile-

ceği değerlendirilmiş ve hasta bu anlamda takibe alınmıştır. Uzun süreli lityum tedavisinde olan hastaların bu tür yan etkiler açısından takibinin, hem hastanın konforu hem de hekimin tedavi yönetimi açısından önem taşıdığını düşünmekteyiz.

### KAYNAKLAR

- 1) Downes CP, Stone MA.: Lithium-induced reduction in intracellular inositol supply in cholinergically stimulated parotid gland. Biochem J. 1986;234:199-204.
- 2) Lazarus JH, Fell GS, Robertson JW, et al.: Secretion of lithium in human parotid saliva in manic depressive patients treated with lithium carbonate. Arch Oral Biol. 1973;18(3):329-335.
- 3) Dehpou AR, Abdollahi M, Alghasi H.: Effects of lithium on rat parotid and submandibular gland functions. Gen Pharmacol. 1995;26:851-854.
- 4) Popovic J, Krsjak E, Grbovic L et al.:The effects of acute and chronic lithium treatment on rat submandibular salivation. Oral Disease 2005;11:100-103.



**Şekil-1:** Hastanın bilateral parotis US incelemesinde her iki bezde diffüz büyüme dışında anormallik gözlenmedi.