

## YÜZ YARALARI KOMPLİKASYONLARI VE ADLİ TIP SORUNLARI

Prof. Dr. Cahit ÖZEN      Uzm. Asis. Dr. Erdem AKKAY

Türk Ceza kanununda «şahıslara karşı müessir fiiller»den sonra yüzdeki kalıcı arızalara, vücudun diğer bölgelerindeki arızalardan daha fazla önem verildiği görülmektedir.

Yüz (çehre); insanları tanımak, kimliğini belirtmek yönünden ve ayrıca şahısların başkaları üzerinde ilk etkisini ve kabulünü temin eden bir bölgedir. Bu bakımdan bazı kanunlarda, ezcümle Türk Ceza Kanunu'nun alındığı, İtalyan Ceza Kanunun'da çehrede bulunan sürekli arızalar için cezayı ağırlaştırıcı, bazı hükümler vardır.

Bunlardan, «çehrede sabit eser» ile «çehrenin daimi değişikliği» arızaları, aynen Türk Ceza Kanununa da aktarılmıştır.

Türk Ceza Kanunu 456. ve 459. maddelerinde, «çehrede sabit eser», «çehrenin daimi değişikliği» kavramlarına yer verilmiştir.

Kanun maddelerinden birinde veya bir kanun maddesinin fıkralarında bulunan ve aynı müeyyide ile sonuçlanan, sebepler, koşullar ve lezyonların aynı ölçüde ve ağırlıkta olması bir ceza hukuku kuralıdır.

Türk Ceza Kanunu 456. maddesi 2. bendinde yazılan «çehrede sabit eser»in aynı bend içerisinde yer verilen, diğer lezyonlarla, eşit ağırlıkta olması gerekir.

Örneğin: TCK. 456. maddesi 2. bendinde:

«Fiil, havastan veya azadan birinin devamlı zaafını yahut söz söylemekte devamlı müşkülâtı veya çehrede sabit bir eseri yahut

yirmi gün ve daha ziyade akî veya bedeni hastalıklardan birini veya bu kadar müddet mutad iştigallerine devam edememesini mücip olmuş veya hayatını tehlikeye maruz kılmış veya gebe bir kadın aleyhine işlenip de vaktinden evvel çocuk doğmasını intaç etmiş ise iki seneden beş seneye kadar hapis cezası» öngörülmüştür.

Kanun maddesinin bu bendinde yazılı, kalıcı lezyonlar arasında havastan (duyulardan) birinin veya azadan birinin devamlı zaafı gibi ağır arızalarla çehrede sabit eser gibi, şahsın vücut fonksiyonlarına, çalışma ve kazanma gücünü etkilemeyen bir arıza için de aynı ceza uygulanmaktadır.

TCK. 456. madde 3. bendinde «çehrenin daimi değişikliği» kavramı mevcuttur. Kanun maddesinin aynı bendinde el ve ayaktan birinin ziyatı, ya da *azadan birinin tatili* gibi, ağır lezyonlar ile çehredeki daimi değişiklik aynı ağırlık ölçüsünde alınmıştır.

Yüzde bulunan organlardan, görme, işitme, koku alma duyularında ya da çeneler gibi çiğneme uzvunda hiçbir değişiklik olmadan da, yüz derisinde ve yumuşak kısımlarda veya sinirlerde ve kemiklerde travmatik bir lezyon sonucu, yüz şeklinin bozulması halinde, vücut fonksiyonlarında, vücut çalışma gücünde bir eksiklik olmasa bile, yüzdeki şekil bozukluğu, bir el veya ayağın eksikliği derecesinde ve ağırlığında alınmıştır.

Türk Ceza Kanununda, çehreden başka vücudun diğer bölgelerinde meydana gelen ve vücut fonksiyonunu etkilemeyen, sikatrisler, şekil bozuklukları için, kanunlarda cezayı ağırlaştırıcı bir hüküm bulunmadığı halde, yüze ayrı bir önem verilmiş olmasından ve yüz estetiğinin ölçü alınmış olmasından ileri geldiği anlaşılmaktadır.

1889 tarihli İtalyan Ceza Kanunun'da çehrede sabit eser ve çehrenin daimi değişikliği arızalarına yer verilmiştir. Gerekçe olarak; İtalya'nın bazı bölgelerinde, halk tabakaları arasında, intikam ve kıskançlık dolayısı ile yüzü hedef alınmasını önlemek amacı ile yüzde (çehrede) sabit eser meydana getirilmesine engel olmak için ağır cezalar verildiği anlaşılmaktadır.

Türk Ceza Kanunu mehzasını teşkil eden 1889 tarihli İtalyan Ceza Kanununda «çehrede sabit eser» karşılığı olarak «*sfregio permanente del visi*» denmiştir» (1).

(1) **Manzini:** Trattato di Diritto penale Italiano SO 106. Tarihi 1922.

Türk Ceza Kanununda sabit eser ve çehrenin daimi değişikliği tarifi yapılmamış olduğundan, hekimler, hukukçular arasında müşterek bir anlayış olamamış, dolayısı ile yargıtay içtihadlarının da birbirine uymadığı görülmüştür. Çehre ve yüz kelimelerinin anlamları dahi değişik yorumlanmıştır.

Örneğin; «İtalyan Ceza Kanunu, insan «yüzünden» farklı olarak «çehre» tabirini kullanmıştır. Zira, insanın yüzü denilince hangi kısmı kastedildiğinin tayin edilmesi müşkül olur» denilmiştir. Çehredeki travmatik arızaların genişliği cezaya tesiri olması itibariyle, en hafif derecesi, hangi tabir ile ifade edilmek icap edeceği, tetkik komisyonunda münakaşalara meydan vermişti. 1887 la-yîhası «damga» kelimesini kullanmayı teklif etmişti. Tetkik tali komisyonu ise «eser» denilmesini teklif etti. Azadan *Costa* «yara nişanı» tâbirinin daha muafık olacağını söyledi. Nihayet «eser» denilmesi, daha münasip addedilerek metine o kelime geçirilmişti. Sabit eser kelimesinden çehre değişikliğine nisbetle, daha hafif olan arızalar kastedilmişti.

Bundan anlaşılıyor ki, fiil çehrenin büsbütün değişmesini mu-cip olursa, meselâ; travma ile çehreyi bozmak gibi, o zaman bu maddenin 2. ve ağır hükmü tatbik edilir. Çehrede bir eser bulunması ve bu eserin çehrenin asıl şeklini değiştirmesi halinde ikinci numaraya girmesi daha uygun olur. Değişiklik tabirinde, çehrenin şekli aslîsını tamamen kaybetmiş olması farz olunduğu, çehrede bir eser bulunması ise çehrenin büsbütün değişmesini istilzam etmeyeceği teklif olunmuştur» (2). Sabit esere, sabit iz de denilmektedir.

Adli Tıp Meclisi eski içtihatlarında:

«Çehrenin fennen belli bir hududu yoktur, kanunun bu tabiri fenni bir temele değil, tamamıyla estetik, yani güzelliğe tesiri bakımından bir adamın yüzünün genel gösterişine bağlı saydığından, bu husustaki takdir mahkemeye aittir» (3) denilmiş, sonraları çehre (yüz) ün belli bir hududunu kabul etmiştir.

(2) Ceza Kanunu Şerhleri (Türk ve İtalyan Ceza Kanunları, 1927, İstanbul cilt 3. sayfa 251-252 bend: 1640.

(3) Adli Tıp Meclisi 9.8.1937, 1766.

Temyiz 4. Ceza Dairesi (4) «yüze» bakıldığı zaman «göze çarpan» bütün uzuvların yüz mefhumuna gireceğini» beyan etmiştir.

*Manzini*'de eserinde çehreyi şöyle tarif etmektedir:

«Alından çenenin ucuna, bir kulaktan diğerine kadar olan kısmı ihtiva eden ve şahsın güzellik ve vekarını ençok alâkadar eden başın ön kısmına çehre derler» (5).

Sabit eser kavramında ise,

*Manzini*: «Sabit eser çehrenin ahengini bozmamalı ve asli şeklini yok edecek kadar olmamalıdır (6) der.

*Manjo*'da «Çehrede sabit eser» yani «sfregio» vardır diyebilmek için çehre deforme olmamalı, fakat çehrenin görünüşü kötüleşmelidir (7).

Türk Hukukçuları ve Adli mercileri de aynı paralelde düşünmüş ve karar vermişlerdir. Dolayısı ile gerek teoride, gerek uygulamada, durumun İtalya'daki gibi olduğu söylenebilir.

1930 tarihli yeni İtalyan Ceza Kanunu, çehrede sabit eser ile daimi değişikliği arasında ceza bakımından farkı kaldırmış, daha mutedil cezalar uygulamıştır. «La deformazione ovvero lo **sfregio** permanente del viso» (8). «Çehrede değişiklik veya sabit eser». TCK. da eski durum devam etmektedir.

Halen Adli Tıp içtihadlarında:

Yüz, alında saçlı deri hizasından (saçı olmayanlarda, saçlı deri bulunması gereken bölgeden), yanlarda kulakların ön yüzü ve dış kenarını içine alan, aşağıda alt çene kenarı boyunca sınırlanan hudut içinde kalan başın ön kısmını, yüz kabul etmektedir. Bu tarife göre çene altı yüz (çehre) sınırları dışında kalıyor. Çene altının yüz sınırları içinde sayılması uygun olur kanısındayız. Çünkü topografik anatomide baş iki bölgeye (yüz ve kafa) ayrılmıştır ve alt çenenin tamamı çene altı dahil yüz bölgesi içinde bulunmaktadır.

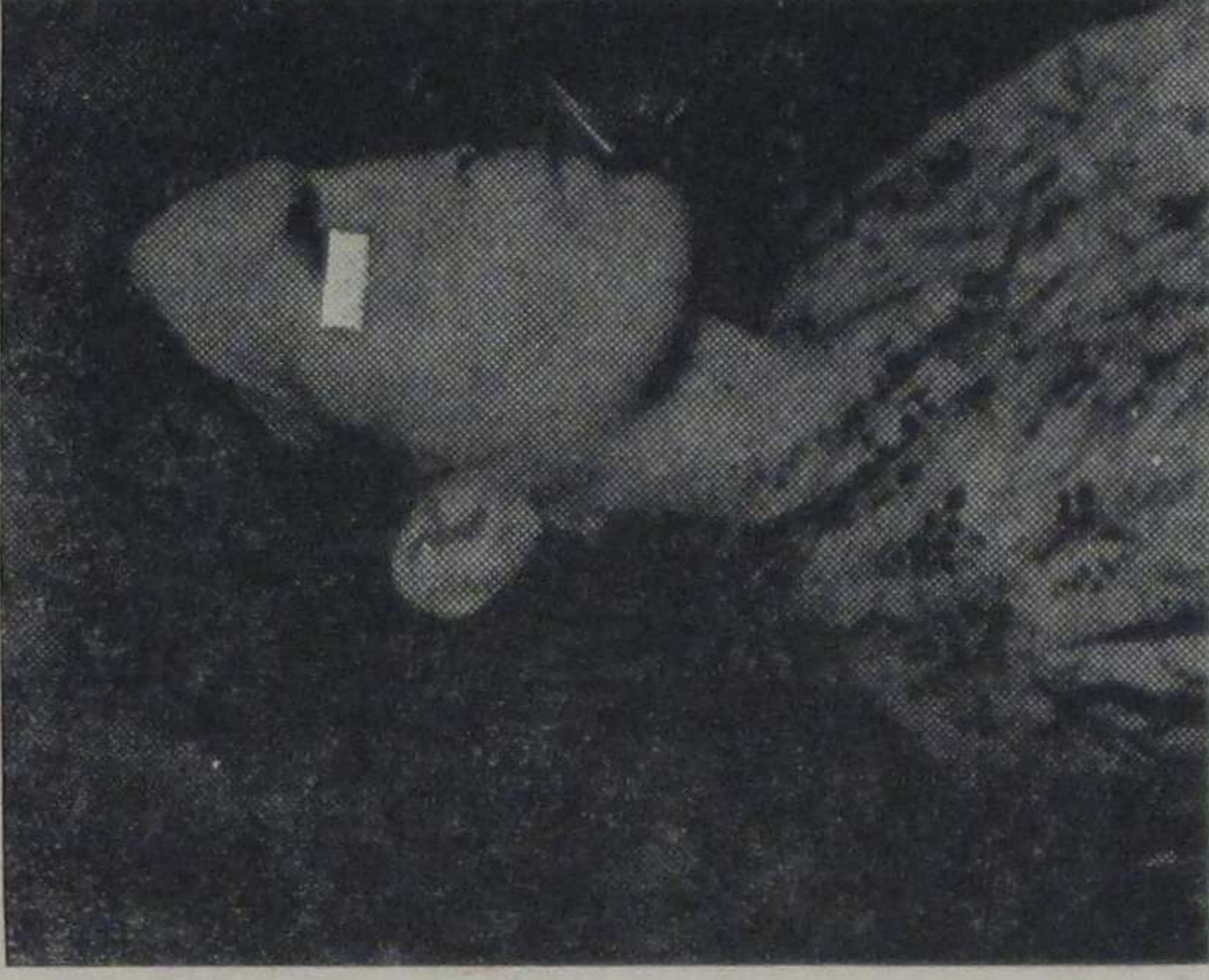
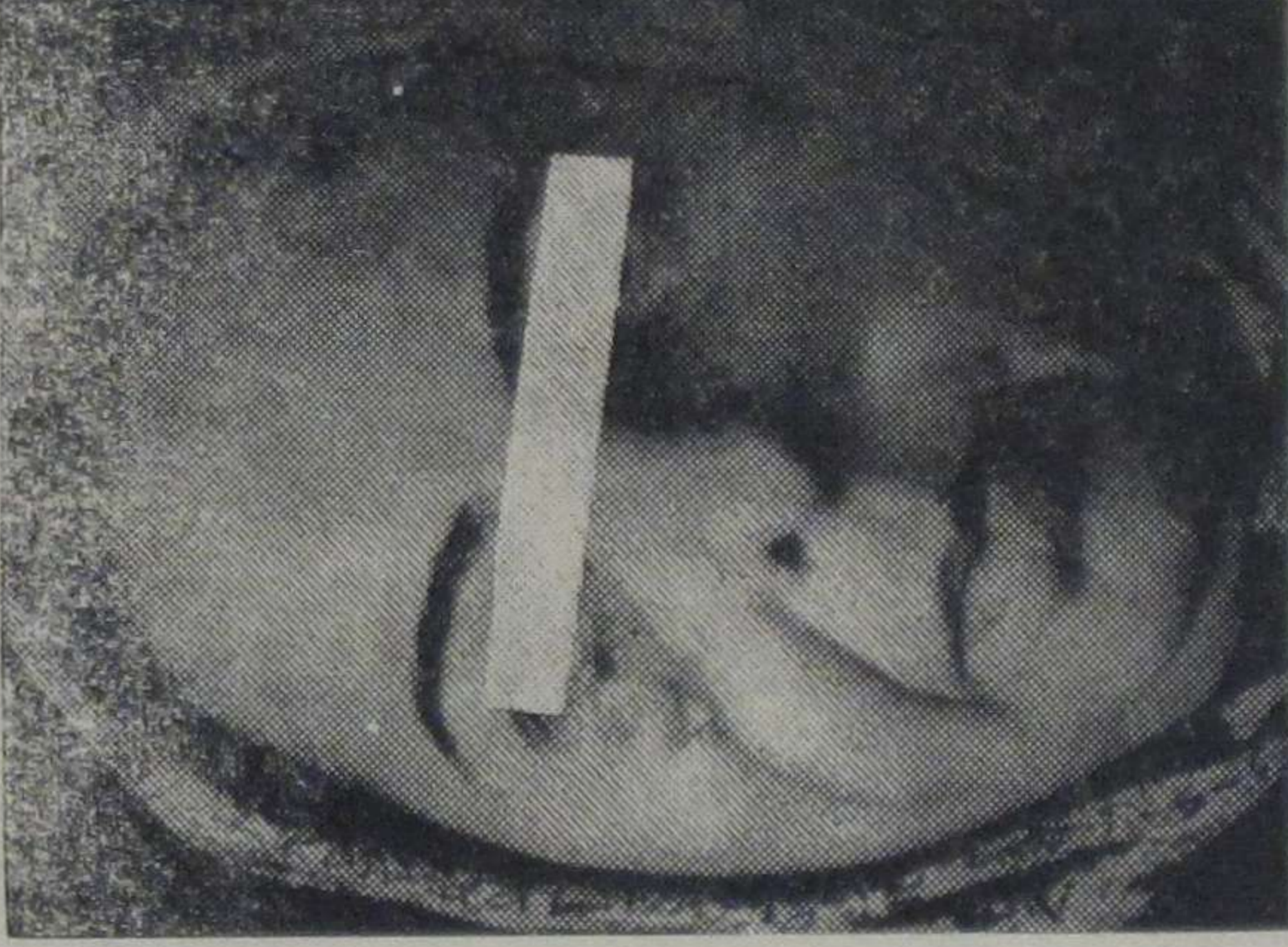
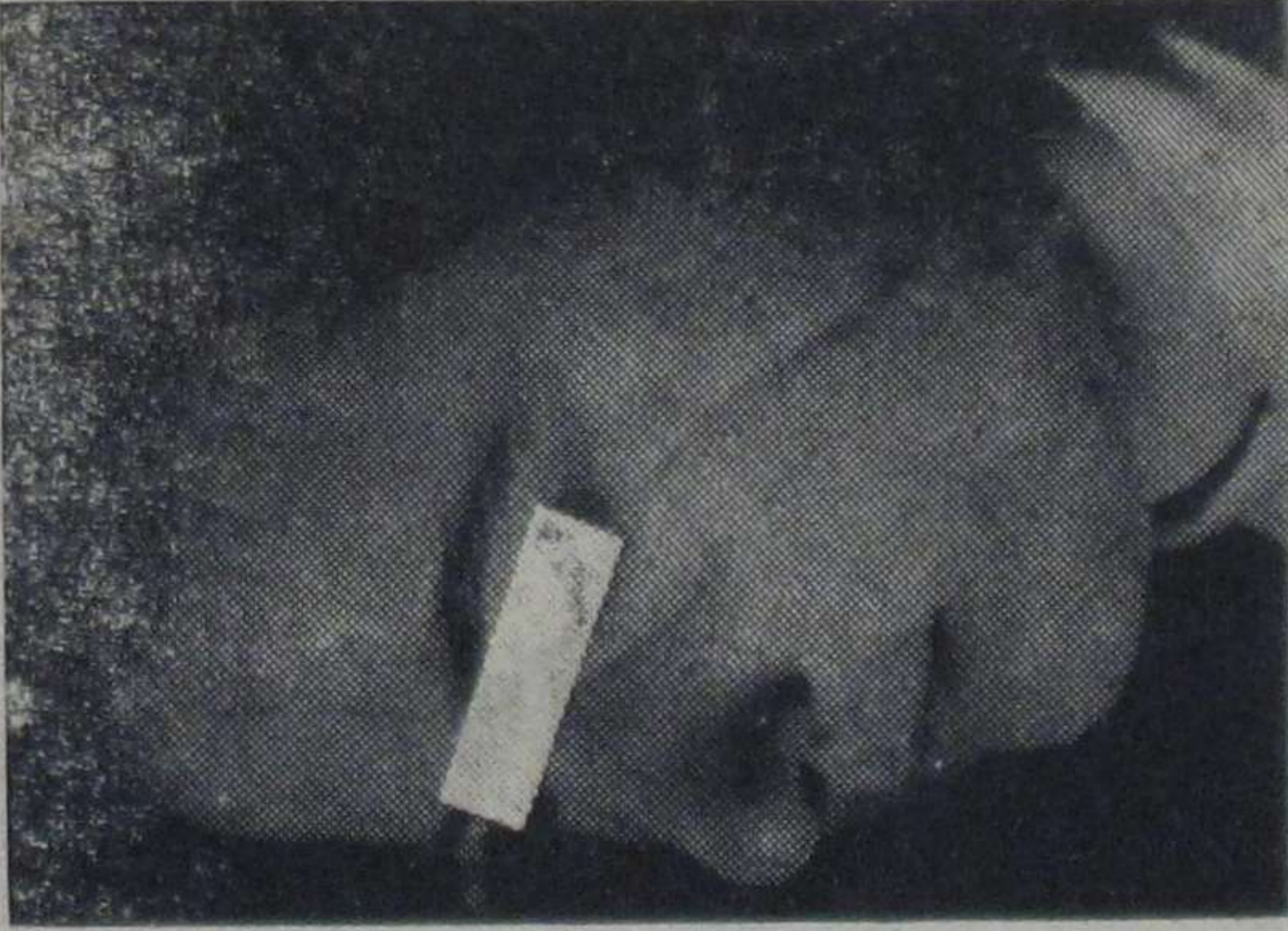
(4) Temyiz 4. Ceza Dairesi 17.6.1949 E. 7896. K. 9243 sayılı kanun «Kulak çehre mefhumuna dahildir.»

(5) Trattato di Diritto penale Italiano S. 106.

(7) Commento al Codice Penale Italiano Cilt: 3, 1924. No: 1640.

(8) 1930 İtalyan Ceza Kanunu, Madde 583 2. Fıkra 4. Bend.

**Çehrede sabit eser ve Çehrenin daimi değişikliği ile ilgili vakalar :**



Resim I : Genç bir kadında, sol göz alt kapığı dış-alt kısmından alt çene kenarına doğru 12 cm. yara izi. Ayrıca alt çene kenarı boyunca 10 cm. uzunluğunda alında, sol tarafda saçlı deriye paralel 10 cm. uzunlukta cerrahi müdahale yapılmış yara nedbeleri sabit eser niteliğinde (24.6.1954, AT. 5055).

Resim II : Sağ göz alt kapığı dahil, sağ göz iç köşesinden sağ yanak ortasına doğru uzanan orta kısımdan daha belirgin yara nedbesi sabit eser niteliğinde (10.8.1953 AT. 10540)

Resim III : Adli Tıp Meclisinde muayene edilen 25 yaşlarında E. L. burun ucu kesilerek koparılmış (defekt) çehrenin daimi değişikliği niteliğinde.

Yüz ve Çehre kelimeleri anlamları bakımından, yukarıda hudutları belirtilen başın ön kısmıdır ve eş anlamdadır.

Türk Ceza Kanunundaki «yüz» kelimesi, önceleri bir cismin, bir şeklin dıştan görünen yönü gibi telâkki edilmiştir. Vücudun önyüzü, yüz üstü gibi deyimlerle, başka mânâlara gelen «yüz» kelimeleri de vardır. Fakat Türkçede bugünkü anlamda yüz ve çehre kelimeleri aynı bölgeyi ifade eder. Kanundaki çehrede sabit eser'e yüzde sabit eser denilebilir.

Yüzde bulunan organlardan, görme, işitme, koku alma duyularında hiçbir değişiklik olmadan veyahut olarak, yüz derisinde, yumuşak kısımlarda kemiklerde, ya da travmatik olarak sinirlerde bir lezyon sonucu yüz şekli değişebilir veya sabit eser meydana gelebilir.

Travmatik lezyonları, aşağıdaki şekilde sistematize edebiliriz:

- A — Deri bütünlüğünü bozan travmatik lezyonlar.
- B — Kemiklerde doku bütünlüğü ile ilgili lezyonlar,
- C — Travma sonucu, organlarda olan lezyonlar,
- D — Sinir lezyonları,

Dört sistem içinde etüd edilen bu durumlarda hayati tehlike; uzuv zaafı, uzuv tatili bahis konusu olabilen durumlar da vardır.

A — Deri bütünlüğünü bozan lezyonlar :

Müessir fiil (travma) neticesi yüzde, alında, yanakta, dudaklarda, burunda, çenede, göz veya etrafında kesici, delici, ezici veya aşındırıcı unsurlarla bir takım yaralar, yanıklar meydana gelebilir. Dudak kenarları, burun delikleri kenarında şekil veya seviye farkları çabuk görülür. Göz kapağındaki defekt, gözün küçülmesi, sabit eser, çehrenin daimi değişikliği, uzuv zaafı, uzuv tatili yönünden önem kazanır.

İyi bir tedaviye rağmen, arzu edilmeyen bir nedbe dokusu depigmentasyon meydana gelebilir. Görünüşü hoş olmayan bir nedbenin giderilmesi için yeni bir plastik ameliyat yapılmışsa, bu müdahale sonucunun değerlendirilmesinde en çok iki yıllık bir süre tanınmalıdır. Sikatris bölgesinde, ırklara göre (beyaz, siyah, sarı, kı-

zıl derili) nedbelerde depigmentasyon, ya da ateşli silâhlarla, kuru sıkı atışlarda siyah veya gri renkte barut enkrustasyonu (tatuaj), olabilir. Sabit eser yönünden değerlendirilirken bu hususların da göz önüne alınması gerekir.

Deriye münhasır basit bir yara 7-10 gün içinde şifa bulur. Sikatris dokusu teşekkül eder, rengi solar, çevre dokusu ile kaynaşmağa ve uymağa başlar, deride kalan izin, sabit eser yönünden değerlendirilmesi için en az 6 ay geçmesi uygun olur. Deri renk ve seviyesini alıp almadığı iyi incelenmelidir. Çehre fotoğrafları ile, karar vermek güç olur. Şahsın görülerek karar verilmesi uygundur.

Estetik ameliyatlardan sonra da (kosmetik ameliyatlar) çehrede sabit eser kalabilir, böyle hallerde TCK. 459. maddesi uygulanır.

#### B — Kemiklerde husule gelen travmatik lezyonlar :

Travma sonucu en çok görülen yüz kemikleri lezyonları; burun, alt çene, üst çene, zygoma, frontal kemikler, orbita dış ve üst kısmı kırıkları, çenelerde alveol kırıkları ve kemik çıkığıdır. Bu travmatik lezyonlar (Patolojik habituel durumlar hariç) açık veya kapalı, deplasmanlı veya deplasmanlı olarak cerrahi bir tedaviye rağmen yüzde sabit eser veya deformite yapabilir. Örneğin: os nasi (Burun kemiği) kırıklarında, burundaki şekil bozukluğu, zygomatik arkus kırığında yanakta kısmi çökme, düzleşme, frontal kemik çökme kırıklarında yüzde sabit iz veya daimi değişiklik (deformite) meydana gelebilir. Böyle durumlarda fokal beyin belirtileri varsa TCK. 456. maddesi 2. fıkrasına uygun hayati tehlikede bahis konusu olabilir.

#### C — Travma neticesi yüzdeki organlarda olan değişiklikler:

Travma sonucu, levator palpebrarum (üst göz kapağı) lezyonu veya orbita tavanı kırıkları sonucu, sinir lezyonu ile, göz kapağı düşüklüğü «Ptozis» olabilir. Gerek görmeğe mani olma derecesi, gerek sabit eser olarak TCK. 456. madde 2. fıkrasına mümas olabilir.

Travma sonucu göz kapaklarındaki yara nedbesinin kötü teşekkülü veya doku kaybına bağlı olarak yahut yüz siniri (N. Facialis) felcinde gözkapakları dışa kıvrılabilir (Ektropion) veya içe dönük ola-

bilir (Entropion). Travmatik yaranın nedbeleşmesi esnasında, kapak büzüşür, kirpikler içeriye kıvrılabilir (Trichiasis). Bütün bu gibi hallerde arıza derecesine göre, değerlendirme yapılmalıdır.

Yüz görünüşünde kaşların da önemi vardır. Travma etkisi ile meydana gelen yara nedbesi kaş kıllarının çıkmaması sonucu kaşın orijinal yapı ve görünüşünde eksiklik varsa sabit eser yönünden değer kazanır.

Kulakta ise kulak kepçesinin kısmen veya tamamen maddi kaybına sebep olan yaralar sabit eser niteliğindedir.

#### D — Travmatik sinir lezyonları :

Facial Paralizi: Travmatik etkenle yüz siniri felci meydana gelebilir, bu durumda yüz kasları, dudak üfürücü kasları zarar görür. Ağız çarpılır, göz kapağı kapatılamaz, çiğneme bozulur, konuşmada da bozukluk olur. Gerek sinir tamiri, gerek mekanik yollarla yapılan tedaviler çok kez iyi sonuç vermez kalıcı arızalar bırakabilir. Yüz siniri felçleri ve yüz ve kemik kırık ve çıkıkları sonucu yüz estetik simetrisi bozulursa bu gibi hallerde şahsın yüz estetiği ve ifadesi değişir, değerlendirmede sabit eser yanında uzuv zaafı, uzuv tatili de bahis konusu olabilir.

Çehrede sabit eser ve çehrenin daimi değişikliği hakkında Adli Tıp Meclisi Kararları Yargıtay içtihatlarına uymakta ise de, temen-nilerimiz, çehrede sabit eser ve daimi değişikliğe ait, TCK. 456. maddede 2-3. fıkralarındaki çelişkilerin giderilmesi ve Identification'da (9) rolü olan, estetik, fizyonomik, tıbbi yönden değer ölçüsü inkâr edilemeyecek boyunun ön bölgesinin ve çene altının da sabit eser yönünden değer kazanması ve yüzde sabit eser için çok ağır olan cezai müeyyidenin hafifletilmesi uygun olacağı kanısındayız.

### L İ T E R A T Ü R

- Demirtaş, Süha., Cerrahi el kitabı (çeviri) S.: 533, 1970.
- Dönmezer, Sulhi., Çehrede Sabit Eser mefhumu. İ.B.D. No: 1-2, s. 3, 1957.
- Erem, Faruk., Ceza Hukuku Hususi Hükümler. S.: 286, 1968.

(9) Emniyet Genel Müdürlüğü Eşkâl fişi.



- Gözübüyük, Ahmet Hıfzı., Müessir Fiil Bakımından Kulak Çehreden sayılır mı. A.B.D. No: 27-28, 1946.
  - Güldoğan, Muzaffer., Sağmen, Vakur., Çehrede Sabit Eser ve Çehrenin daimi değişikliği. Adalet Dergisi Sayı 3. S.: 229. Murat 1972.
  - Hodin, D., Esthétimètre Barème Esthétimétrique Facial. Médecine Légale et Dommage Corporel. Tome: 6, No: 2, S. 111. 1973.
  - Kunter, Nurullah., Çehrede Sabit Eser ve Çehrenin Daimi Değişikliği. A.T.E.D. No: 31, S: 5, 1957.
  - Kudat Arkun., Cismani Zararların Değerlendirilmesi ve Malûliyet Baremleri - Préjudice Esthétique (estetik zarar). S.: 105-106, 1970.
  - Önder, Ayhan., Türk Ceza Kanunu, S.: 146-147. 1967.
  - Örgen, Cahit., Göz Ameliyatları S.: 24, 30, 31, 33, 36., 1956.
  - Öztürel, Adnan., Çehrede Sabit Eser Vak'aları Üzerinde bir İnceleme, A.H.F.D., No: 13, 1962.
  - Ülküsal, Mahir., Çehrede Sabit Eser Bırakan Müessir Fiiller ve Hastalık İstigal Müddetleri, H.B.M., No: 127, 1970.
  - Zeren, Zeki., Eralp, İlhan., Kısa Topoğrafik Anatomi, S.: 72, 1972.
-