

SEZARYEN SKARINDA ENDOMETRİOZİS OLGUSU VE LİTERATÜRÜN GÖZDEN GEÇİRİLMESİ

A CASE OF ENDOMETRIOSIS IN CESERIAN SCAR AND REVIEW OF THE LITERATURE

Figen Kır ŞAHİN*, Dursun Ali ŞAHİN**, Güleğül KÖKEN*,
Mehmet Nuri KOŞAR**, Önder ŞAHİN***

ÖZET

Endometriozis endometrial dokunun uterin kavitenin dışında bulunması hali olarak tanımlanmıştır. Sezaryen, histerektomi, apendektomi, laparoskopi sonrası trokar yerinde, amniyosentez, epizyotomi sonrasında skar dokusunda endometriozis saptanabildiği bilinmektedir. Sezaryen sonrası skar yerinde endometriozis gelişme sıklığı %0,03-%0,4 arasında değişmektedir. Olgumuzda sezaryen operasyonundan 7 yıl sonra sezaryen skar yerinde kitle geliştiği saptandı. Geniş lokal eksizyonla çıkarılan kitlenin patolojisi endometriozis olarak belirlendi. Sonuç olarak; sezaryen skarı ile ilişkili bir kitlede siklik ağrıların mevcudiyeti sezaryen skar endometriozisi açısından patognomonik olup kitlenin geniş ekzizyonla çıkarımı uygun tedavi modalitesidir.

Anahtar kelimeler: İnsizyonel endometriozis, sezaryen

ABSTRACT

Endometriosis is the existence of endometrial tissue in the extrauterin cavity. It is well known that endometriotic lesions can be find at cesarean section, hysterectomy, appendectomy, laparoscopic trochar insertion scars, after amniyosynthesis and episiotomy incision scars. After cesarean section, endometriotic lesions can be seen in at the scar tissue. In our case, a mass appeared at the incision after 7 years of cesarean operation. Large excision was applied. The pathologic report revealed 'endometriosis'. In conclusion, cyclic painful mass at the cesarean section scar is pathognomonik for endometriotic lesion and large excision is the appropriate treatment.

Key words: Incisional endometriosis, cesarean

GİRİŞ

Endometriozis genellikle dismenore, disparoni, menstruel düzensizlik ve infertiliteye neden olan endometrial dokunun uterin kavitenin dışında bulunması hali olarak tanımlanmıştır (7). (Gereksiz)Uterus kavitesi dışında fonksiyonel endometrial doku var olabileceği 1900'li yılların başlarından beri bilinmektedir (8). Genellikle pelviste peritonda, overlerde, Douglas poşunda, ve uterosakral ligamentlerde yerleşim gösterir (5). Endometriozis gelişiminde çok sayıda teori ortaya atılmıştır. Bunlar metaplazi, retrograd menstruasyon, venöz ve lenfatik metastaz ve cerrahi esnasında insizyon skarı içine mekanik transplantasyondur. Sezaryen, histerektomi, apendektomi, laparoskopi sonrası trokar yerinde, amniyosentez, epizyotomi sonrasında skar dokusunda endometriozis saptanması mekanik taşınmayı destekler niteliktedir (7). Bu durum oldukça nadir görülmektedir. İnsidansı %0,03-%1,7 olarak bildirilmektedir (3,5,7). Sezaryen skarında endometriozis vakası ilk

defa 1975 yılında yayınlanmıştır (1). Çoğu hastanın insizyon skarında endometriozis tanısı almadan önce anamnezlerinde endometriozis yönünde bilgi bulunmamaktadır. En sık sezaryen skarına yakın alanda cilt altında kitle, menstruasyon esnasında siklik ağrı ve şişlik şeklinde klinik bulgu vermektedir (5). Tanıda bilgisayarlı tomografi, manyetik rezonans, doppler ultrasonografi veya abdominal duvardaki kitlenin ince iğne aspirasyon biyopsisi kullanılabilir. Tedavi lezyonun total olarak çıkarılmasıdır. Total eksizyon sonrasında rekürrens oldukça azdır (10).

OLGU

31 yaşında hasta Afyon Kocatepe Üniversitesi Tıp Fakültesi Genel Cerrahi Anabilim Dalı'na iki yıldır olan, son birkaç ay içinde belirginleşen, karın alt kısmında ele gelen, ağrılı kitle yakınması ile başvurdu. 1993 ve 1997 yıllarında 2 kez geçirilen sezaryen operasyonu haricinde özgeçmişinde özellik ol-

Dergiye geldiği tarih/ Date received: 08.03.2006

* Afyon Kocatepe Üniversitesi, Kadın Hastalıkları ve Doğum Anabilim Dalı, Afyon
(İletişim kurulacak yazar: drfigenkir@yahoo.com)

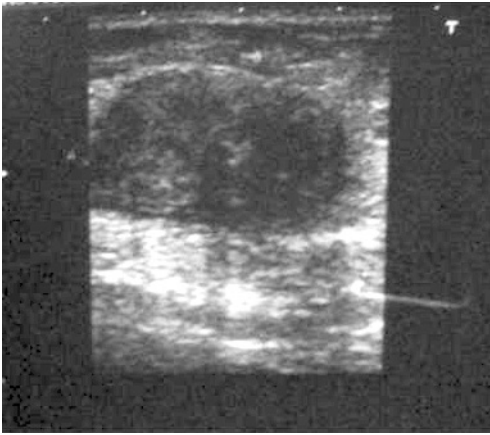
** Afyon Kocatepe Üniversitesi, Genel cerrahi Anabilim Dalı, Afyon

*** Afyon Kocatepe Üniversitesi, Patoloji Anabilim Dalı, Afyon

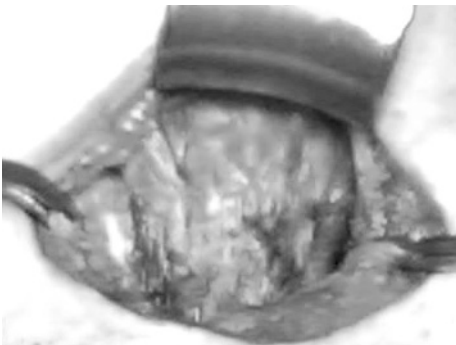
mayan olgunun yapılan fizik muayenesinde eski sezaryene ait skarın sol köşesinde cilt altı yerleşimli 2x2 cm büyüklükte mobil orta sertlikte kitle tespit edildi. İnsizyonel herni düşünülen hastanın yapılan batın katlarının yüzeyel ultrasonografisinde insizyon hattı altında cilt altı yerleşimli 28x57 mm boyutlarında hipoeoik solid lezyon saptandı (Resim 1). Lezyonun batın içi organlarla ilişkisi saptanmadı. Operasyonda 4x3x2,5 cm boyutlarındaki kitlenin rektus kası ön lifleri üzerinde rektus kılıfı boyunca yerleştiği izlendi ve kitle geniş eksizyonla çıkarıldı (Resim 2). Kitlenin makroskopik görünümü görülmektedir (Resim 3). Kitlenin patoloji sonucu, endometriozis eksterna olarak geldi.

TARTIŞMA

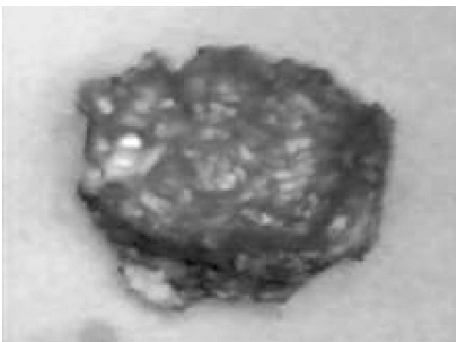Skar endometriomalarının subkutanöz dokunun ve abdominal fasyanın endometrial hücrelerle direkt inokulasyonu ile oluş-



Resim 1. Batın katlarının yüzeyel ultrasonografisi



Resim 2. Operasyon esnasında kitlenin görünümü



Resim 3. Kitlenin makroskopik görünümü

tuğuna inanılır. Bu teori normal menstrüel siklus sırasında endometrial dokunun transplantasyonu ile abdominal duvarda subkutanöz endometriozis oluşumu ile doğrulanmaktadır (17). İnsizyon skarında endometriozis gelişme sıklığı histerotominin hangi endikasyonla yapıldığına bağlıdır. Örneğin 2. trimester abortuslarında yapılan histerotomi sonrasında skar endometriozisi gelişme sıklığı %5.08 sezaryen sonrası %0,03-%0,4 arasında değişmektedir (20).

Honore (11) sezaryen sonrasında insizyon skarında endometriozis insidansını %3,5 olarak belirtmiştir. Çeşitli serilerde hastalar jinekolojik operasyondan aylar yıllar sonra skar endometriozisi olarak gelebilmektedir (6,13). Cerrahi sonrası geç başlayan (ortalama 5,7 yıl) semptomlar tanıda yanılmaya neden olabilir (10). Olgumuzda da skar yerinde gelişen endometriozise ait kitlenin en son geçirilen sezaryen operasyonundan 7 yıl sonra ortaya çıktığı saptandı. Jinekolojik literatür değerlendirildiğinde sezaryen skar endometriomalarında klinik bulgular klasik olarak insizyon alanında mensesle değişen ağrılı nodül olup preoperatif tanı kolaylıkla konulmasına rağmen (8,14) cerrahi literatürde preoperatif tanının sıklıkla yanlış olduğu görülmektedir (6,22). Olgumuzda benzer şekilde insizyon alanında aralıklı belirginleşen ağrılı kitle saptadık. Kitlenin menstruasyonla ilişkisi bulunmamaktaydı. Ön tanı olarak insizyonel herni düşünülmesi cerrahi literatürü destekler niteliktedir. İnsizyon skarında kitle saptandığı durumlarda insizyonel herni, keloid, hematoma, granulom, abse ve tümör tanıları da ayırıcı tanı olarak düşünülmemelidir. Bir vakada sezaryen sonrası enterokutanöz fistül gelişimi bildirilmiştir. Bu yüzden sezaryen skarında gelişen kitlenin intraabdominal organlarla ilişkisi değerlendirilmelidir (4).

Karın duvarı endometriomaları sonografik olarak kistik, polikistik, mikst, solid görünümde olabilir (2). Olgumuzda kitle solid nitelikli olarak değerlendirildi. Skar endometriomaların sonografik görünümü nonspesifik olup eko paternleri menstrüel siklusla korele olabilir veya olmayabilir (2,15). Farklı görüntüleme modaliteleri de non spesifiktir. Ama özellikle tekrarlayan ve geniş eksizyonlarda hastalığın yayılımını değerlendirmede ve operasyon planında yardımcı olabilir. İnce iğne aspirasyon biyopsisi sınırlı vakada tanıda kullanılmıştır (15). Çünkü amniyosentez sonrasında iğnenin ilerlediği yol boyunca endometriozis geliştiği bildirilmiştir (12). İnce iğne aspirasyon biyopsisinin operasyon uygulanacak sahada kullanılması uygun olabilir (15). Eğer insizyonel herniden şüpheleniyorsak iğne aspirasyon biyopsisi kullanılmamalıdır. İnsizyonel herni ultrasonografi veya bilgisayarlı tomografi kullanılarak dışlanabilir. Skar endometriozisinin tedavisinde medikal ve cerrahi tedavi modaliteleri kullanılabilir (13). Bir çalışmada skar endometriomalı hastaların %24'ünde eşlik eden pelvik endometriozisin varlığı saptanırken (21) diğer çalışmalarda eşlik eden pelvik endometriozis saptanmamıştır (19). Olgumuzda pelvik endometriozis kliniğine yönelik bulgu saptamadık. Endometriozisin medikal tedavisinde kombine oral kontraseptifler, progestajenler, gonadotropin releasing analogları, danazol kullanılabilir. Sezaryen skar endometriomalarında danazol kullanıldığında semptomlarda geçici düzelme sağlasa da lezyonu yok edemez. Medikal tedavi yapıldığında semptomların tekrarı tipiktir (10,15). Androjenik özelliğiyle amenore, kilo artı-

şı, hirsutizm ve akne gibi yan etkilere neden olabilmesi nedeniyle medikasyona uyum zayıftır (16). Cerrahi tedavide rekürrensi önlemek amacıyla lezyonun geniş olarak çıkarılması (1 cm'lik temiz cerrahi sınır) önerilir (15). Kitlenin tam olarak çıkarılması için fasyanın bir kısmının da çıkarılması gerekebilir. Eğer eksizyon esnasında geniş bir fasya defekt alanı oluşursa tamirde mesh kullanılabilir (9). Rekürrens nadirdir. Genellikle ilk yıl içinde görülür ve yetersiz eksizyona bağlıdır. Endometriozisin eksizyon sonrası tekrarladığı 2 vaka bildirilmiştir (10). Lezyon tekrarladığı takdirde tekrar eksizyon başarıyla uygulanabilir (13). Sonuç olarak, sezaryen skar ile ilişkili bir kitlede sıklık ağrılarının mevcudiyeti sezaryen skar endometriozisi açısından patognomonik olarak değerlendirilmelidir. Görüntüleme teknikleri nonspesifiktir ve tanıyı doğrulamada iğne biyopsisi yapılabilir. Rekürren lezyonların oluşmaması için geniş lokal eksizyon en iyi tercih gibi görünmektedir.

KAYNAKLAR

1. Aimakhu VE. Anterior abdominal wall endometriosis complicating a uteroabdominal sinus following classical cesarean section. *Int Surg* 1975;60:103-104.
2. Amato M, Levitt R. Abdominal wall endometrioma: CT findings. *J Comput Assist Tomogr* 1984;8:1213-1214.
3. Balleyguier C, Chapron C, Chopin N, Helenon O, Menu Y. Abdominal wall and surgical scar endometriosis: Results of magnetic resonance imaging. *Gynecol Obstet Invest* 2003;55:220-224.
4. Dragoumis K, Mikos T, Zafrakas M, Assimakopoulos E, Stamatopoulos P. Endometriotic uterocutaneous fistula after cesarean section. *Gynecol Obstet Invest* 2004; 57: 90-92.
5. Eogan M, McKenna P. Endometriosis in caesarean section scars. *Ir Med J* 2002; 95: 247.
6. Firilas A, Soi A, Max M. Abdominal incisional endometriosis. *Am J Surg* 1994; 60:259-261.
7. Francica G, Giardiello C, Angelone G, Cristiano S, Finelli R, Tramontano G. Abdominal wall endometrioma near cesarean delivery scars. *J Ultrasound Med* 2003; 22: 1041-1047.
8. Gordon CW, Singh KB. Cesarean scar endometriosis: a review. *Obstet Gynecol Surv* 1989; 42:89-95.
9. Griffin JB, Betsill WL. Subcutaneous endometriosis diagnosed by fine needle aspiration cytology. *Acta Cytol* 1985; 29:584-588.
10. Gunes M, Kayikcioglu F, Ozturkoglu E, Haberal A. Incisional endometriosis after cesarean section, episiotomy and other gynecologic procedures. *J Obstet Gynaecol Res* 2005; 31:471-475.
11. Honore GM. Extrapelvic endometriosis. *Clin Obstet Gynecol* 1999;42:699-711.
12. Kauntz A, Di Sant'Agnese PA. Needle tract endometriosis: an unusual complication of amniocentesis. *Obstet Gynecol* 1979; 54:753-755.
13. Nirula R, Greaney GC. Incisional endometriosis: an under appreciated diagnosis in general surgery. *J Am Coll Surg* 2000; 90:404-407.
14. Nora E, Meyer E, Carbonera P. Ectopic endometrium in abdominal scars following cesarean section. *Am J Obstet Gynecol* 1956;71:876-884.
15. Patterson GK, Winburn GB. Abdominal wall endometriomas: report of 8 cases. *Am Surg* 1999; 65:36-39.
16. Purvis RS, Tying SK. Cutaneous and subcutaneous endometriosis, surgical and hormonal therapy. *J Dermatol Surg Oncol* 1994;20:693-695.
17. Ridley JH, Edwards K. Experimental endometriosis in the human. *Am J Obstet Gynecol* 1958;76:783-789.
18. Scott RB, Telinde RW. Clinical external endometriosis probable viability of menstrually shed fragments of endometrium. *Obstet Gynecol* 1954; 4:502.
19. Seydel AS, Sickel JZ, Warner ED, Sax HC. Extrapelvic endometriosis: diagnosis and treatment. *Am J Surg* 1996;177:239-241.
20. Singh KK, Lessell M, Adam DJ, Jordan C, Miles WF, Macintyre IM, Greig JD. Presentation of endometriosis to general surgeon: a 10 year experience. *Br J Surg* 1995;82:1349-1351.
21. Subrata CK. Scar endometriosis: clinicopathologic study of 17 cases. *Obstet Gynecol* 1980; 56:81-84.
22. Wolf Y, Haddad R, Werbin N, Skornick Y, Kaplan O. Endometriosis in abdominal scars: A diagnostic pitfall. *Amer Surg* 1996; 62:1042-1044.