

## UTERUS RÜPTÜRÜNDE MANYETİK REZONANS GÖRÜNTÜLEME BULGULARI: OLGU SUNUMU

Başak KUMBASAR, Ensar YEKELER, Erdoğan SÜLEYMAN, Mehtap TUNACI, Bülent ACUNAŞ\*

### ÖZET

Maternal ölüm ile sonlanabilen uterus rüptürü uterin anomali veya travmayı takiben gelişebileceği gibi travay sırasında eski sezaryen skarı zemininde de görülebilir. İlk doğumunu sezaryen ile, ikinci doğumunu evde tek başına vajinal yoldan gerçekleştiren 22 yaşındaki hastamız karın ağrısı, ateş ve nefes darlığı ile hastanemize başvurdu. Bu yazıda uterus rüptürü tanısı konan ve defekt onarımı yapılan olgumuzun manyetik rezonans görüntüleme bulguları sunulmuştur.

**Anahtar kelimeler:** Uterus rüptürü, manyetik rezonans görüntüleme.

### SUMMARY

*Magnetic resonance imaging findings of uterine rupture: A case report.* Uterine rupture, which is often associated with maternal deaths, may develop as a result of preexisting injury or anomaly. It may also be associated with trauma, or it may complicate labor in a previously scarred uterus. 22-year-old woman with a previous cesarean section, presenting with abdominal discomfort, fever and shortness of breath had a trial of labor a day before. In this case, we report magnetic resonance imaging findings of uterine rupture which was treated with laparotomy and repair of the defect.

**Key words:** Uterine rupture, magnetic resonance imaging.

### GİRİŞ

Uterus rüptürü dramatik obstetrik komplikasyonlardan olup rüptürün görülme sıklığı %1 olarak bildirilmiştir (3). Komplet veya inkomplet olarak sınıflandırılan uterus rüptürü varolan anomali veya travmayı takiben görülebileceği gibi uterin skar dokusu zemininde de gelişebilir. Semptomların şiddeti ve klinik bulgular doğrultusunda tedavi laparotomi ve defekt onarımı, histerektomi veya yakın taktır (1).

Bu yazıda doğum sonrası karın ağrısı ve nefes darlığı ile başvuran, uterus rüptürü saptanan hastanın manyetik rezonans görüntüleme (MRG) bulgularını sunuyoruz.

### VAKA TAKDİMİ

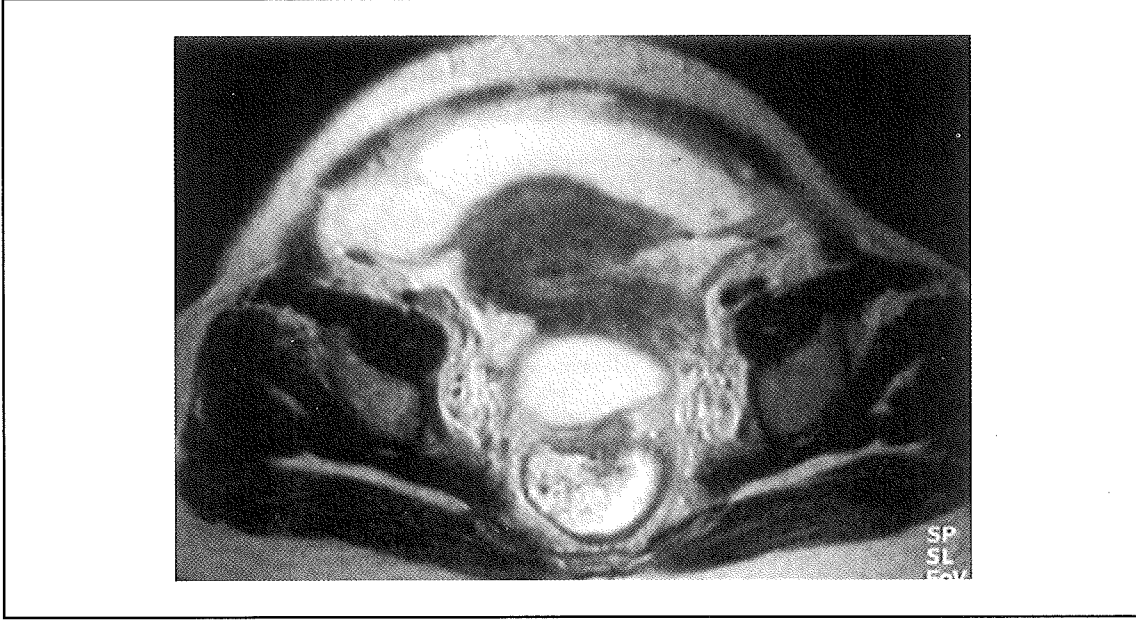
Birinci doğumunu sezaryen ile gerçekleştiren 22 yaşındaki bayan hasta ikinci doğumunu evde vajinal yolla gerçekleştirmiş. Doğum sonrası birinci günde hastanın karın ağrısı ve nefes darlığı şikayetleri başlamış.

Hastanemize geldiğinde fizik muayenesinde batında hassasiyet, defans ve ateş saptanmış. Yapılan vajinal muayenede kollum nekrozu izlenmiş.

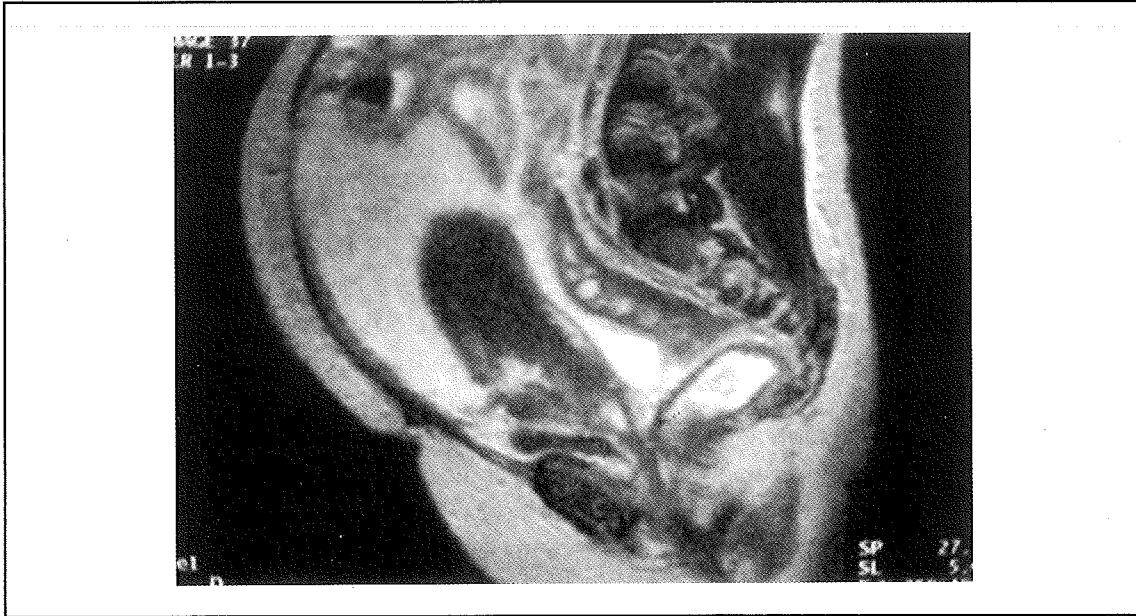
Pelvisle yönelik MRG inceleme T2 ağırlıklı (T2A) aksiyel ve sagittal (TR:3569 ms, TE:90 ms), T1A aksiyel (TR:600 ms, TE:15 ms), T2A yağ baskılamalı ve inversion recovery (STIR) sagittal (TR:5840 ms, TE:90 ms) sekanslarda 6 mm kesit kalınlığı ile yapıldı. MRG'de uterus-serviks bileşke düzeyinde sol anterolateral konturda rüptür ile uyumlu bütünlük kaybı (Resim 1), batın içi serbest sıvı (Resim 2) ve parametrial inflamasyon (Resim 3) görüldü.

Operasyon sırasında ciltaltı dokuların ödemli olduğu görüldü. Batın içi yaklaşık 1200 ml açık kahverengi mayi mevcuttu. Anslar arasının ve Douglas poşunun psödomembranlar ile kaplı olduğu saptandı. Ayrıca uterus eski sezaryen skarı üzerinde vajene dek uzanan kenarları düzensiz rüptür alanı izlendi. Olgu-

**Resim 1.** Aksiyel planda gerçekleştirilen T2A incelemede uterus korpus-serviks bileşke düzeyinde rüptür ile uyumlu bütünlük kaybı ve batın içi serbest sıvı izlenmekte



**Resim 2.** Sagittal planda T2A incelemede batın içi serbest sıvı ve korpus-serviks bileşke düzeyinde düzensiz kenarlı rüptür hattı izlenmekte



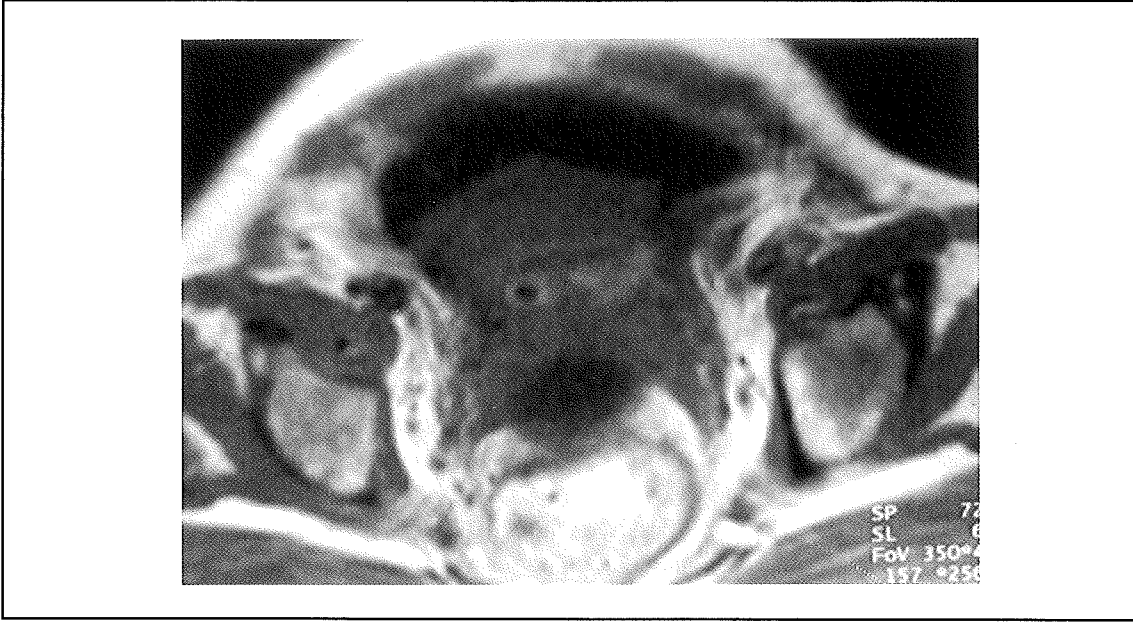
nun tedavisi laparotomi ile defekt onarımı şeklinde gerçekleştirildi.

#### TARTIŞMA

Uterus rüptürünün etyolojisinde gebelik sırasında gelişen veya gebelik öncesi varolan sebepler yer almaktadır. Gebelik öncesi neden-

ler arasında bir önceki doğumdaki cerrahi skar dokusu, geçirilmiş miyomektomi operasyonu, cerrahi abortus, künt uterin travma, önceki gebelikte sessiz kalan uterus rüptürü sayılabilir. Persistan uterin kontraksiyonlar, oksitosin veya prostaglandin ile doğum indüksiyonu, çoğul gebeliğe bağlı uterin dis-

**Resim 3.** T1A aksiyel incelemede batın içi serbest sıvı, parametrial inflamasyon ve uterus konturlarında düzensizlik görülmekte



tansiyon, gestasyonel trofoblastik hastalık ve adenomyozis de gebelik sırasında gelişen sebepler arasındadır (2,5). Yıllar içerisinde uterus rüptürü sıklığında belirgin bir değişiklik olmamakla birlikte etyoloji değişmekte ve seyir düzelmektedir. Günümüzde uterus rüptürünün en sık nedeni bir önceki sezaryende gelişen skar dokusunun ayrışmasıdır (1,2).

Komplet rüptür uterusun tüm tabakalarının yırtılması ve uterusun peritoneal kaviteye açılması sonucu gelişir. İnkomplet rüptürde ise viseral periton korunmuştur (1,2). Uterus rüptürünün klinik belirtileri abdominal distansiyon ve hassasiyet, masiv kanama bulguları ve ileri olgularda şok tablosudur.

Ağır kanama ile seyreden komplet rüptür olgularında tedavi laparotomi ve defekt onarımı veya histerektomidir. Uterin duvar ile sınırlı olan ve peritoneal kaviteye açılmayan olgularda kanama daha az olabilir veya kanama gelişmeyebilir. Bu grupta tedavi ise vital belirtilerin ve seri hematokrit değerlerinin yakın takibidir.

Uterus bütünlüğünün bozulduğu rüptür olgularında yumuşak doku rezolüsyonu diğer gö-

rüntüleme modalitelerine oranla yüksek olan ve multiplanar görüntüleme özelliğine sahip olan MRG ile uterus duvarında defekt ile uyumlu bütünlük kaybı, parametrial yaygın inflamasyon ve pelvik sıvı noninvaziv bir şekilde gösterilebilir (4).

Literatürde uterus rüptürünün MRG bulgularına ait herhangi bir veri mevcut olmayıp bu yönüyle olgumuz uterus rüptüründe MRG bulgularının tanımlandığı ilk olgudur.

#### KAYNAKLAR

1. Cunningham FG, MacDonald PC, Gant NF, Leveno KJ, Gilstrap LC: Willimas Obstetrics, Appleton&Lange, Connecticut, 19.Baskı (1993), sayfa 591.
2. Cunningham FG, MacDonald PC, Gant NF, Leveno KJ, Gilstrap LC: Willimas Obstetrics, Appleton&Lange, Connecticut, 19.Baskı (1993), sayfa 543.
3. Lieberman E: Risk factors for uterine rupture during a trial of labor after cesarean. Clin Obstet Gynecol 44: 609 (2001).
4. Reinhold C, Gallix BP, Ascher SM: Uterus and Cervix, "MRI of The Abdomen and Pelvis, A Text-Atlas, editör: Semelka RC, Ascher SM, Reinhold C, Wiley-Liss, New York (1997)", sayfa: 585.
5. Shimonovitz S, Botosneano A, Hochner-Celnikier D: Successful first vaginal birth after cesarean section: a predictor of reduced risk for uterine rupture in subsequent deliveries. Isr Med Assoc J 2: 526 (2000).