

## PENİL VE PERİNEAL BÖLGE YARALANMALARININ SKROTAL FLEP İLE ONARIMI: İKİ OLGU SUNUMU

Ayhan OKUMUŞ, Aret ÇERÇİ ÖZKAN, Orhan ÇİZMECİ, İsmail ERMiŞ,  
Serdar TUNÇER, Erdem GÜVEN, Ayaz ASLANOV\*

### ÖZET

Genital bölge ve perine bölgesindeki defektler pek çok nedene bağlı olarak oluşabilir.

Penis ve perine bölgesinde yaralanma sonucu bize başvuran iki olgumuzda defektler, skrotal flep ile onarıldı.

Skrotal flep, kolay hazırlanabilir olması, geniş defektleri dolaşım problemleri olmadan örtebilmesi, elastisitesinin iyi olması nedeniyle, seçilmiş vakalardaki, penis ve perineal bölge defektlerinin onarımında alternatif bir yöntem olarak kullanılabilir.

**Anahtar kelimeler:** Penis ve perineal yaralanmalar, cilt defektleri, skrotal flep

### SUMMARY

*Reconstruction of penile and perineal region by means of scrotal flap: two cases.* Defects of genital and perineal regions are caused by various reasons. In two of our cases with penile and perineal injuries, scrotal flap was used for reconstruction of defects.

Scrotal flap which is relatively easy to prepare, covering large defects without circulatory trouble, having good elasticity, could be an alternative reconstructive method in selective cases with penile and perineal injuries.

**Key words:** Penile and perineal defects, skin defects, and scrotal flap

### GİRİŞ

Genital ve perineal bölgelerdeki defektler genellikle trafik kazaları, ateşli silah yaralanmaları, tümör eksizyonları, enfeksiyon ve yanık sekelleri, intihar girişimleri, bası yaraları ve uygunsuz sünnetler sonucu oluşur. Defektin özelliğine göre değişik rekonstrüksiyon seçenekleri kullanılabilir. Penis ve perine yaralanması olan iki hastamızda, onarım amacı ile skrotal flep kullanıldı.

### VAKA TAKDİMİ

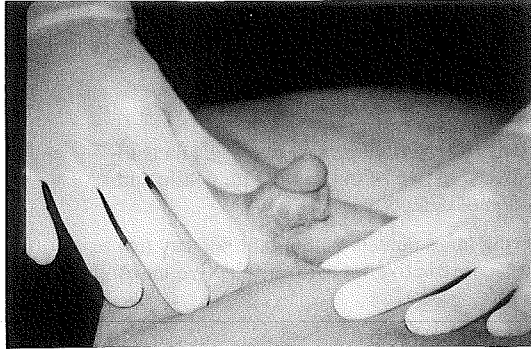
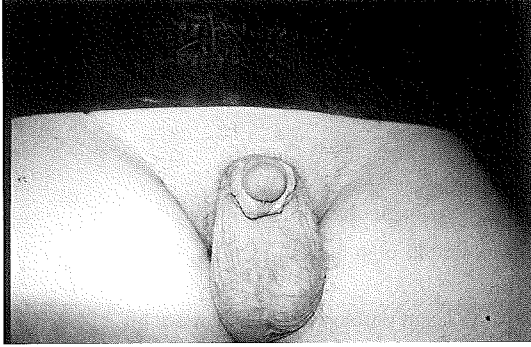
#### OLGU 1

14 yaşında erkek hasta, uygunsuz sünnet sonucu, penis gövdesinde deride kısalık ve geniş çevresel kontraktür bandı nedeniyle kliniğimize başvurdu. Hasta, ereksiyon sırasında

da gerginlik, ağrı ve peniste eğrilikten şikayetçiydi. Fizik muayenede, glans penisin geniş bir kontraktür bandıyla penis köküne yapışmış olduğu gözlemlendi. Kontraktürün açılıp penisteki kısalığın giderilmesi amacı ile ameliyat planlandı. Kontraktür dokusu süperfisyal fasyaya kadar çepeçevre çıkartıldı. Skrotum ön yüzünden rasgele (random) fasyokutan flep (3.5-7cm) hazırlandı. Hazırlanan flep kontraktür dokusunun çıkartılması ile oluşan defekte çepeçevre sarıldı. Cilt altı 4/0 polyglactine, cilt ise 5-0 polypropilene ile kapatıldı. Flep uç kısmında üç gün içinde kendiliğinden gerileyen hafif bir venöz yetmezlikle karşılaşıldı. Üç hafta sonra flep lokal anestezi ile pedikülünden ayrıldı; ve revizyon yapıldı.

Penis gövdesi, ince ve büyüme kapasitesine sahip bir dokuyla örtüldü. Olgu 1.5 yıl göz-

**Resim 1.** Uygunsuz sünet sonucu oluşmuş deri defekti ve çevresel skar kontraktürü A) Önden görünüş, B) Yandan görünüş



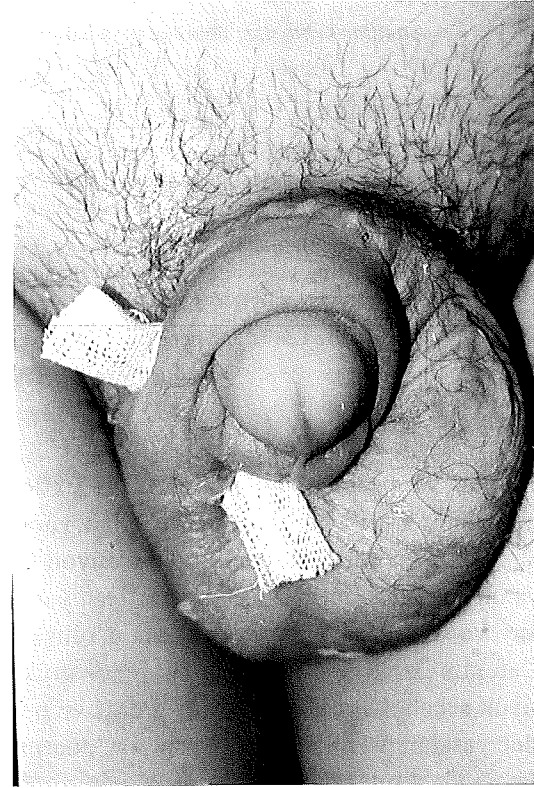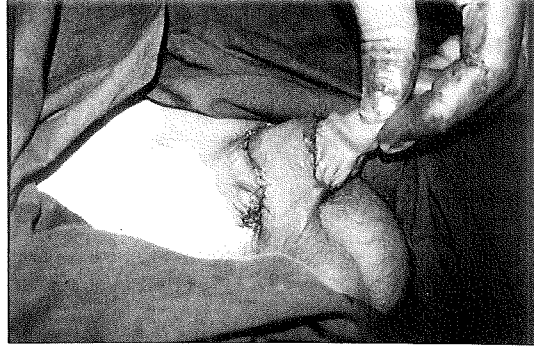
lendi ve yukarıda bahsedilen şikayetlerin hepsinin düzeldiği görüldü. Başka bir komplikasyonla ya da donör saha problemi ile karşılaşılmadı. Ameliyat sonrası skrotal hacim ölçüldü ve bu hacmin, testislerin fizyolojik ortamını koruyabilecek yeterlilikte olduğu kaydedildi.

## OLGU 2

42 yaşında erkek hasta, trafik kazası sonucu sol inguinal bölge yumuşak doku kaybının neden olduğu kontraktür nedeniyle kliniğimize başvurdu. Hastanın şikayetleri ereksiyon sırasında ağrı, cinsel ilişkide bulunamama, ve kontraktürün neden olduğu penis ve skrotumda yana doğru çekme idi. Penis ve skrotumun, kontraktürü açarak eski yerine alınması ve oluşan defektin skrotal flep ile onarımı için ameliyat planlandı.

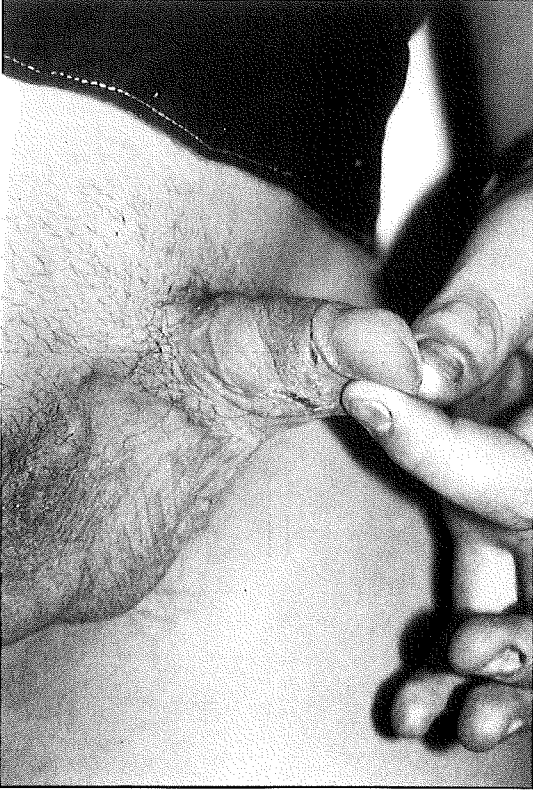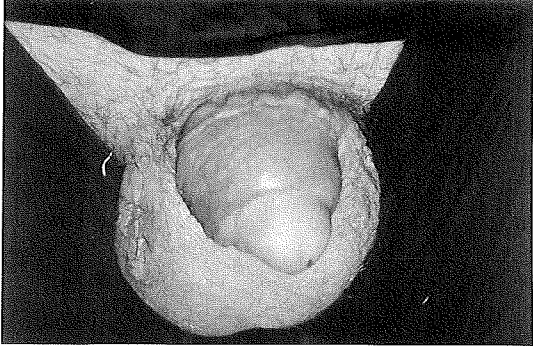
Kontraktür açıldıktan sonra, 4x8 cm kadar bir deri defekti oluştuğu gözlemlendi. Bu defek-

**Resim 2.** A) Skrotal fleple rekonstrüksiyon sonrası postop görüntü B) Flep tabanından ayrılmadan önce önden görünüş



tin kapatılması için skrotum ön yüzünden 5x9 cm boyutlarında random fasyokutan flep hazırlandı. Daha sonra flep çevrilip defekte çepeçevre sarılarak cilt altı 3/0 polyglactine ve cilt 4/0 polypropilene dikiş ile tespit yapıldı. Flebin distal kısmında, hastanın izinsiz erken mobilizasyonuna bağlı olarak geliştiği düşünülen parsiyel ayrışma görüldü. Ancak sekonder olarak iyileşti. Postoperatif 6 aylık takip süresince başka bir komplikasyon veya donör saha morbiditesi

Şekil 3. Skrotal flep ile rekonstrüksiyondan sonra geç postop sonuç A) Önden görünüş, B) Yandan görünüş

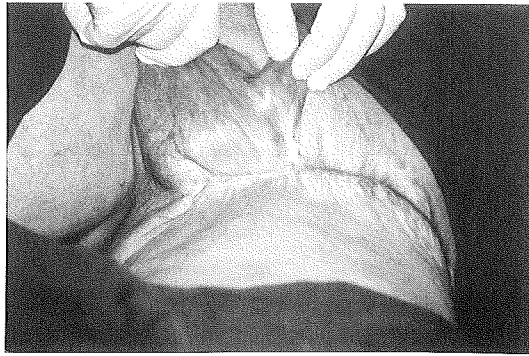
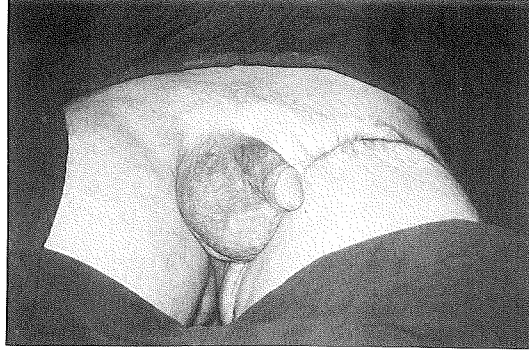


ile karşılaşılmadı. Hastanın şikayetlerinin hepsi düzeldi. Postoperatif skrotal hacim ölçümü yapıldı ve yeterli bulundu.

### TARTIŞMA

Deri grefti, lokal ve aksiyel flepler (medial uyluk flebi, gluteal uyluk flebi, tensor fascialata, gracilis, kas deri flebi vb.) free flepler genitoperineal bölgelerin rekonstrüksiyonunda sıklıkla kullanılan yöntemlerdir (1,2)

Şekil 4. A, B) Sol inguinal skar kontraktürü ve penis ve skrotumun sola deviyasyonu

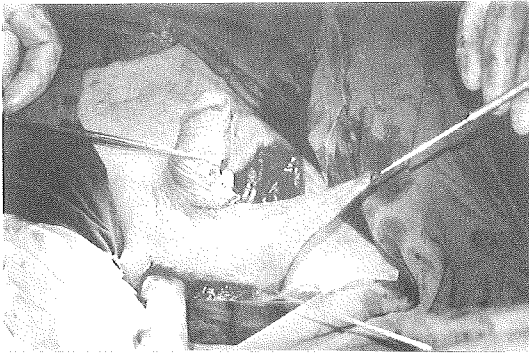
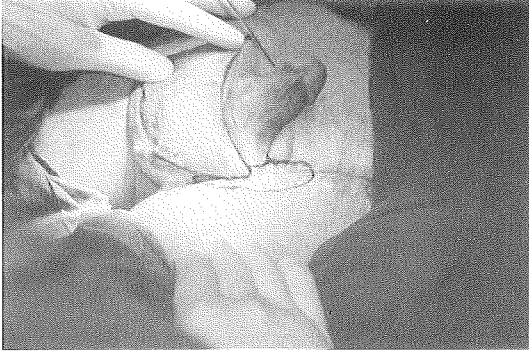


Bu seçeneklerin yanında skrotal flep, daha kolay hazırlanabilmesi, geniş defektleri dolayım problemi olmadan kapatabilmesi, elastik olma özelliğine sahip olması nedeniyle, seçilmiş olguların penis ve perine bölgesindeki defektlerinin onarımında alternatif bir tedavi yöntemi olarak düşünülebilir.

Skrotal flep hipospadias (3,4), perineal fistül (5), üretroplasti (6) ve bası yaralarında (7,8,9) da kullanılabilir

Skrotum derisi ince, pigmente, kıl folikülleri ve yağ bezleri içeren, yapısında düz kas ve elastik dokular bulunduran bir özelliğe sahiptir (10). Dartos fasyası hemen derinin altında uzanır ve elastik liflerden zengin bağ dokusu ve düz kaslar içerir. Dartos, deriye yapışık ve ayrılması zordur. Vaskülarizasyon yönünden zengindir (11,12). Skrotumun kanlanma bakımından zengin derisi ve dartos fasyası, internal pudental arter, yüzeysel ve derin eksternal pudental arter tarafından beslenir. Venöz dönüş internal pudental ven

Şekil 5. A) Skrotal flebin planlanması, B) Kontraktürün açılması ve flebin kaldırılması



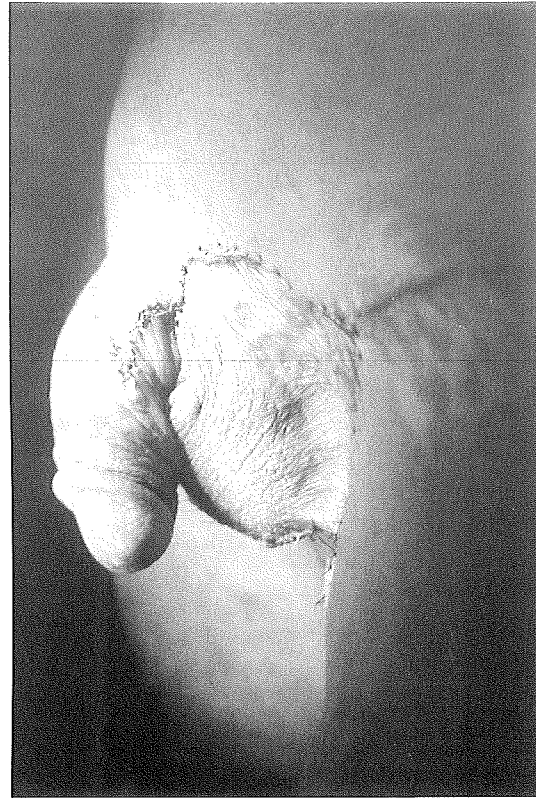
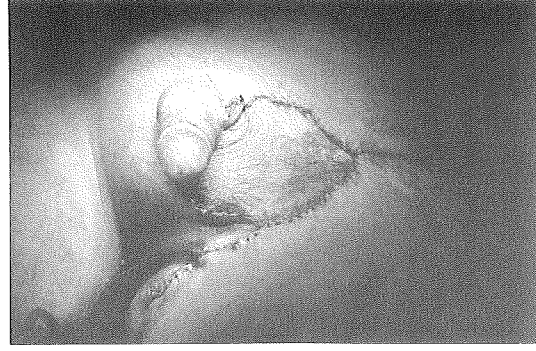ve yüzeysel ve derin eksternal pudental venlerle sağlanır. Beslenmenin bilateral olması flebin pubik bölgeye, perineal bölgeye, iskiyal bölgeye veya penise döndürülebilmesine ve sarılabilmesine izin verir (13).

Skrotal flep, random fasyokutanöz olarak hazırlanır. Eksternal spermatik fasya altından diseke edilmelidir. Bizim olgularımızda hazırlanan flebin boyutları, traksiyon uygulamadan 5x10 cm olarak planlandı. Daha büyük çaptaki fleplerin viabilitesi ve kalan skrotal hacmin yeterliliği konusunda bir tecrübemiz ya da bir çalışmamız yoktur.

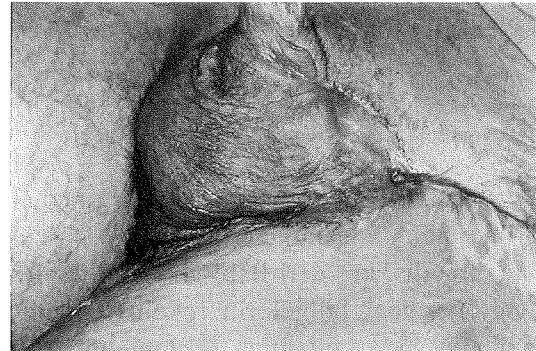
Skrotal flebin penisteki defektin etrafına sarılması ile sağlanan onarım sayesinde ince, büyüme yeteneğine sahip, ilerde deri grefti gibi kontraktüre yol açmayan, ve yukarıda bahsedilen diğer flepler gibi kabarıklığa neden olmayan bir sonuç elde edilir.

Flebin, glansa yakın defektlerdeki kullanımlarında, skrotal kıllar, istenmeyen bir sorun oluşturabilirler. Ancak, dermal papillaların

Şekil 6. Skrotal fleple rekonstrüksiyon sonrası erken postop görüntü. A)Önden görünüş, B)Yandan görünüş



Şekil 7. Skrotal fleple rekonstrüksiyonda geç postop yandan görünüş



elektrokoagülasyon ile çevre dokular zarar görmeden sağlanan epilasyon ile bu durumdan kurtulmak mümkündür (13).

Sonuç olarak yukarıda bahsedilen diğer rekonstrüksiyon seçeneklerinin yanında, skrotal flep, kolay hazırlanabilmesi, elastiki dokular içermesi ve bu nedenle geniş defektleri dolaşım problemi olmadan kapatabilmesi nedeniyle, seçilmiş olgularda penis ve perine bölgesindeki defektlerin onarımında alternatif bir tedavi yöntemi olarak kullanılabilir.

### KAYNAKLAR

1. Masteri FW: Avulsion of penile and scrotal Skin. In C. E. Horton (Ed.), Plastic and Reconstructive Surgery of the genital area. Boston: Little, Brown, 1973. Chap 29, pp.451-461
2. Çelik M, Çizmeci O, Aydın H, Kesim SN: Genital bölge defektlerinin rekonstrüksiyonları. İstanbul Tıp Fakültesi Mecmuası. 59:2 (1996)
3. Boussion, MF: De l'hypospadias et de son traitement chirurgical. Trib. Chir. 2:484,1861.
4. Horton CE, and Devine CJ, Jr. Hypospadias. In C.E. Horton (Ed), Plastic and Reconstructive Surgery of the Genital Area. Boston: Little, Brown 1973. Chap 18,pp.235-381
5. Sharma D: Scrotal flap urethroplasty in the primary management of the "watering-can" perineum. Br. J. Urol.51: 400,1979.
6. Gil-Vernet J, Arango O, Gil-Vernet A, Gil-Vernet J Jr, Gelabert-Mas A: A new biaxial depilated scrotal flap for reconstructive urethral surgery. J Urol 1997 Aug; 158(2): 412-20
7. Kaplan I: The scrotal flap in ischial decubitus. Br. J. Plast. Surg. 46:529,1970.
8. Kaplan I: The scrotal flap for ischial decubitus ulcers: A follow-up. Br. J. Plast. Surg. 29:34,1976.
9. Lanier VC, Jr, and Neale HW: Necrosis of penis with decubitus ulcer: Debridement and closure with scrotal flap. Plast. Reconstr Surg.54: 609,1974.
10. Lich R, Jr, and Howerton LW: Anatomy and Surgical Approach to the Urogenital Tract in the Male. In M.F.Campbell (Ed.),Urology. Philadelphia: Saunders, 1963. Chap. 1,pp. 37-38.
11. Masters FW, and Robinson DW: The treatment of avulsion of male genitalia. J. Trauma 8:430,1968.
12. Millard DR, Jr: Scrotal construction and reconstruction. Plast. Reconstr. Surg. 60:287,1977
13. Lanier VC JR Scrotal flap. In Strauch B, Vasconez L.O, Hall-Findlay E.J, eds. Grabb's Encyclopedia of Flaps. Boston: Little &Brown, 1990:1496-1498