

## PANSİTOPENİ İLE KENDİNİ GÖSTEREN BİR DİSSEMİNE TÜBERKÜLOZ OLGUSU

M. Emin KALENDER\*, Reyhan DİZ KÜÇÜKKAYA\*, Meliha NALÇACI\*,  
Mehmet AĞAN\*\*, Öner DOĞAN\*\*, Günçağ DİNÇOL\*

### ÖZET

Tüberküloz; mikobakterium tüberkulozis basilinin, çoğu kez solunum yolu ile bulaşması sonucunda ortaya çıkan bir infeksiyon hastalığıdır. Tüberkülozlu hastalarda pansitopeni saptanması nadir bir bulgudur. Bu yazıda çok sayıda kan transfüzyonlarına rağmen devam eden anemi nedeniyle polikliniğimize gönderilen 64 yaşındaki erkek hasta sunulmaktadır. Hastanın laboratuvar incelemeleri sonucunda pansitopeni saptandı. Kemik iliği biyopsisinde çok sayıda histiositik granülatöz nodül görüldü. Akciğer bilgisayarlı tomografisinde infiltrasyon görülmesi, tüberkülin testinin pozitifliği ve balgamda aside dirençli basil saptanması ile tüberküloz tanısı kondu. Hastaya dörtlü antitüberküloz tedavi başlandı. Dört aylık tedavi sonrasında pansitopeni kısmen düzeldi.

**Anahtar kelimeler:** Pansitopeni, tüberküloz, kemik iliği.

### SUMMARY

*A case of tuberculosis who presented with pancytopenia.* Tuberculosis is an infectious disease caused by mycobacterium tuberculosis which is almost exclusively transmitted by contaminated respiratory secretions. Pancytopenia is rare in patients with tuberculosis. We report a 64 years-old male patient who was referred to our hospital with refractory anemia despite multiple transfusions. Laboratory investigation of the patient yielded pancytopenia. Multiple granulomatous nodules were seen on bone marrow biopsy. Pulmonary tuberculosis was diagnosed with pulmonary infiltrates on computerised tomography of the chest, positive tuberculin test, and with demonstration of acid-resistant bacilli in sputum. The patient received anti-tuberculosis therapy. Pancytopenia was partially recovered after 4 months of therapy.

**Key words:** Pancytopenia, tuberculosis, bone marrow.

### GİRİŞ

Tüberküloz mikobakterium tüberkulozis basili ile bulaşan bir infeksiyon hastalığıdır. Solunum yolu ile akciğere ulaşan basiller makrofajlar tarafından fagosite edilir, ancak basiller makrofajlar tarafından parçalanamaz ve lenfohematojen yolla akciğerin apikal ve supapikal bölgelerine yerleşir. Primer infeksiyon denen bu dönem çoğu olguda sessiz seyrederek ve bağışıklık sistemi tarafından kontrol altına alınır. Basillerin yıllar sonra yeniden aktive olması sonucunda ortaya çıkan tüberküloz formuna postprimer tüberküloz veya reaktivasyon tüberkülozu denmektedir. Eğer reaktivasyon akciğer dışındaki

odaklarda oluşursa ekstrapulmoner tüberküloz ortaya çıkmaktadır. Ekstrapulmoner tüberküloz, çoğu kez hematojen yayılım sonucu gelişir, daha az sıklıkla lenfatik yolla veya komşuluk yolu ile yayılım olabilir. Lenf düğümü, seröz zarlar, böbrek, meninks, vertebra, karaciğer, genital traktus, pankreas, kemik iliği gibi organlar tutulabilir. Bulguların çeşitliliği nedeni ile ekstrapulmoner tüberküloz tanısını koymak zordur. Birden çok organ tutulabilir, ağır bir sistemik hastalık ortaya çıkabilir. Tedaviye rağmen mortalite yüksektir.

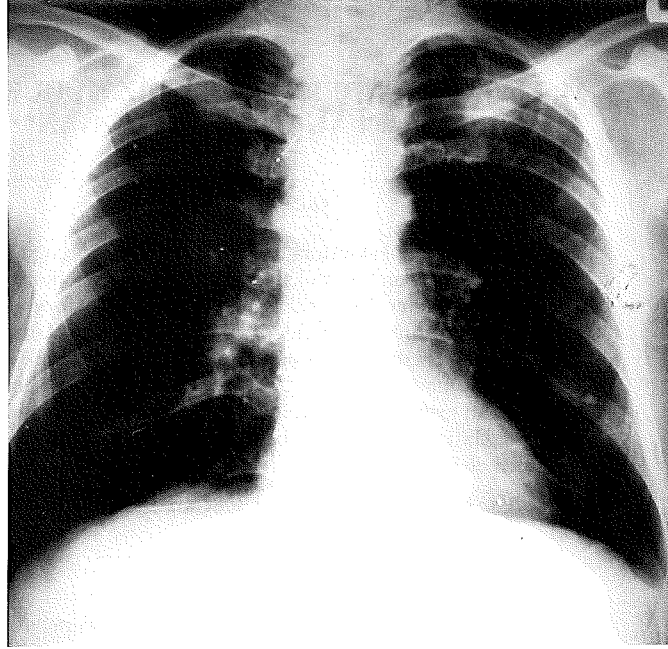
Tüberküloz değişik hematolojik bozukluklar ile seyredebilir. En sık kronik hastalık ane-

misi olmak üzere, monositöz, lökositöz, nötrofili, lökopeni görülebilir. İzole trombositopeni sık görülen bir bulgudur ve hemen daima antitüberküloz tedavi başladıktan sonra gelişmektedir. Pansitopeni ise nadirdir, genellikle hafif pansitopeni şeklindedir (4,5). Bu yazıda ağır pansitopeni ve hepatosplenomegali ile kendini gösteren, ön planda hematolojik malignite izlenimi veren ve kemik iliği biyopsisinde granülomlar saptanması sonucunda yapılan incelemeler ile tüberküloz tanısı konulan bir olgu sunulmaktadır.

### VAKA TAKDİMİ

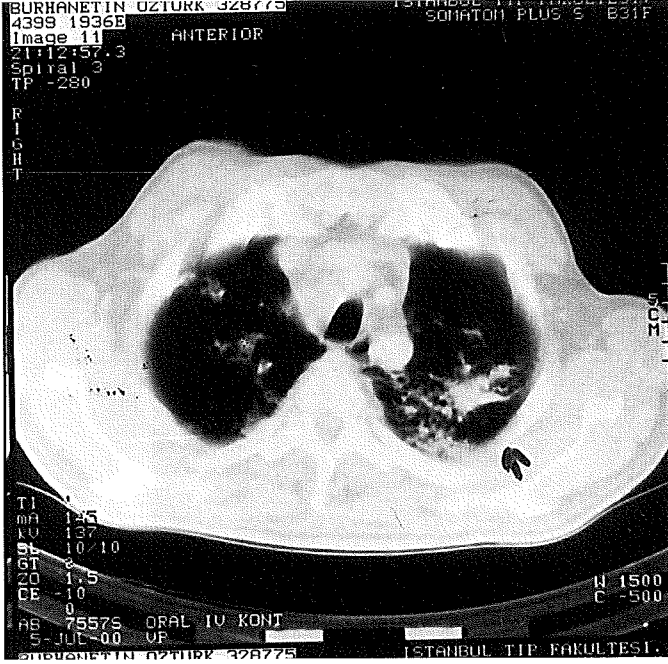
64 yaşında erkek hasta, dört aydır devam eden halsizlik şikayeti ile başvurdu. Bu süre içinde toplam 10 ünite eritrosit süspanasyonu transfüzyonu yapıldığı öğrenildi. Hastanın fizik muayenesinde solukluk, tüm kalp odaklarında 2/6 şiddetinde midsistolik ejeksiyon üfürümü, her iki hemitoraksta krepan raller, kot kavsini 6 cm geçen, düzgün yüzeyle, künt kenarlı, orta sertlikte, ağrısız hepatomegali ve kot kavsini 3 cm geçen splenomegali saptandı. Laboratuvar tetkiklerinde sedimantasyon hızı 80 mm/saat, hemoglobin 4,9 g/dl, hematokrit %14, lökosit 1500/mm<sup>3</sup>, granülosit 200/mm<sup>3</sup>, lenfosit 1100/mm<sup>3</sup>, monosit 100/mm<sup>3</sup>, trombosit 66000/mm<sup>3</sup> olarak bulundu. Periferik yaymada toplam 13 hücre görüldü; bunlar 2 parçalı, 8 lenfosit, 2 monosit, 1 atipik lenfosit idi ve büyük trombositler vardı. Biyokimyasal tetkiklerde SGOT 62 IU/l, SGPT 34 IU/l, LDH 820 IU/l, alkalin fosfatase 974 IU/l, gamma GT 235 IU/l, albumin 3.18g/dl, globulin 4.12g/dl idi. Akciğer grafisinde sol apekte klavikula ve kosta üzerine süperpoze olan, konturu silik ve düzensiz heterojen dansite artışı görüldü (Resim 1). Toraks ve batin bilgisayarlı tomografisinde mediastinal büyük lenf nodları, sol apekte nodüler lezyon ve

Resim 1. Ogunun akciğer grafisinde sol apekte heterojen dansite artışı



infiltrasyon, hepatosplenomegali saptandı (Resim 2). Hematolojik malignite (ön planda kemik iliğini infitretmiş bir lenfoma) düşünülerek kemik iliği aspirasyonu ve biyopsisi yapıldı. Kemik iliği aspirasyonunda iliğin hücreden fakir olduğu saptandı. Kemik iliği biyopsisinde orta derecede retikulin lif artışı, eritroid seride hiperplazi, megakaryositozis, tüberküloid granüloamatöz nodül içeren hipersellüler ilik parenkimi görüldü (Resim 3,4). Bu bulgular üzerine hasta tüberküloz açısından incelendi. Tüberkülin deri testi sonucunda endurasyon 22 mm olarak ölçüldü balgamda aside dirençli basil görüldü. Karaciğer biyopsisi trombositopeni nedeni ile yapılamadı. Radyolojik bulgular, biyokimyasal bulgular ve kemik iliği biyopsisi ile tüberküloz tanısı konan hastaya izoniazid 300 mg/gün, rifampisin 600 mg/gün, pirazinamid 2 gr/gün, etambutol 1 gr/gün şeklinde dördü antitüberküloz tedavi başlandı. Tedavinin sekizinci ayında genel durumu iyi olan hastanın periferik kan değerleri arttı (hemoglobin 8 gr/dl, lökosit 2100/mm<sup>3</sup>, trombosit 55.000 /mm<sup>3</sup>) ve transfüzyon ihtiyacı belirgin olarak azaldı.

Resim 2. Toraks bilgisayarlı tomografisinde sol apekte nodüler lezyon



## TARTIŞMA

Tüberkülozda kronik infeksiyonun bir yansıması olarak ortaya çıkan hematolojik bulguların yanı sıra, kemik iliği yapısının granülo-matoz nodüller ile bozulması çevre kanında değişen derecelerde sitopenilere neden olmaktadır. Pansitopeni, özellikle ağır pansitopeni oldukça nadirdir ve genellikle fatal seyreder. Pansitopeni kemik iliğinde tüberkülozun neden olduğu granülo-matoz infiltrasyon dışında, histiositik hemofagositoz (10) ve immün reaksiyonlar (4) sonucunda da gelişebilir. Öte yandan karaciğer ve dalak tutulumu olan vakalarda hipersplenizme bağlı hafif pansitopeni saptanabilir.

Bazı araştırmacılar, pansitopeni ve yaygın damar içi pıhtılaşması (YDP) gelişen vakalarda aslında altta yatan hematolojik bozukluğun tüberküloza neden olduğunu, fatal seyir nedeniyle primer hematolojik hastalığın aydınlatılamadığını öne sürmektedir (2,4,5). Pansitopeni ve YDP tablosu ile başvuran ve tedaviye cevap vermeyen hastaların otopsislerinde yüksek oranlarda lösemi, agra-

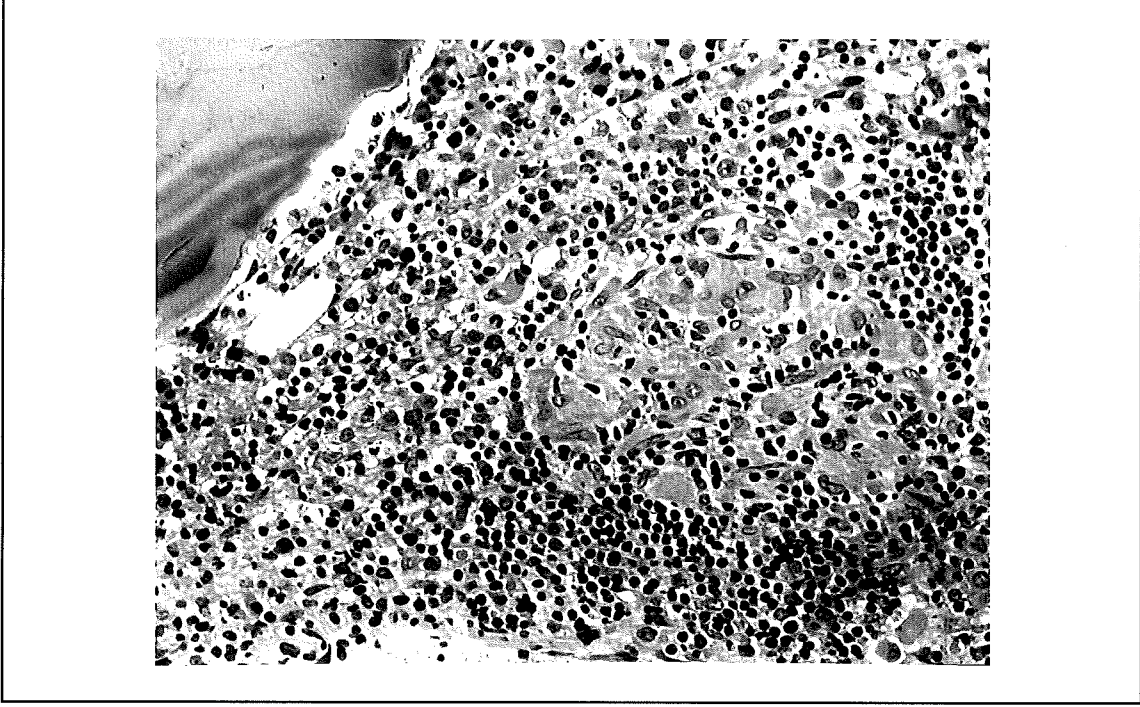
nülositoz, aplastik anemi, pernisiyöz anemi ve lenfoma bulguları olduğunun bildirilmesi bu fikri desteklemektedir (2).

Pansitopeni gelişmiş tüberküloz olgularında, kan tablosundan neyin sorumlu olduğunu aydınlatmanın en kolay yolu kemik iliği biyopsisinin ve antitüberküloz tedaviye verilen cevabın değerlendirilmesidir. Eğer başlangıçta saptanan hematolojik bulgular antitüberküloz tedavi ile gerilemez ise mutlaka hematolojik bir patolojinin birlikte olduğu düşünülmelidir. Bizim vakamızda mevcut görüntüleme tetkikleri ve kemik iliği biyopsisinde primer bir hematolojik malignite düşündürecek bulguya rastlanmadı. Buna karşılık kemik iliği biyopsisinde epiteloid histiositlerden oluşmuş granülom yapısının bulunması,

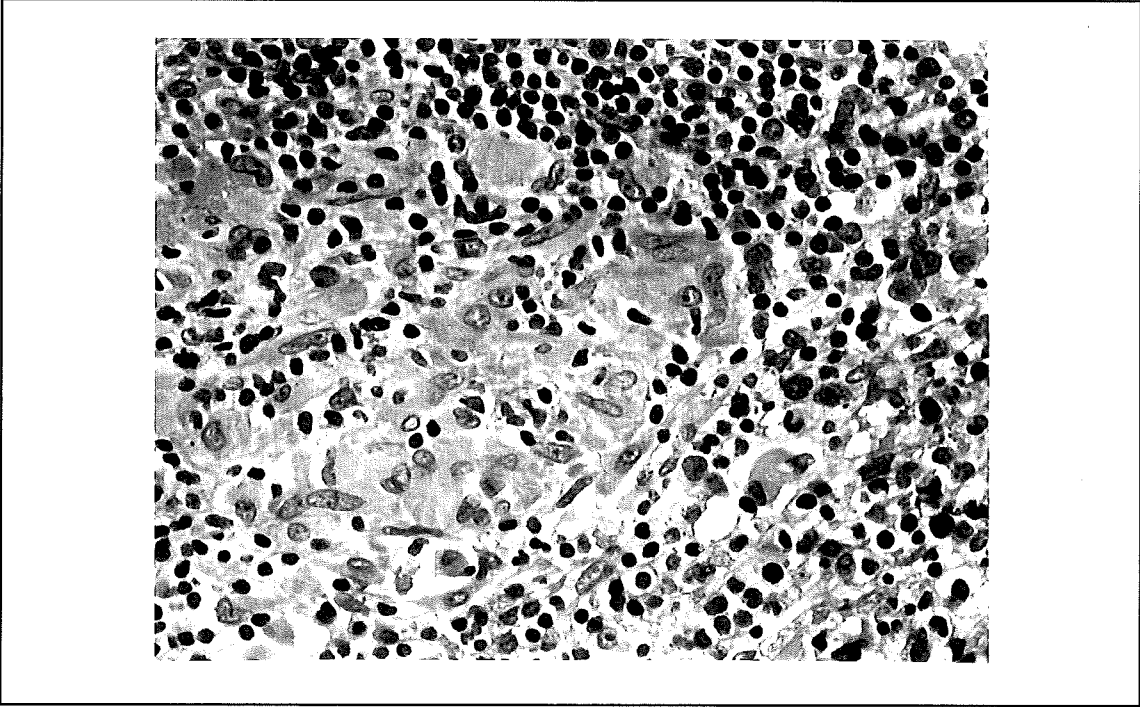
ayırıcı tanıda granülo-matoz iltihabi hastalıkları düşündürdü. Kemik iliğinde bu tür değişiklikler infeksiyon hastalıkları, sarkoidoz, hematolojik maligniteler, otoimmün hastalıklar ve ilaç reaksiyonları gibi değişik karakterde pek çok hastalıkta görülebilmektedir (11). Bunlar arasında ilk sıralarda mikobakteriyel, fungal infeksiyonlar ve sarkoidoz gelmektedir (6). Ülkemizde de ilk akla gelmesi gereken tablolardan biri tüberküloz hastalığıdır. Bu nedenle kemik iliği biyopsisinde histiositik granülom yapısının görülmesi üzerine hastada tüberküloz hastalığına yönelik incelemelere ağırlık verilmiş ve tanıya gidilmiştir.

Hepatobiliyer tüberküloz genellikle milier tüberkülozun bir parçası olarak nadiren de tek başına ortaya çıkabilir. Karaciğerde tüberküloz tutulumunu düşündürebilecek biyokimyasal bulgular albumin/globulin oranında tersine dönme ve alkalen fosfataz artışıdır. Hepatobiliyer tüberküloz vakalarının yaklaşık %50'sinde direk batın grafilerinde diffüz karaciğer kalsifikasyonu saptanır ve

**Resim 3.** Kemik lameli, peritrabeküler ve intertrabeküler lokalizasyonlu histiositik granülom ve granülom çevresindeki parenkimde lenfositozis (ITF Patoloji, protokol no: 16040/2000, HE, x310).



**Resim 4.** Epiteloid histiositler ve daha az miktarda küçük lenfositlerden oluşan nekrozsuz histiositik granülom yapısı (ITF Patoloji, protokol no: 16040/2000, HE, x500)



hemen her zaman tanı koydurucudur <sup>(1)</sup>. Vakamızda kemik iliği tutulumu yanında hepatosplenomegalinin olması, alkalen fosfataz

ve gama GT değerlerinin yüksek olması, albumin/globulin oranının tersine dönmüş olması karaciğerde tüberküloz tutulumu lehine

değerlendirildi. Ancak trombositopeni nedeniyle karaciğer biyopsisi yapılamadı. Tüberküloz tanısı, balgamın direk incelemesinde basilin görülmesi ve tüberkülin testinin pozitifliği ile kesinleştirildi.

Sunduğumuz vakada kemik iliği biyopsisinin fibroz ve granülom infiltrasyonuna rağmen hücreden fakir olmaması, kemik iliğini tutan başka bir patolojinin (aplastik anemi, agranülositoz, lösemi vb) gösterilememesi, pansitopeni gelişiminde hipersplenizmin önemli bir rolü olduğunu düşündürmektedir. Literatürde pansitopeni gelişmiş tüberküloz olgularında splenektomi ile düzelme bildirilmiştir (4,8). Genellikle fatal seyreden bu durum vakamızda dörtlü antitüberküloz tedavi ile kontrol altına alınabilmektedir.

Sonuç olarak tüberkülozun hematolojik maligniteleri taklit edebilen farklı klinik tablolar ile başlayabileceği unutulmamalıdır. Bununla birlikte, ağır hematolojik bozukluklar ile seyreden tüberküloz vakalarında mutlaka altta yatabilecek primer hematolojik hastalık açısından inceleme yapılmalıdır.

## KAYNAKLAR

1. Alvarez SZ: Hepatobiliary tuberculosis: J. Gastroenterol Hepatol 13:833 (1998).
2. Coburn RJ, England JM, Samson DM, Walfrod DM, Blowers B, Chanarin I, Levi AJ, Slavin G: Tuberculosis and blood disorders. Br J Haematol 25:793 (1973).
3. Ellman L: Bone marrow biopsy in the evaluation of lymphoma, carcinoma and granulomatous disorders. Am J Med 60:1 (1976).
4. Glasser RM, Walker RI, Herion JC, Chapel Hill NC: The significance of hematologic abnormalities in patients with tuberculosis. Arc Intern Med 125:691 (1970).
5. Katzen H, Spagnolo SV: Bone marrow necrosis from miliary tuberculosis. JAMA 244:2438 (1980).
6. Pease GL: Granulomatous lesions in bone marrow. Blood 11:720 (1956).
7. Robbins SL, Kumar V: Basic Pathology, W.B. Saunders Company, Philadelphia, 4. Baskı (1987), sayfa: 437.
8. Rosenberg MJ, Rumans LW: Survival of a patient with pancytopenia and disseminated coagulation associated with miliary tuberculosis. Chest 73:536 (1978).
9. Tümer Ö: Ekstrapulmoner tüberküloz. Klinik Gelişim 11: 626 (1998).
10. Weintrub M, Siegman-Ingra Y, Josipov J, Rahmani R, Liron M: Histiocytic hemophagocytosis in miliary tuberculosis. Arc Intern Med 144:2055 (1984).
11. Wickramasinghe SN. Blood and bone marrow in Symmers W. st C (ed), Systemic Pathology Vol.2, ed3. London, Churchill Livingstone (1986), sayfa:99.
12. Yaman M. Tüberküloz patogenezi .Klinik Gelişim 11: 593 (1998).