

## AKCİĞER TRANSPLANTASYONUNDA EURO-COLLINS (E-C) SOLÜSYONU İLE DÜŞÜK POTASYUMLU DEKSTRAN (LPD 40) SOLÜSYONUNUN KARŞILAŞTIRILMASI

Mehmet DAKAK, Turgut İŞİTMANGİL, Kunter BALKANLI\*

### ÖZET

Akciğer transplantasyonu sayısı, donör teminindeki güçlükler nedeniyle bulunabilen donör sayısı ile sınırlıdır. Bu nedenle elde edilen donör akciğerinin fizyolojik fonksiyonlarının alıcıya nakledilene kadar bozulmaması gerekmektedir. Bu çalışmanın amacı, organ saklama sürecinde fizyolojik fonksiyonların bozulmadan sürdürülebilmesini sağlayacak koruma solüsyonlarının karşılaştırılmasıdır.

Çalışmamızda oniki köpek üç guruba ayrılarak incelendi. Birinci grupta (n= 4) Euro-Collins (E-C) solüsyonu ile ve ikinci grupta (n= 5) düşük potasyumlu dekstran (LPD40) + Pentoxifyllyn solüsyonu ile flush ve saklama işlemi yapıldı. Üçüncü grup (n= 3) ise kontrol gurubu olup, saklama işlemi uygulanmadı. Flush işleminden önce akciğerler oda havası ile şişirildi. E-C solüsyonu ile LPD40 + Pentoxifyllyn solüsyonunun donör organı üzerindeki etkileri; kan gazı değerleri, ışık mikroskobu ve elektron mikroskobu incelemeleri ile karşılaştırıldı.

Bu çalışma sonucunda donör akciğerinin deneysel olarak saklama süresinin E-C solüsyonunda 4 saatlik süre ile sınırlı olduğu; ancak LPD40 + Pentoxifyllyn solüsyonunda bu sürenin 24 saate ulaştığı saptandı. Sonuç olarak, LPD40 + Pentoxifyllyn solüsyonunun akciğer saklanması için kullanılabilen uygun bir solüsyon olduğunu düşünmekteyiz.

**Anahtar kelimeler:** Akciğer transplantasyonu, Euro-Collins solüsyonu, LPD40 + Pentoxifyllyn solüsyonu.

### SUMMARY

*Comparison of Euro-Collins (e-c) solution with low potassium dextran (lpd40) solution in lung transplantation.* Lung transplantation is restricted to obtainable donor count because of the difficulties in donor supply. So physiological functions of donor lung should be preserved until transplantation. The aim of this study is to maintain normal physiological functions during organ preservation.

In our study twelve dogs were investigated in the three different groups. Flush and preservation procedures were done with Euro-Collins (E-C) solution in the first group (n= 4) and with low potassium dextran (LPD40) + Pentoxifyllyn solution in the second group (n= 5). In the third group (n= 3) preservation procedure was not performed as the control group. Before flushing, lungs were inflated with room air. Effects of E-C solution and LPD40 + Pentoxifyllyn solution on donor organs were compared with blood gas values, light microscope, and electron microscope results.

In conclusion, preservation period of donor lung with E-C solution was found as 4 hours in clinical and experimental observations. However this period was extending to 24 hours with LPD40 + Pentoxifyllyn solution. So we can suggest that LPD40 + Pentoxifyllyn solution is an appropriate solution for lung preservation.

**Key words:** Lung transplantation, Euro-Collins solution, LPD40 + Pentoxifyllyn solution.

### GİRİŞ

Akciğer transplantasyonunun gündeme gelmesi sonucunda son dönem akciğer hastalıklarının tedavisinde büyük aşamalar kaydedilmiştir. Günümüzde akciğer transplantasyonu

nunun yaygın olarak uygulama alanına girmesini engelleyen faktörler üç ana başlık altında incelenmektedir. Bunlardan birincisi ve en önemlisi, donör teminindeki güçlütür. İkincisi, vasküler anastomozda tromboz

oluřunu ve bronř anastomozunda iyileřme problemidir. Vasküler trombozun cerrahi teknik hatadan kaynaklandığı düşünölmektedir. Date ve arkadaşları tarafından yapılan ve 348 bronř anastomozunun incelendiğı çalışmada, bronř anastomozunda iyileřme probleminin %4 olarak göröldüğü belirtilmektedir (2). Üçüncü faktör ise nakilden sonra görölen akciğer greftinin akut ve kronik reddedilmesi olayıdır.

Deneysel akciğer transplantasyonunda en büyük problemi teşkil eden, donör temini ve greftin saklanması konusunda çözüm aramak amacıyla yapılan bu çalışmada; 12 denekte tek akciğerin çıkarılarak saklama solösyonlarında bekletilmesi ve bunun sonucunda en uzun süreli ve en uygun saklama yönteminin bulunması hedeflenmiştir. Bu amaç doğrultusunda farklı saklama solösyonlarında, farklı sürelerde saklanan greft ve örneklerin kan gazları analizleri ile ışık mikroskopu ve elektron mikroskopu ile histopatolojik deęerlendirilmeleri yapıldı. Saklama solösyonu olarak bir guruptaki deneklerde düşük potasyumlu dekstran (LPD40) solösyonu ile Pentoxyfillin solösyonu ve dięer guruptaki deneklerde ise Euro-Collins (E-C) solösyonu kullanıldı.

## MATERYAL ve METOD

Bu çalışmada aęırlıkları 18-20 kg arasında deęişen, 8'i erkek ve 4'ü diři olmak üzere 12 adet melez köpek kullanıldı. Denekler üç guruba ayrılarak incelendi. Birinci gurupta (n=4) Euro-Collins (E-C) solösyonu ile ve ikinci gurupta (n=5) düşük potasyumlu dekstran (LPD40) + Pentoxyfillin solösyonu ile flush ve saklama işlemleri yapıldı. Üçüncü gurup (n=3) ise kontrol gurubu olup, saklama işlemleri uygulanmadı. İlk dört deneye ototransplantasyon yapıldı. Elde edilen cerrahi tecrübe ile dięer 8 deneye heterotransplantasyon uygulandı. Heterotransplantasyon yapılacak deneklere, transplantasyon

öncesi, sonrası ve idame olacak şekilde immünosupresyon uygulandı. İmmünosupresyon için cyclosporine A, azathiopürine ve metil prednisolone kombinasyonu kullanıldı.

Operasyondan bir gece önce denekler aç bırakıldı. Ameliyat öncesi atropinize edildi. İlk doz ameliyattan hemen önce olacak şekilde günde 2 defa 800.000 ünite prokain penisilin ile antibiyotik tedavisine başlandı. Operasyon öncesi deneklere bir adet intravenöz kateter yerleştirilip üç yollu musluk takıldı. Bu yollar sıvı replasmanı ve anestezi madde infüzyonu için kullanıldı. Kan gazları tayinini yapmak için denek femoral arterine bir adet kanül yerleştirildi. Deneklerin anestezi işlemine intravenöz 2.5 mg/kg dozunda sodyum pentobarbital indüksiyonu ile başlandı. 9F endotrakeal tüp yerleştirildi. Kas gevřetici olarak pankronium bromür 0.1 mg/kg dozunda verildi. Azot protoksit (%0.6) + oksijen (%40) verilerek, tidal volüm 15 mg/kg dozunda olacak şekilde devamlı inhalasyon ile anestezi sağlandı.

Denekler sol yanı yukarı gelecek şekilde yatırıldı. Sol hemitoraks traři yapıldıktan sonra alkol ve betadine ile cilt temizlięi sağlandı. Posterolateral torakotomi insizyonu yapıldı. Ciltaltı, adale tabakaları ve interkostal adaleler elektrokoter ile geçilip, 5. interkostal aralıktan toraks boşluęuna girildi. Toraks ekartörü yerleştirilip uygun görüř alanı sağlandı. Mevcut yapıřıklıklar keskin ve künt diseksiyonlarla giderildi. Sol akciğerin pulmoner arteri, sol ana bronř ve pulmoner venler, peribronřial dokuya en az zarar verilerek disseke edildi. Bu yapılar teypler kullanılarak askıya alındılar. Pulmoner artere klemp konulmadan önce 5000 ünite heparin intravenöz yoldan verildi. Pulmoner arter, pulmoner venler ve sol ana bronřa yeniden anastomoz müsaade edecek şekilde vasküler ve bronř klempleri konulup kesildi. Bronř klempini konulmadan önce akciğerin kısmen ekspansiyon olması sağlandı ve pnömonektomi işlemleri yapıldı.

Pnömonektomi tamamlandıktan sonra, denek akciğerlerine pulmoner arterden E-C solüsyonu (4 deneğe) ve LPD40 solüsyonu (5 deneğe) ile flush yapıldı (40 mg/kg, 60 cmH<sub>2</sub>O). Flush işlemi takiben akciğer dokusu +4 °C'de 4 denekte E-C solüsyonu ve 5 denekte de LPD40 solüsyonu içine daldırılarak prezervasyon yapıldı. Kontrol gurubunda bulunan 3 deneğe ise flush işlemi yapılmadı ve saklama solüsyonu kullanılmadı.

LPD40 düşük molekül ağırlıklı bir dekstrandır. Çok dallı bir polisakkarit olan dekstran 40, düşük potasyum ve yüksek sodyum konsantrasyonu ile ekstrasellüler ortamı taklit eder. E-C solüsyonu ise yüksek potasyumlu intrasellüler ortamı taklit eder. Bu çalışmada pulmoner mikrosirkülasyonu düzenlemek ve vazodilatasyon sağlamak için 500 ml LPD40 solüsyonuna 100 mg Pentoxyfillin ilave edilerek saklama süresinin uzatılması hedeflendi. Bunun için transplantasyon sonrasında viskozite artışı ve eritrositlerde kümeleşme neticesi bozulan mikrosirkülasyonu düzeltmek için Pentoxyfillin'in vazodilatatör etkisinden faydalanıldı. Kontrol gurubu olarak planlanan ve aynı cerrahi işlemlerin yapıldığı diğer 3 denekte saklama solüsyonu kullanılmamıştır.

Çalışmanın amacı uzun süreli saklama sağlayabilen solüsyonun tespit edilmesi olduğu için, akciğerlerin saklama solüsyonlarında bekletileceği sürenin belirlenmesi için literatür bilgilerinden yararlanıldı. Bu nedenle her iki solüsyon için saklama süresi farklı tutularak E-C solüsyonu kullanılan grupta 4 saat ve LPD40 solüsyonu kullanılan grupta 24 saat olarak uygulandı.

Saklama solüsyonlarında öngörülen bekleme süresi tamamlandıktan sonra, akciğer dokusu yeniden anastomoz edilmek üzere alındı. Pulmoner venler 5/0 prolen ile kontinu sütürler kullanılarak anastomoz edildi. Bronş anastomozunda 4/0 prolen kullanıldı ve tek tek sütürlerle anastomoz yapıldı. Pe-

ribronşial dokular 3/0 ipek kullanılarak yaklaştırıldı. Pulmoner arter anastomozunda, arteryel anastomoz tekniği ile 5/0 prolen kullanılarak kontinu sütürler konularak yapıldı. Transplantasyon işlemi sağlandıktan sonra klemppler kaldırılarak akciğerin yeniden perfüze olması sağlandı. Operasyon süresince her bir deneğe 350-450 ml serum fizyolojik verildi. Transplantasyon tamamlandıktan sonra, toraks boşluğuna serum fizyolojik, betadin ve rifosin karışımı solüsyonla irrigasyon yapıldı. Kanama, hava kaçağı, yabancı cisim kontrolünü takiben torakotomi kapatıldı.

Deneklerden operasyondan hemen önce ve implantasyon tamamlandıktan 30 dk sonra kan gazları için femoral arterden kan örneği alındı. Prezervasyon işlemi takiben her grup denekten ve kontrol gurubundan ışık mikroskobu ve elektron mikroskobu incelemesi amacıyla örnek alındı. Farklı saklama solüsyonlarında saklanan akciğer dokuları; E-C solüsyonunda saklanan, LPD40 solüsyonunda saklanan ve kontrol olarak üç grupta incelendi.

## BULGULAR

Transplantasyon için donör akciğerinin alınmasından başlayarak alıcı deneğe anastomoz işleminin tamamlanmasına kadar geçen süre total iskemi süresi olarak kabul edilmiştir. Bu total iskemi süresi, literatür verileri de dikkate alınarak E-C solüsyonu kullanılan grupta 4 saat ve LPD40 solüsyonu kullanılan grupta 24 saat olarak standardize edilmiştir.

Transplantasyon öncesi ve sonrası alınan kan gazları sonuçları değerlendirildiğinde; E-C solüsyonu ile LPD40 + Pentoxyfillin solüsyonu arasında kan gazları açısından istatistiksel olarak anlamlı bir fark bulunamamıştır (p=0.06). Deneklerin kan gazı değerleri Tablo 1'de gösterilmiştir.

**Tablo 1.** Deneklerin kan gazı değerleri. Transplantasyon öncesi ve sonrası alınan kan gazları sonuçları değerlendirildiğinde E-C solüsyonu ile LPD 40+ Pentoxyfillin solüsyonu arasında kan gazları açısından istatistiksel olarak anlamlı bir fark bulunmamıştır (p=0.06).

DENEK NO	TRANSPLANTASYON ÖNCESİ			TRANSPLANTASYON SONRASI		
	PCO <sub>2</sub>	PO <sub>2</sub>	SO <sub>2</sub>	PCO <sub>2</sub>	PO <sub>2</sub>	SO <sub>2</sub>
1	38.9	69.5	97.1	44.2	85.3	91.2
2	44.3	74.2	102.6	42.4	84.2	92.3
3	46.7	89.3	103.1	42.7	69.9	90.6
4	40.8	78.4	95.6	41.3	70.1	96.2
5	43.2	77.4	96.3	43.5	72.2	91.7
6	45.1	72.2	94.1	44.3	77.5	94.0
7	39.6	78.1	99.3	40.7	78.5	92.5
8	39.8	85.0	95.0	41.2	84.3	96.6
9	40.4	91.2	96.5	38.9	90.8	98.8
10	39.3	81.2	97.6	39.3	87.6	99.3
11	38.5	80.6	96.1	39.2	81.2	96.8
12	38.7	83.2	101.3	39.2	83.6	97.1

Prezervasyon reperfüzyon hasarının seviyesini tespit etmek amacıyla, alınan allograft doku örnekleri ışık mikroskobunda ve elektron mikroskobunda değerlendirilmiştir. Işık mikroskobunda yapılan değerlendirme işlemi Tablo 2'de gösterilen verilerin ışığında yapılmıştır.

### Prezervasyon reperfüzyon hasarının ışık mikroskobu değerlendirmesi:

Prezervasyon ve reperfüzyon hasarının histolojik değerlendirilmesini yapmak için Tablo 2'deki kriterler kullanılarak prezervasyon yapılan akciğer dokularında ışık mikroskobunda şu bulgular tespit edilmiştir.

1. preparat: Akciğer dokusu çıkarıldıktan sonra E-C solüsyonu ile flush işlemi takiben 4 saatlik süre ile aynı solüsyonda prezervasyon yapıldı. Bu işlemi takiben tespit edilip ışık mikroskobu ile incelendi. Hafif derecede interstisyel ödem, alveolar boşluklarda seyrek görülen eritrositler ve hemosiderin ile yüklü histiositlere rastlandı ve Grade 1 olarak değerlendirildi (Resim 1).

2. preparat: Akciğer dokusu çıkarıldıktan sonra LPD 40 + Petoxyfillin solüsyonu ile flush işlemi takiben 24 saatlik süre ile aynı

**Tablo 2.** Prezervasyon reperfüzyon hasarının histolojik seviyesinin değerlendirilmesi

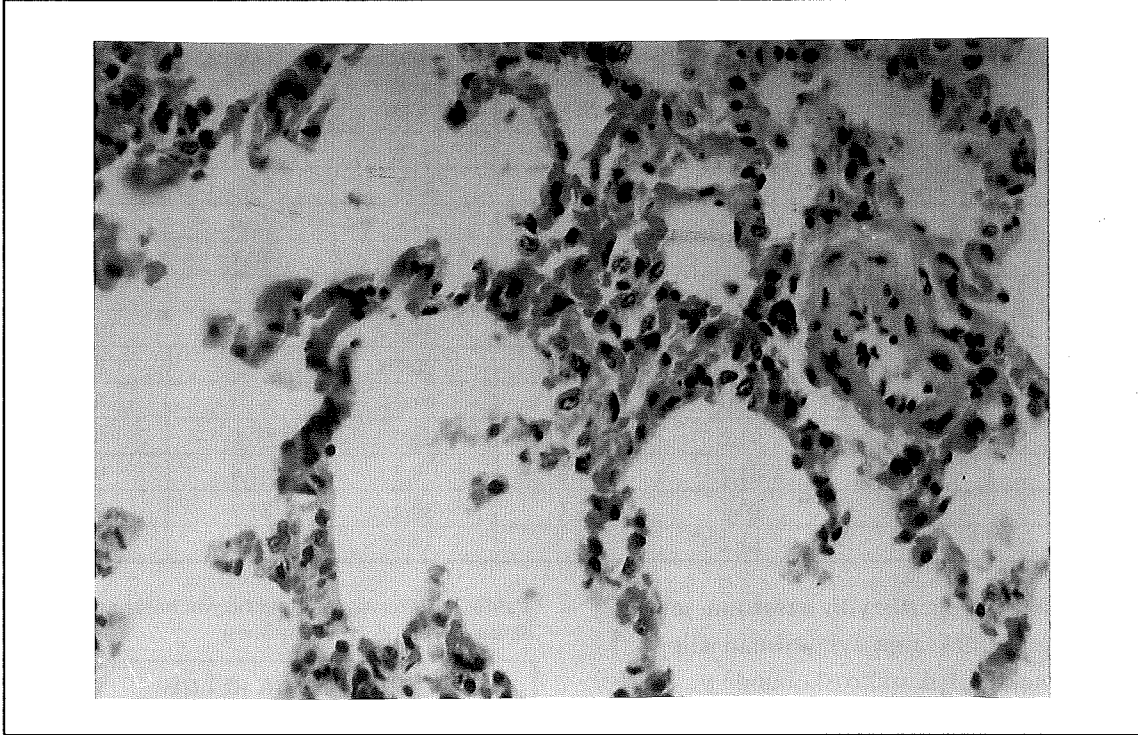
GRADE	HİSTOLOJİK BULGU
Grade 0:	Hiç anormal bulgu yok.
Grade 1:	Hava boşluklarında serbest görülen eritrositler ve genişlemiş interstisyum ile beraber küçük bölgesel alveolar ödem.
Grade 2:	Genişlemiş interstisyum ile beraber küçük bölgesel hemoraji, seyrek hyalin membranlar, endotelde çivi başı şeklindeki değişiklikler.
Grade 3:	Hemoraji ve endotel vakuolleşmesinin eşlik ettiği alveolar septada yaygın hyalin membran örtüsü ve fibrin mikrotrombüsü.
Grade 4:	Diffüz alveolar hemoraji, hyalin membranlar ve parankimal ve vasküler nekroz.

solüsyonda prezervasyon yapıldı. Bu işlemi takiben tespit edilip ışık mikroskobu ile incelendi. Hava boşluklarında seyrek görülen eritrositlere rastlandı ve Grade 1 olarak değerlendirildi (Resim 2).

### Prezervasyon reperfüzyon hasarı seviyesinin elektron mikroskobu değerlendirmesi:

Prezervasyon reperfüzyon hasarı seviyesini tespit etmek için, transplante akciğer dokusu-

**Resim 1.** E-C solüsyonu ile prezervasyonu takiben incelenen kesitlerde; Hafif interstisyel ödem alveolar boşluklarda seyrek görülen eritrositler ve hemosiderin yüklü eritrositler görülmektedir (Grade1). (HE x 100)



nun elektron mikroskopik incelenmesinde şu bulgular tespit edilmiştir.

1. preparat: Akciğer dokusu çıkarıldıktan sonra, E-C solüsyonu ile 4 saat süreli prezervasyonu takiben tespit edilen doku örneği elektron mikroskopunda değerlendirildi. Prezervasyon yapılmış akciğerdeki alveolar mitokondriumda hafif hidropik dejenerasyon ve şişme izlenmektedir. Hidropik dejenerasyon ve şişme erken iskemi belirtisi olup reversibldir (Resim 3).

2. preparat: Akciğer dokusu çıkarıldıktan sonra, LPD40 + Pentoxyfillin solüsyonu ile 24 saat süreli prezervasyonu takiben tespit edilen doku örneği elektron mikroskopunda değerlendirildi. Prezervasyon yapılmış akciğerde iyi korunmuş parankim ve alveolar yapı izlenmektedir (Resim 4).

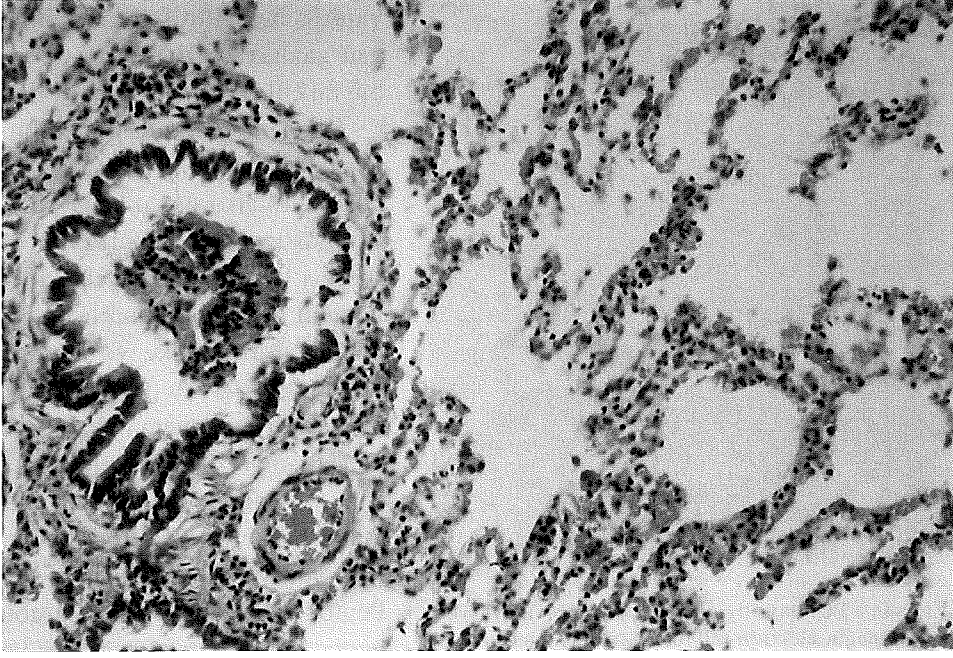
## SONUÇ

Klinik akciğer transplantasyonunda ilk girişimler, akciğer saklanması uygun yön-

temler olmaması nedeniyle başarısızlıkla sonuçlanmıştır (3,5). Hardesty ve Griffith 1987 yılında greft prezervasyonu için otoperfüzyon yöntemini kullanarak kalp-akciğer transplantasyonunu gerçekleştirmişlerdir. Bu yöntemle 20 saat süreli akciğer prezervasyonu sağlandığı bildirilmektedir. Ancak otoperfüzyonun lökosit sekestrasyonuna yol açtığı ve bunun sonucunda akciğer hasarı ve greft yetmezliği tablosu olduğu saptandıktan sonra bu metod terk edilmiştir (4).

Başlangıçta akciğer dokusu çıkarıldıktan sonra, herhangi bir saklama girişiminde bulunmaksızın hemen transplantasyon yapıldı. Keenan ve arkadaşları E-C solüsyonu + Prostoglandin E1 (PGE1) ile pulmoner arter flush işlemi yaparak köpeklerde 6 saat süreli bir saklama elde etmişlerdir. Aynı çalışmada PGE1'in pulmoner yatağı dilate etmek için kullanıldığı bildirilmektedir (6). Bizim yaptığımız çalışmada ise, pulmoner mikrosirkülasyonu düzenlemek ve vazodilatasyon sağ-

**Resim 2.** LPD40 + Pentoxyfillin solüsyonu ile prezervasyonu takiben incelenen kesitlerde alveolar boşluklarda seyrek görülen eritrositler izlenmektedir (Grade1). (HE x 100)



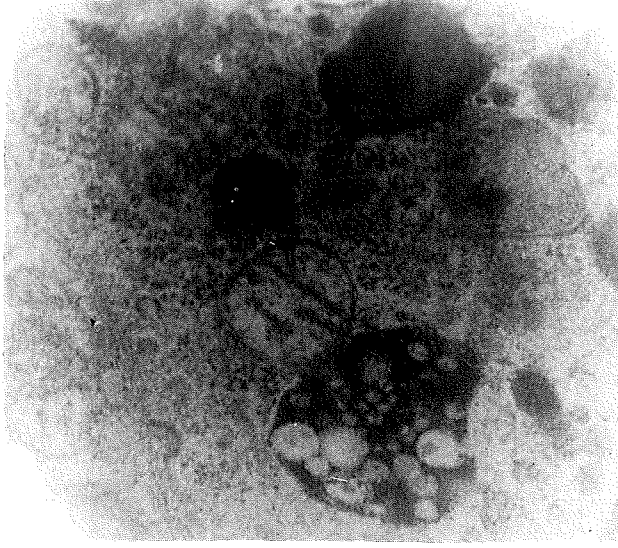
lamak için 500 ml LPD 40 solüsyonuna, 100 mg pentoxyfillin ilave edilmiştir.

Transplantasyon yapılmış akciğerde hasarın ortaya çıkmasında oksijen türevi serbest radikaller belirgin rol oynamaktadır. Oksijen türevi serbest radikaller iki mekanizma ile oluşurlar. Birincisi, reperfüzyon sırasında moleküler oksijenin olaya karışması serbest radikal üretimindeki artışta patlamaya yol açar<sup>(5,11)</sup>. İkincisi, reperfüzyondan sonra aktif hale geçen nötrofiller ilave pulmoner hasar oluşturan süperoksiti oluştururlar<sup>(10)</sup>. Ortama süperoksit bağlayıcı ilave edildiği zaman, özellikle akciğer transplantasyonunda geliştirilmiş akciğer saklanması yapılabileceği bildirilmiştir<sup>(6)</sup>. Serbest oksijen radikalleri ile reaksiyona giren moleküllere scavenger denilmektedir. Böyle bir molekülün klinik anlamı, hasara sebep olmaksızın serbest oksijen radikalleri ile reaksiyona girmesidir. Keshavjee ve arkadaşları, önceki bilgilerin aksine süperoksit radikallerinin bağlanmasında Dekstran 40 solüsyonunun etkisinin

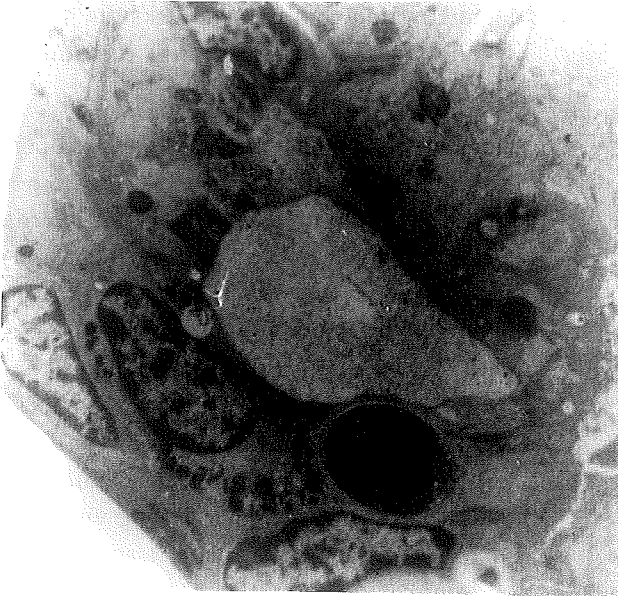olmadığını ifade etmişler ve Dekstran 40 solüsyonunun scavenger özelliği olmadığını belirtmişlerdir<sup>(8)</sup>.

Akciğer transplantasyonundan sonra, reperfüzyon sonrası azalmış mikrosirkülasyon potansiyel problemdir. Bazı ciddi durumlarda no-reflow fenomeni oluşabilir. Sadece büyük damarlarda akım vardır, mikrosirkülasyonda ise hiç akım bulunmaz. Burada mikrosirkülasyonun eritrositler tarafından tıkanıldığı ortaya konulmuştur. Hipotermik, enerjisi baskılanmış eritrositler kümeleşir ve membranları sertleşir. Bunun sonucunda mikrosirkülasyonda kümeleşme ve viskozite artışı görülür. Çalışmamızda, transplantasyon sonrası mikrosirkülasyonun düzenlenmesi için LPD40 + Pentoxyfillin solüsyonu kullanılmıştır. LPD40 + Pentoxyfillin eritrositlerin yüzeylerini artırarak kümeleşmeye başlayan eritrositlerin dağılmasını sağlar. İlave olarak eritrositlerin fleksibilitesini artırır ve eritrositlerin damar lümeninin santrallerinden seyretmesini sağlar. Böylece eritrosit-

**Resim 3.** E-C solüsyonu ile prezervasyonu takiben alınan örneğin elektron mikroskobu incelenmesinde, alveolar mitokondride hafif derecede hidropik dejenerasyon izlenmektedir. Bu erken iskemik belirtisi olup reversibildir. (UA, kurşun sitrat x 12500)



**Resim 4.** LPD40 + Pentoxyfillin solüsyonu ile prezervasyonu takiben alınan örneğin elektron mikroskobu incelenmesinde iyi korunmuş parankim ve alveolar yapı izlenmektedir. (UA, kurşun sitrat x 12500)



ler kapiller yatağa kolaylıkla girerler ve mikrosirkülasyon sağlanır. Bunun dışında Pentoxyfillin'in pulmoner yatakta yaptığı vazodilatasyon da mikrosirkülasyonun düzenlenmesine katkı sağlar.

ları çalışmada Wisconsin Üniversitesi solüsyonunun E-C solüsyonuna oranla (en az altı saat süreli) daha iyi saklama yaptığı belirtilmiş ve her iki gurubun kan gazları analizleri arasında belirgin bir farklılık saptanmadığı bildirilmiştir (1). Keenan ve arkadaşları yaptıkları çalışmada E-C solüsyonu ile otoperfüzyon cihazı kullanarak saklama yöntemlerini karşılaştırmışlar. Operasyon öncesi ve sonrası kan gazları örneklerinde her iki yöntem arasında anlamlı bir fark bulunmamışlardır. Locke ve arkadaşları ise flush perfüzyonu ile kardiopulmoner by-pass uygulamasını karşılaştırmışlar ve çalışmanın sonucunda kan gazları analizi yönünden anlamlı bir fark bulunmamışlardır (12). Bizim çalışmamızda da E-C solüsyonu gurubu ile LPD 40 + Pentoxyfillin solüsyonu gurubu deneklerden transplantasyon öncesi ve sonrası alınan kan gazları sonuçları arasında anlamlı bir fark saptanmamıştır.

Keshavjee ve arkadaşları, düşük potasyumlu dekstran solüsyonunun mükemmel bir şekilde 12 saatlik akciğer prezervasyonu sağlandığını belirtmişlerdir (9). 1998 yılında Tagikami ve arkadaşları akciğer prezervasyonu için LPD kullanıldığını ve 18 saat süreli saklama yapıldığını bildirmişlerdir (14). Bu süre bizim çalışmamızda bulduğumuz süreye yakındır ve bulgularımızı desteklemektedir.

DeneySEL çalışmamızda LPD40 + Pentoxyfillin solüsyonunun akciğer prezervasyonundaki etkinliği, özellikle daha önceki araştırmalarda yoğun olarak kullanılan E-C solüsyonu ile karşılaştırılarak çalışılmış ve reperfüzyonun erken etkileri incelenmiştir. Yapılan ışık mikroskobu incelenmesinde Euro-Collins (E-C) solüsyonu ile flush ve saklama işlemi yapılan birinci gruptaki deneklerde hafif derecede interstisyel ödem, alveolar boşluklarda seyrek eritro-



sitler ve hemosiderin ile yüklü histiositler (Grade 1) gözlemlendi. Aynı deneklerin elektron mikroskobu ile yapılan değerlendirilmesinde ise, reversibl erken iskemi belirtileri (alveolar mitokondriumda hafif hidropik dejenerasyon ve şişme) saptanmıştır. LPD40 + Pentoxfillin solüsyonu ile flush ve saklama işlemi yapılan ikinci guruptaki deneklerde ise alveolar boşluklarda seyrek eritrositler (Grade 1) gözlemlendi. Aynı deneklerin elektron mikroskobu ile yapılan değerlendirilmesinde ise, prezervasyon yapılan akciğerin iyi korunmuş bir parankim ve alveolar yapıya sahip olduğu saptandı. Bu bulgulara göre E-C solüsyonu ile 4 saat süreli saklama sonucunda reversible iskemi bulguları görülürken, LPD40 + Pentoxfillin solüsyonu ile 24 saat süreli saklamaya rağmen iskemi bulgularına rastlanmamıştır. LPD40 + Pentoxfillin solüsyonu, saklama solüsyonu olarak kullanılabilme özelliğini pulmoner mikrosirkülasyonun düzenlemesine borçlu olup; bunu eritrositlerin kümeleşmesini engelleyerek, eritrositlerin fleksibilitesini artırarak, eritrositlerin damar lümeninin santralinden seyretmesini sağlayarak ve pulmoner vazodilatasyon yaparak başarmaktadır.

Sonuç olarak bu çalışma ile LPD40 solüsyonunun donör akciğerinde uzun ve etkili bir prezervasyon sağladığı, donör akciğerini iskemi reperfüzyon hasarından önemli ölçüde koruduğu histopatolojik olarak gösterilmiştir.

## KAYNAKLAR

1. Aeba R, Keenan RJ, Hardesty LR, Yousem SA, Hamamoto I, Griffith BP: University of Wisconsin solution for pulmonary preservation in rat transplant model. *Ann Thorac Surg* 53:240 (1992).
2. Date H, Trulock EP, Arcidi JM, Sundaresan S, Cooper JD, Patterson GA. Improved airway healing after lung transplantation. An analysis of 348 bronchial anastomoses. *J Thorac Cardiovasc Surg* 110: 1424 (1995).
3. Egan TM, Kaiser LR, Cooper JD: Lung transplantation. *Curr Probl Surg* 26:673 (1989).
4. Genco CM, Connolly RJ, Peterson MB, Bernstein EA, Ramberg K, Zhang X, Cleveland RJ, Diehl JT: Granulocyte sequestration and early failure in the autoperfused heart-lung preparation. *Ann Thorac Surg* 53:217 (1992).
5. Kaiser LR, Pasque MK, Trulock EP, Low DE, Dresler CM, Cooper JD: Bilateral sequential lung transplantation: the procedure of choice for double-lung replacement. *Ann Thorac Surg* 52:438 (1991).
6. Keenan RJ, Griffith BP, Kormos RL, Armitage JM, Hardesty RL: Increased perioperative lung preservation injury with lung procurement by Euro-Collins solution flush. *J Heart Lung Transplant* 10:650 (1991).
7. Keenan RJ, Duncan AJ, Yousem SA, Zenati M, Schaper M, Dowling RD, Alarie Y, Burckart GJ, Griffith BP: Improved immunosuppression with aerosolized cyclosporine in experimental pulmonary transplantation. *Transplantation* 53:20 (1992).
8. Keshavjee SH, McRitchie DI, Wittorini T, Rotstein OD, Slutsky AS, Patterson GA: Improved lung preservation with dextran 40 is not mediated by a superoxide radical scavenging mechanism. *J Thorac Cardiovasc Surg* 103:326 (1992).
9. Keshavjee SH, Yamazaki F, Yokomise H, Cardoso PF, Mullen JB, Slutsky AS, Patterson GA. The role of dextran 40 and potassium in extended hypothermic lung preservation for transplantation. *J Thorac Cardiovasc Surg* 103:314 (1992).
10. Killinger WA Jr, Dorofi DB, Tinsley EA Jr, Keagy BA, Johnson G Jr: Flow cytometric analysis of organ preservation-induced endothelial cell membrane damage. *Ann Thorac Surg* 53:472 (1992).
11. Kontos GJ Jr, Hashimoto K, Mashburn JP, Schaff HV: Regulation of pulmonary resistance during cardiopulmonary preservation. *Transplantation* 53:294 (1992).
12. Locke TJ, Hooper TL, Flecknell PA, McGregor CG: Preservation of the lung: comparison of flush perfusion with cold modified blood and core cooling by cardiopulmonary bypass. *J Heart Lung Transplant* 10:1 (1991).
13. Montefusco CM, Veith FJ: Lung transplantation. *Surg Clin North Am* 66:503 (1986).
14. Takigami K, Sasaki S, Shiiya N, Kawasaki M, Takeuchi E, Yasuda K: Evaluation of 18-hour lung preservation with oxygenated blood for optimal oxygen delivery. *Ann Thorac Surg* 66:362 (1998).