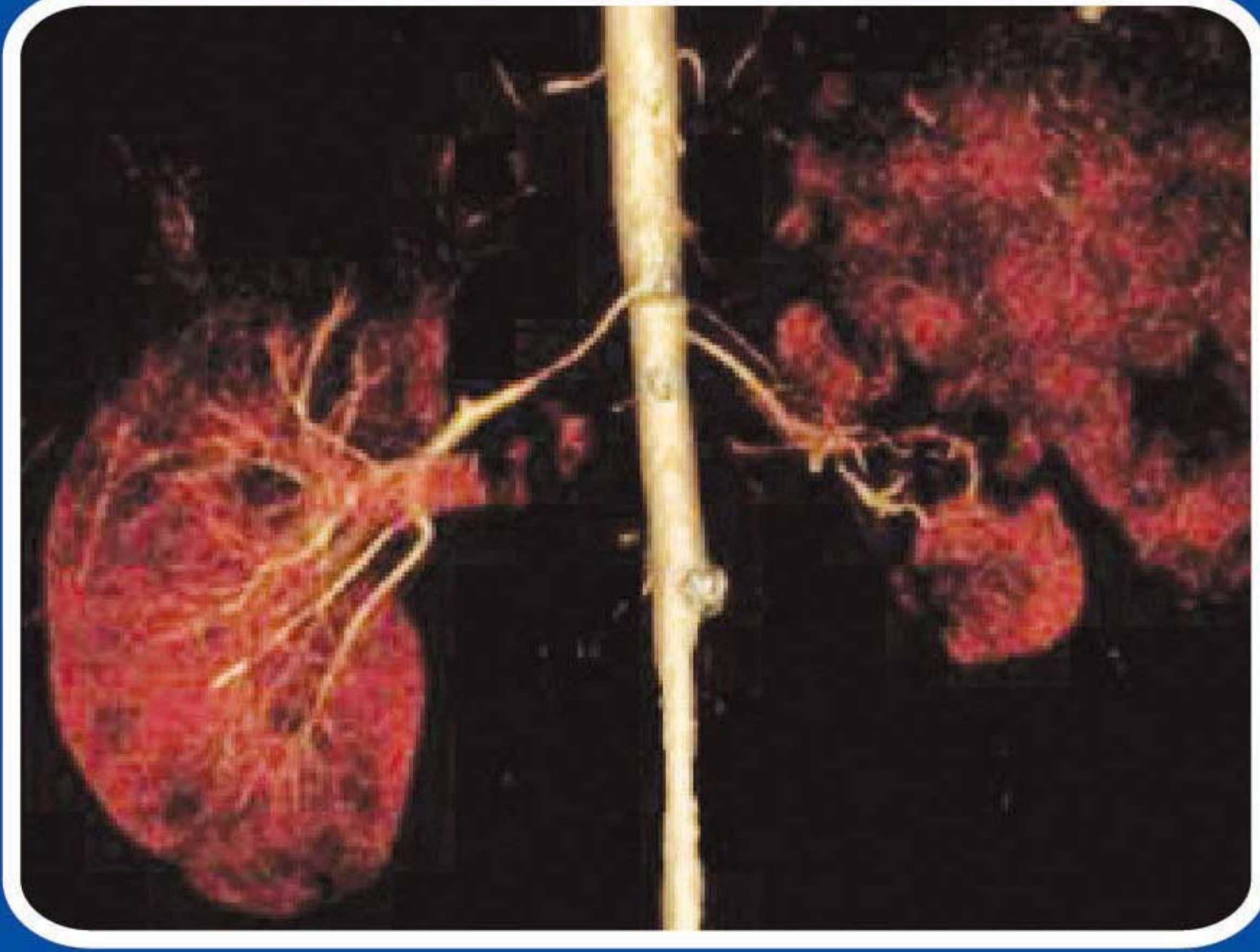


### Araştırma Makaleleri

**PAS pozitif dermatofitozlarda klinik ve histopatolojik bulguların analizi**  
*Neşe Çallı Demirkan ve ark.*



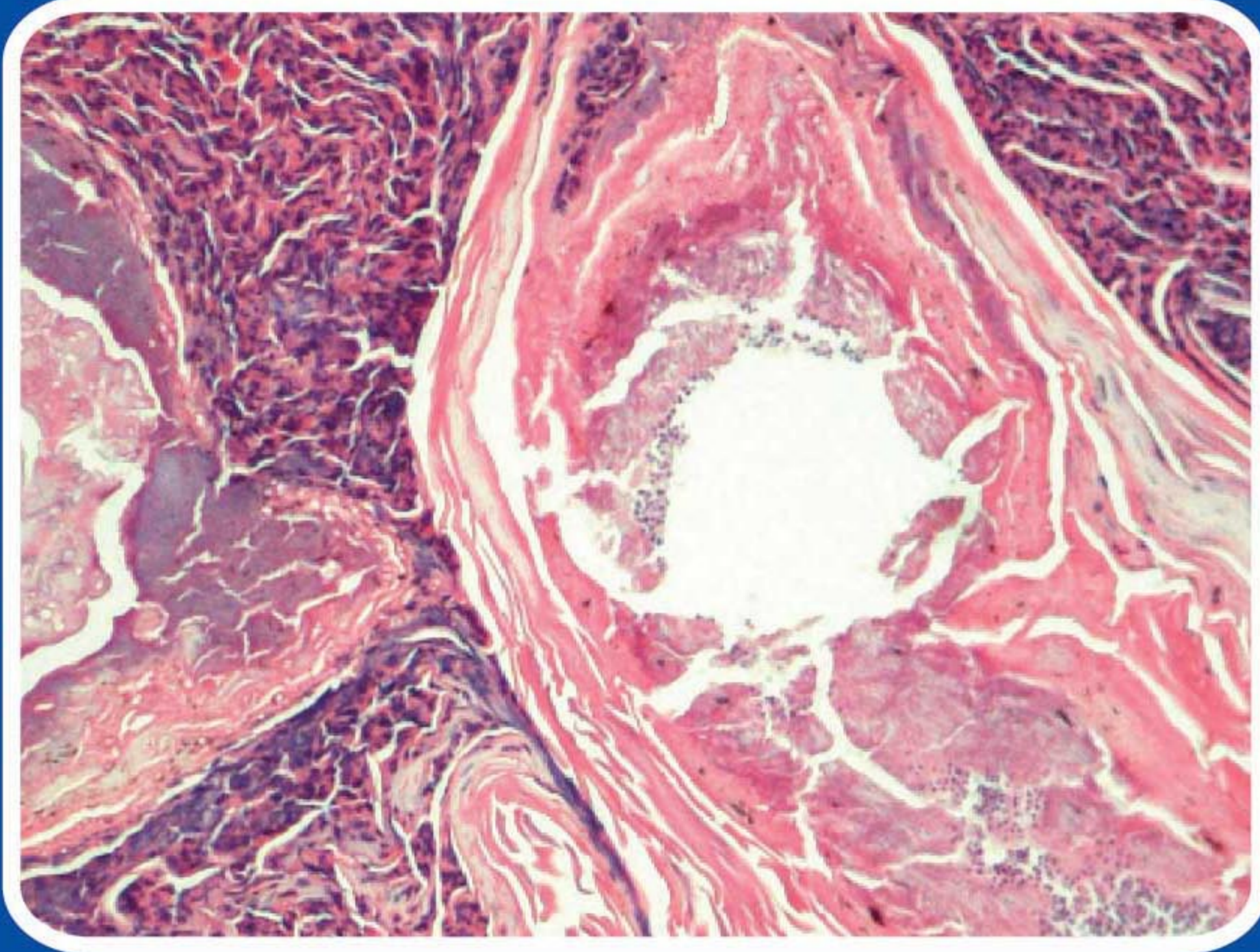
**Tik bozukluğu olan çocuk ve ergenlerde sosyodemografik özellikler ve eşlik eden durumlar**  
*Veli Kurt ve ark.*

**The effect of ultrasonography guided intra-articular corticosteroid injections in advanced knee osteoarthritis**  
*Figen Koçyiğit et al.*

**Adölesan doğumlara yaklaşımda beş yıllık sonuçlarımız**  
*Fatma Eskicioğlu*

**The Effects of Stretching Training on Erythrocyte Rheological Properties and Anaerobic Performance in Healthy Young Males**  
*Emine Kılıç Toprak et al.*

**İntestinal obstrüksiyona yol açan trokar yeri hernileri**  
*Mustafa Taner Bostancı ve ark.*



**İkinci trimester uterin arter Doppler bulguları ve homosistein değerlerinin kötü gebelik sonuçları öngörüsündeki yeri**  
*Zeynep Kayaoğlu ve ark.*

**Primer hiperparatiroidi tanısı ile opere edilen olguların analizi**  
*Fatih Kaya ve ark.*

### Olgu Sunumu

**Paratestiküler pleomorfik liposarkom**  
*Cumhur İbrahim Başsorgun ve ark.*

**Oral kobalamin ve folik asit ile tedavi edilen pansitopenik olgu**  
*Tuğçe Bozkurt ve ark.*

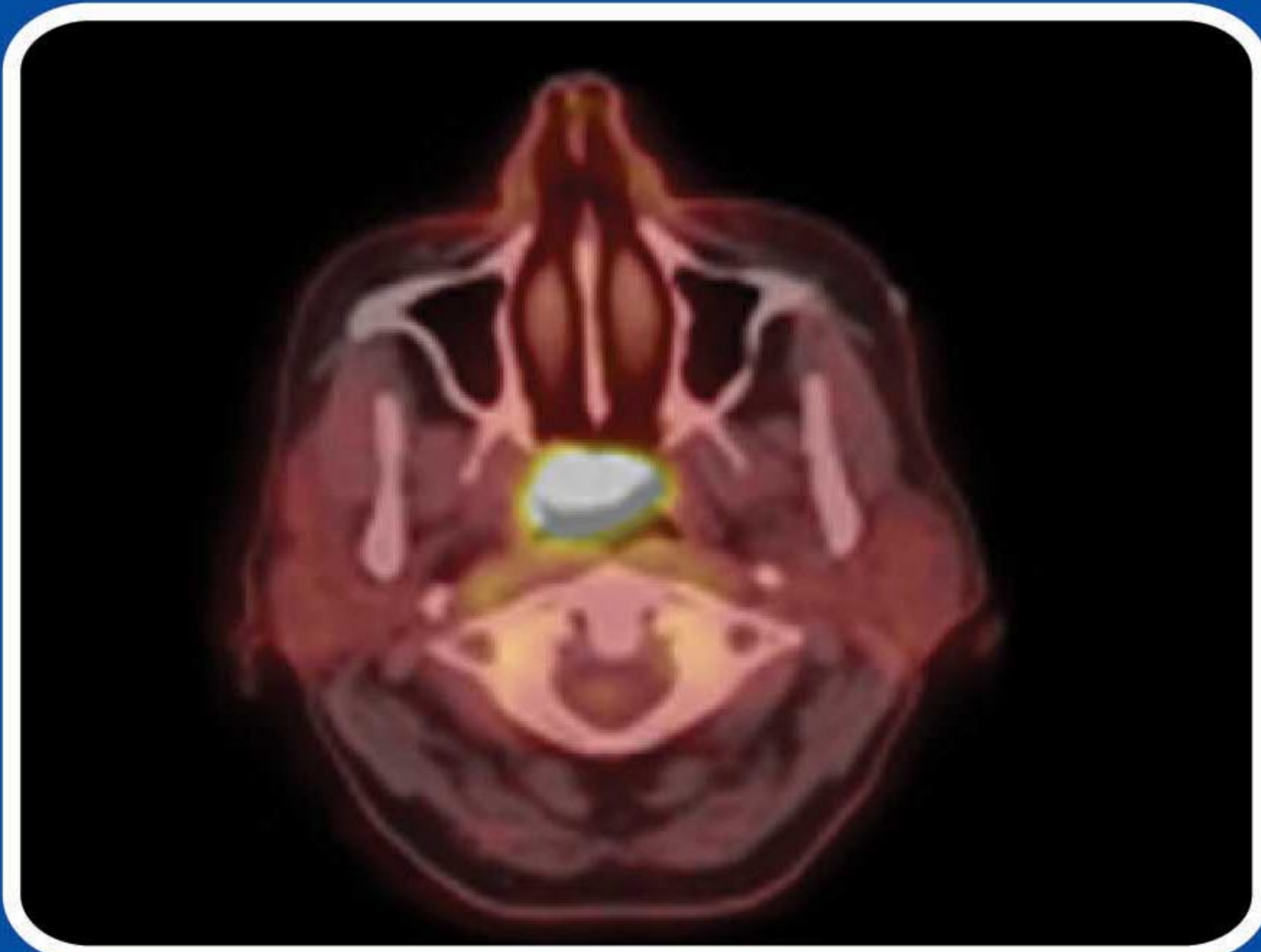
**Primer epiploik apandisit**  
*İsmail Zihni ve ark.*

**Coexistence of autoimmune hepatitis with extramedullary plasmacytoma**  
*Adil Coşkun et al.*

**Mesaneinin osteosarkom komponenti baskın sarkomatoid karsinomu**  
*Burcu Kemal Okatan ve ark.*

**Vulvada derin yerleşimli lipom**  
*Gonca Batmaz ve ark.*

**A ruptured 17 week right cornual gestation after failed termination of pregnancy**  
*Sümevra Nergiz Avcioğlu et al.*



**Neurofibromatosis type 1 (NF1): as a cause of hypertension**  
*Seçil Conkar et al.*

ISSN 1309-9833  
e-ISSN 1308-0865



# Pamukkale Tıp Dergisi

Pamukkale Medical Journal

Cilt/Vol: 8

Sayı/No: 3

Eylül/September 2015

## Sahibi

Pamukkale Üniversitesi Tıp Fakültesi adına Rektör  
Prof. Dr. Hüseyin Bağcı

## Editör

Doç. Dr. Selçuk Yüksel

## Bölüm Editörleri

Prof. Dr. Çağrı Ergin  
Prof. Dr. Vural Küçükataş  
Prof. Dr. Harun Evrengül  
Prof. Dr. Metin Akbulut  
Doç. Dr. Ahmet Ergin  
Doç. Dr. Aysun Karabulut  
Doç. Dr. Güzin Fidan Yaylalı  
Doç. Dr. M. Levent Taşlı  
Doç. Dr. Ali Koçyiğit  
Doç. Dr. Ali Ersin Zümrütbaş  
Doç. Dr. Mevci Özdemir  
Doç. Dr. Eylem Değirmenci  
Doç. Dr. Çağdaş Erdoğan  
Dr. Erhan Erdeğer  
Dr. Akmal Yakupov  
Dr. Acla Doğan

## Yayın Koordinatörü

Prof. Dr. Çağrı Ergin

## İngilizce Danışmanı

Okutman Şeyma Aktaş  
Dr. Yasmin Jean Sheila Karaca

## Sekreter

Uzm. Sevinç Baki  
Bil.İşl. Kutsel Onaç

## Grafik Tasarım/Dizgi

Grafiker Gülderen Çavuş

Pamukkale Tıp Dergisi, TÜBİTAK/ULAKBİM Türk Tıp Dizini, Türk Medline ve Türkiye Atıf Dizini tarafından indekslenmektedir.

**Dergi Adı:** Pamukkale Tıp Dergisi  
**Web Adresi:** <http://www.pamukkaletipdergisi.com>  
**Dergi Statüsü:** Hakemli Süreli Yayın  
**Yayınlanma Süresi:** Yılda 3 Sayı  
**ISSN:** 1309-9833 **e-ISSN:** 1308-0865

**Adres:** Pamukkale Tıp Dergisi, Pamukkale Üniversitesi Tıp Fakültesi Dekanlığı, Yeni Eğitim Blokları Kat:2 Kınıklı Kampüsü, 20070 Kınıklı, Denizli.

**E-posta:** [tipdergisi@pau.edu.tr](mailto:tipdergisi@pau.edu.tr)  
**Tel:** +902582961602  
**Fax:** +902582961765

## İÇİNDEKİLER - CONTENTS

**PAS pozitif dermatofitozlarda klinik ve histopatolojik bulguların analizi** 171-177

*Analysis of clinical and histopathological findings of PAS positive dermatophytose cases*

Neşe Çallı Demirkan, Billur Cosan Sarbay, Sinem Korkmaz, Şeniz Ergin, Çağrı Ergin, Berna Şanlı

**Tik bozukluğu olan çocuk ve ergenlerde sosyodemografik özellikler ve eşlik eden durumlar** 179-191

*Sociodemographic properties and accompanying disorders of children and adolescents with tic disorder*

Veli Kurt, Mutlu Karakuş, Serkan Karadeniz, Sema Kandil

**The effect of ultrasonography guided intra-articular corticosteroid injections in advanced knee osteoarthritis** 193-198

*İleri evre diz osteoartritinde ultrasonografi eşliğinde intraartiküler uygulanan kortikosteroidlerin etkisi*

Figen Koçyiğit, Ersin Kuyucu, Ali Koçyiğit

**Adölesan doğumlara yaklaşımda beş yıllık sonuçlarımız** 199-203

*Our five-year results in approach to adolescent deliveries*

Fatma Eskicioğlu

**The effects of stretching training on erythrocyte rheological properties and anaerobic performance in healthy young males** 205-212

*Genç sağlıklı erkeklerde esneklik antrenmanının eritrosit reolojik özelliklerine ve anaerobik performansa etkileri*

Emine Kılıç - Toprak, Fatma Ünver - Koçak, Gülten Erken, Melek Bor - Küçükataçay

**İntestinal obstrüksiyona yol açan trokar yeri hernileri** 213-218

*Trocar site hernias causing intestinal obstruction*

Mustafa Taner Bostancı, Mehmet Ali Çaparlar, Erol Aksoy, Tahsin Dalgıç, Murat Ulaş, Erdal Birol Bostancı, Musa Akoğlu

**İkinci trimester uterin arter Doppler bulguları ve homosistein değerlerinin kötü gebelik sonuçları öngörüsündeki yeri** 219-224

*The role of second trimester uterine artery dopler findings and homocystein levels in prediction of adverse pregnancy outcome*

Zeynep Kayaoğlu, Seda Ateş, Abdullah Şumnu, Ayşegül Özel, Gonca Batmaz, Banu Dane

**Primer hiperparatiroidi tanısı ile opere edilen olguların analizi** 225-229

*The analysis case operated with diagnosis of primary hyperparathyroidism*

Fatih Kaya, Murat Özban, Onur Birsen, Burhan Kabay, Akın Özden

## Olgu Sunumu - Case Report

- |   |         |
|---|---------|
| <b>Paratestiküler pleomorfik liposarkom</b>   | 231-233 |
| <i>Paratesticular Pleomorphic Liposarcoma</i>   |         |
| Cumhur İbrahim Başsorgun, Betül Ünal, İrem Hicran Özbudak, Ceren Uzun, Selçuk Yücel, Mehmet Akif Çiftcioglu       |         |
| <b>Oral kobalamin ve folik asit ile tedavi edilen pansitopenik olgu</b>   | 235-237 |
| <i>A case with pancytopenia treated with oral cobalamin and folic acid</i>  |         |
| Tuğçe Bozkurt, Yasemin Işık Balcı, Havva Evrengül, Melike Kurtuluş Çokboz, Taner Atılğan, Ahmet Ergin, Aziz Polat |         |
| <b>Primer epiploik apandisit</b>  | 239-241 |
| <i>Primary epiploic appendicitis</i>  |         |
| İsmail Zihni, Kazım Çağlar Özçelik, Hüseyin Pülüt, Oktay Karaköse   |         |
| <b>Coexistence of autoimmune hepatitis with extramedullary plasmacytoma</b>                                       | 243-246 |
| <i>Ekstramedullar plazmasitom ile otoimmün hepatit birlikteliği</i>   |         |
| Adil Coşkun, Serkan Borazan, Özden Yükselen, İrfan Yavaşoğlu, Mehmet Hadi Yaşa, Ali Önder Karaoğlu                |         |
| <b>Mesane osteosarkom komponenti baskın sarkomatoid karsinomu</b>   | 247-250 |
| <i>Bladders osteosarcoma component dominant sarcomatoid carcinoma</i>   |         |
| Burcu Kemal Okatan, Beyhan Mollamehmetoğlu, Ali Ertan Okatan  |         |
| <b>Vulvada derin yerleşimli lipom</b>   | 251-253 |
| <i>Deep-localized lipoma in the vulva</i>   |         |
| Gonca Batmaz, Pınar Özcan, Serdar Aydın, Rabia Zehra Bakar, Ramazan Dansuk  |         |
| <b>A ruptured 17 week right cornual gestation after failed termination of pregnancy</b>                           | 255-258 |
| <i>Başarısız gebelik tahliyesi sonrası 17. gebelik haftasında rüptüre olan sağ kornual ektopik gebelik</i>        |         |
| Sümevra Nergiz Avcioğlu, Sündüz Özlem Altınkaya, Emre Zafer, Selda Demircan Sezer, Hasan Yüksel                   |         |
| <b>Neurofibromatosis type 1 (NF1): as a cause of hypertension</b>   | 259-262 |
| <i>Hipertansiyon sebebi olarak Nörofibromatozis Tip 1 (NF1)</i>   |         |
| Seçil Conkar, Ebru Yılmaz, Kadriye Özdemir, İpek Kaplan Bulut, Halil Bozkaya, Sevgi Mir                           |         |