



Hyaluronik Asitin Endometrium Dokusunda $\alpha V\beta 3$ İntegrin ve Metalloproteinaz Ekspresyonuna Etkisi

Hatice Oruç Demirbağ¹, Nazlı Çil², Gülçin Abban Mete², Semih Tan²

1 Mersin Üniversitesi Tıp Fakültesi, Histoloji ve Embriyoloji Anabilim Dalı, Mersin, Türkiye

2 Pamukkale Üniversitesi Tıp Fakültesi, Histoloji ve Embriyoloji Anabilim Dalı, Denizli, Türkiye

Geliş: 28.10.2020; Revizyon: 12.02.2021; Kabul Tarihi: 15.02.2021

Öz

Amaç: Amacımız hyaluronik asitin menstrüel siklus boyunca $\alpha V\beta 3$ integrin ekspresyonuna ve matriks metalloproteinaz-2 ekspresyonuna etkisini araştırmaktır.

Yöntemler: Çalışmamızda 48 adet dişi sıçan kullanıldı. Sıçanlar iki gruba ayrılarak her gruptan 6 sıçana çift taraflı ovariektomi yapıldı. Deney grubu sıçanlara 12mg/kg (0,6 ml) hyaluronik asit verildi. 24 saat sonra ovariektomi yapılmayan sıçanların menstrüel döngüleri servikal dislokasyon yapılmadan önce vajinal smear yöntemiyle belirlendi. Östrus (n=6), diöstrus (n=6) ve proöstrus (n=6) dönemlerindeki sıçanların ve ovariektomi yapılan sıçanların (n=6) uterusları alındı. Kontrol grubunda da sıçanların menstrüel döngüleri vajinal smear yöntemiyle belirlendi. Östrus (n=6), diöstrus (n=6) ve proöstrus (n=6) dönemlerindeki sıçanların uterusları ve ovariektomi yapılan sıçanların (n=6) uterusları servikal dislokasyon yapılarak alındı. Dokulara rutin doku takibi yapıldıktan sonra elde edilen parafin bloklardan kesitler alındı. αV , $\beta 3$ ve matriks metalloproteinaz-2 reaksiyonunun belirlenmesi için immunohistokimya yapıldı.

Bulgular: Çalışmamızın en önemli bulgusu östrus, diöstrus ve ovariektomi gruplarında izlendi. Bu gruplarda αV ve $\beta 3$ integrin hem lümen epitel hücrelerinde hem de bez epitel hücrelerinde zayıf/negatif boyanma göstermişti. Hyaluronik asit uygulanan deney grubunda ise her iki fazda da lümen ve bez epitel hücrelerinin pozitif reaksiyon göstermesi oldukça ilginçti. Boyanma östrus grubunda hem nükleer hem de sitoplazmik olurken diöstrus grubunda yalnızca sitoplazmikti. Ayrıca östrus fazında stromal hücre reaksiyonu deney ve kontrol grubunda aynı idi. Her iki grupta da stromal hücrelerde reaksiyon izlenmezken liflerde reaksiyon zayıftı.

Sonuç: Yapılan deneysel çalışmada hyaluronik asitin αV , $\beta 3$ integrin ve matriks metalloproteinaz-2 immünreaktivitesini arttırdığını gördük.

Anahtar kelimeler: Hyaluronik asit, matriks metalloproteinaz, $\alpha V\beta 3$ integrin

DOI: 10.5798/dicletip.887648

Correspondence / Yazışma Adresi: Nazlı Çil, Pamukkale Üniversitesi Tıp Fakültesi, Histoloji ve Embriyoloji Anabilim Dalı, Pamukkale, Denizli, Türkiye e-mail: ncil@pau.edu.tr

The Effect of Hyaluronic Acid on $\alpha V\beta 3$ Integrin and Matrix Metalloproteinase Expression in Endometrial Tissue

Abstract

Objectives: We aimed to investigate the effect of hyaluronic acid on $\alpha V\beta 3$ integrin expression and matrix metalloproteinase expression during the menstrual cycle.

Method: In this study we used 48 female rats. The rats were divided into two groups and from each group 6 rats had bilateral ovariectomized. 12mg/kg (0,6 ml) hyaluronic acid were given to experimental group of rats. 24 hours after injection menstrual cycles of rats which are not ovariectomized, detected by vaginal smears prior to cervical dislocation. Uterine horn resection was performed to estrus(n=6),diestrus(n=6),proestrus(n=6) rats and ovariectomy (n=6)rats. In control group, menstrual cycles of rats were detected by vaginal smears. Cervical dislocation and resection of uterus were applied to estrus(n=6), diestrus(n=6), proestrus(n=6) rats and ovariectomy(n=6) rats. Followed by conventional light microscopy method, the tissue sections were cut from paraffin blocks. Immunohistochemical procedures were performed in order to determine the reaction of $\alpha V\beta 3$ and matrix metalloproteinase-2.

Results: The important results of our study taken from the estrus, diestrus and ovariectomy groups. In these groups, αV and $\beta 3$ integrin showed weak/negative staining for both luminal epithelial cells and glandular epithelial cells. In the experimental group which hyaluronic acid given,in both phases of glandular and luminal epithelial cells showed positive staining interestingly. In estrus group staining is both nuclear and cytoplasmic but in diestrus group staining is only cytoplasmic. In both groups there were no reactions in stromal cells but weak reactions were seen in fibers.

Conclusion: In the experimental study, we found that hyaluronic acid increased the immunoreactivity of αV , $\beta 3$ integrin and matrix metalloproteinase-2.

Keywords: Hyaluronic Acid, matrix metalloproteinase, $\alpha V\beta 3$ integrin.

GİRİŞ

Menstrüel siklusta endometrium, steroid hormonlar tarafından yeniden şekillendirilir¹. İnsanlardaki menstrüel sıklusa benzer şekilde sıçanlarda da östrus siklusu görülür. İnsanlardan farklı olarak sıçanlardaki östrus siklusu kısadır (4-5 gün) ve proöstrus, östrus, metöstrus, diöstrus olmak üzere 4 evreden oluşmaktadır. Proöstrusta östradiol, luteinleştirici hormon (LH) ve folikül uyarıcı hormon (FSH) artar ve insanlardaki foliküler faza karşılık gelir. FSH'nin pik yaptığı, östrodiol seviyesinin azaldığı östrus evresinde ovulasyon gerçekleşir. Metöstrus ve diöstrus evresindeki yüksek progesteron seviyesi ile insan menstrüel siklusunun sekresyon fazına benzemektedir². Bu siklus boyunca salgılanan hormonların etkisiyle endometriumda hücre proliferasyonu, farklılaşması ve ekstraselüler matrikste değişiklikler meydana gelir¹.

Hyaluronik asit (HA) bağ dokusunda bulunan yüksek molekül ağırlıklı bir glukozaminoglikandır³. HA, ekstraselüler matriksin (ECM) stabilizasyonu, su homeostazi,CD44 gibi belirli hücre yüzeyi

reseptör proteinleri ile etkileşimleriyle hücreselel aktivitelerin düzenlenmesi gibi fizyolojik süreçlerde rol almaktadır⁴. HA çeşitli mekanizmalarla embriyo implantasyonunu destekler. İnsanlarda, oositten blastokist dönemine kadar olan gelişim süreci boyunca HA'nın reseptörü olan CD44 bulunmaktadır. CD44 reseptörü aracılığıyla embriyo çok fazla HA içeren reseptif endometriuma bağlanabilir¹. Embriyonun endometriuma implantasyonu için HA, endometrial stromanın yeniden düzenlenmesi, hücre proliferasyonu, endometrial stromanın hazırlanmasını, endometrial fibroblastların desidual hücrelere farklılaşması gibi süreçlerde rol aldığı bilinmektedir⁵. HA konsantrasyonu hızlı büyüyen ve yeniden yapılanan dokularda yüksektir⁴. HA, tümör invazyonu ve metastazı için önemli olan hücre proliferasyonunu ve motilitesini kolaylaştırır⁶. Ayrıca HA'nın tümör damarlanmasında etkili olduğu bilinmektedir⁷.

Matriks metalloproteinaz (MMP)'lar, ECM bileşenlerini parçalayan, hücre dışı çinko bağımlı endoproteinaz enzim grubudur. MMP'ler tümör invazyonu, infiltrasyonu gibi patolojik süreçlerde yer aldıkları gibi değişik dokuların rejenerasyonu,

yara iyileşmesi, inflamasyon, apoptoz, immün cevap gelişimi, ovulasyon, endometriyal siklus gibi fizyolojik durumlarda önemli rol oynarlar⁸. MMP'ler embriyo implantasyonuna ve trofoblast penetrasyonuna aracılık ederler. Bu fonksiyonlarında MMP'lerin üyesi olan jelatinazların (MMP-2 ve MMP-9) merkezi rol oynadıkları bilinmektedir⁹. MMP-2, endometriumda menstrüel siklus boyunca bulunur. Esas olarak geç sekreteruar ve menstrüel evrede ekspresyonu yüksektir ve progesteron konsantrasyonu ile negatif korelasyon gösterir¹⁰.

Hücre adezyon molekülü olan integrinler α ve β alt birimlerine sahip heterodimerik transmembran glikoproteinleridir. Integrinler, hücre-hücre ve hücre-ECM etkileşimlerine aracılık eder. Böylece sinyalleri ECM'den hücrelere aktararak hücre yapışmasını, çoğalmasını, farklılaşmasını ve göçünü modüle eder¹¹. α V β 3 integrini, "implantasyon penceresi" sırasında insan, fare ve sıçanlarda endometriyal lümen epitelinde bulunur ve endometrium reseptivitesinin önemli bir biyobelirleyicisi olarak kabul edilir. Bu yüzden α V β 3'ün anormal bir ekspresyon paterni infertilite, endometriozis, hidrosalpinks, luteal faz eksikliği ve polikistik over sendromu (PCOS) gibi durumlarla ilişkilidir. α V β 3 integrini implantasyon için önemli olduğu kadar kanser hücreleri içinde en önemli adezyon molekülüdür. Tümör büyümesi, invazyonu, metastazı ve anjiyogenezinde önemli rol oynar¹². Kanser hücreleriyle yapılan çalışmada HA'nın α V β 3 integrin sinyal yolağını aktive ederek MMP'leri uyardığı ve bu MMP'lerin ECM bileşenlerini yıkarak tümörün yayılmasına sebep olduğunu gösterilmiştir¹³.

Bu çalışma HA'nın α V β 3 integrin yolağını uyarıp MMP'leri aktive ederek hücre göçünü arttırması özelliği temel alınarak planlandı. Endometriumda hem α V β 3 integrini hem de MMP-2 ekspresyonu hormonlara bağlı şekilde değişmektedir. Bu yüzden bu çalışmada hem östrus siklusunun farklı evrelerinde hem de hormon etkisini ortadan kaldırmak için ovariektomi yapılan sıçanların endometrium dokularında HA'nın α V β 3 integrin ve MMP-2 ekspresyonu üzerine etkisini incelemek amaçlanmıştır.

YÖNTEMLER

Deney Hayvanları ve Deneysel Uygulama

Bu çalışmaya PAUHDEK-2012/001 no'lu Pamukkale Üniversitesi Hayvan Deneyleri Etik Kurulu kararıyla başlandı. Çalışmamızda 48 tane Wistar Albino dişi sıçan kullanıldı. Sıçanlar deney boyunca, sıcaklığı 20-24 °C, nem oranı %60-70 ve 12 saat aydınlık/karanlık ortamında barındırıldı. Ayrıca denekler %21 ham protein içeren pellet yemlerle ad libitum beslendi.

Sıçanlar kontrol (n=24) ve deney grubu (n=24) olarak iki ana gruba ayrıldı. Ayrıca bu ana gruplar proöstrus (n=6), diöstrus (n=6), östrus (n=6), ve ovariektomi (n=6) olmak üzere 4 alt gruba ayrıldı.

- Kontrol grubu deneklerin uterusuna derin anestezi altındayken laparoskopi yöntemi ile serum fizyolojik enjekte edildi. Ayrıca bu işlem sırasında deneklerin 6 tanesine ovaryumdan kaynaklanan steroid hormonlarının etkisini ortadan kaldırmak için çift taraflı ovariektomi yapıldı. Böylece kontrol grubuna ait ovariektomi alt grubu oluşturuldu.

- Deney grubundaki tüm deneklerin uterusuna laparoskopi yöntemi ile 0,6 ml (12mg/kg)¹⁴ HA (Sigma Lot:BCBG3516V) enjekte edildi ve deneklerin 6 tanesine çift taraflı ovariektomi yapılarak deney grubuna ait ovariektomi alt grubu oluşturuldu.

Enjeksiyondan 24 saat sonra hem kontrol grubu hem de deney grubundaki ovariektomi yapılmayan deneklerin menstrüel döngüleri vajinal smear yöntemiyle belirlendi. Her iki grupta da östrus, diöstrus ve proöstrus dönemindeki denekler ile ovariektomi yapılan deneklere intraperitoneal olarak 90mg/kg ketamin+10mg/kg ksilazin uygulandı. Denekler anestezi altındayken abdominal bölgeleri açılıp uterus dokuları alındı.

İmmünohistokimyasal Boyama

İmmünohistokimyasal incelemeler için uterus dokuları %10'luk tamponlanmış formaldehitte 48 saat fikse edildi ve ışık mikroskopik doku takibinin ardından parafine gömüldü. Parafin bloklardan mikrotom (Leica RM-2125, Wetzlar, Germany) ile 5 μ m kesitler alındı. Alınan kesitler fiziksel (65 °C etüvde 45 dakika) ve kimyasal (ksilende 40 dakika)

olarak deparafinize edildikten sonra azalan alkol serilerinden (%96, %90, %80) geçirilerek rehidrate edildi ve %1'lik sitrat tamponuyla (pH: 6.0, 98 °C, 20 dakika) antijen maskelenmesi ortadan kaldırıldı. Kesitlerdeki endojen peroksidaz aktivitesi, metanol ile hazırlanmış %3'lük hidrojen peroksitte (H₂O₂) 30 dakika bekletilerek bloke edildi. Nonspesifik antikor bağlanmasını önlemek için kesitler protein blok solüsyonunda (fare ve tavşan özel HRP Plus Detection IHC Kit, Abcam, katalog no: ab93697) 10 dakika bekletildi. Daha sonra kesitler MMP-2 (Boster, A00286-2, 1:100), αV (Boster, A01911,1:100), β3 (Santa Cruz Biotechnology, sc-6627,1:100) primer antikorlarıyla 4 °C'de bir gece inkübe edildi. Kesitler biyotinlenmiş sekonder antikorda (fare ve tavşan özel HRP Plus Detection IHC Kit, Abcam, katalog no: ab93697) 10 dakika, streptavidin-peroksidaz enzim solüsyonunda (fare ve tavşan özel HRP Plus Detection IHC Kit, Abcam, katalog no: ab93697) 10 dakika bekletildikten sonra kesitlere 3,3'-diaminobenzidin (DAB) (Abcam, katalog no:94665) damlatılarak antikor görülür hale getirildi. Kesitler hematoksilene daldırıp çıkartıldı ve böylece zıt boyama yapıldı. Kontrol ve deney gruplarındaki αV, β3, MMP-2 ekspresyonları H skoruyla değerlendirildi. Boyanan kesitlerde lümen epiteli, bez epiteli ile stromal hücrelerdeki boyanma yoğunluğu 0= boyanma yok, 1= hafif boyanma, 2= orta boyanma, 3= yoğun boyanma olacak şekilde semikantitatif olarak birbirinden habersiz çalışan iki gözlemci tarafından kör olarak skorlandı. Her boyanma yoğunluğu derecesindeki hücrelerin yüzdesi hesaplandı ve H skoru şu formülle hesaplanmıştır: $H \text{ SCORE} = \sum Pi(I+1)$. Pi=Boyanan hücrelerin yüzdesi, I: Boyanma yoğunluğu. Kesitler ışık mikroskobu (Olympus BX51) ile değerlendirilip dijital kamera (Olympus DP72) ile fotoğraflandı.

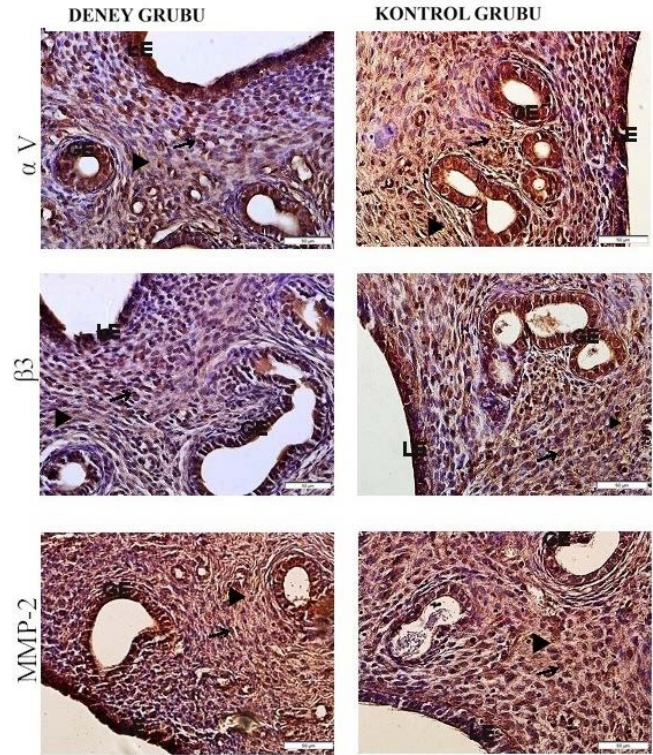
İstatistiksel Analiz

Elde edilen verilerin istatistiksel analizi için SSPS 20,0 paket programı kullanıldı. One-way ANOVA testi ile gruplar istatistiksel olarak karşılaştırıldı. Gruplar arasındaki ikili karşılaştırmalarda Mann-Whitney U testi kullanıldı. $p < 0,05$ olanlar anlamlı kabul edildi.

BULGULAR

Proöstrus dönemi kontrol ve HA uygulanan deney grubundan alınan endometrium dokularında αV, β3

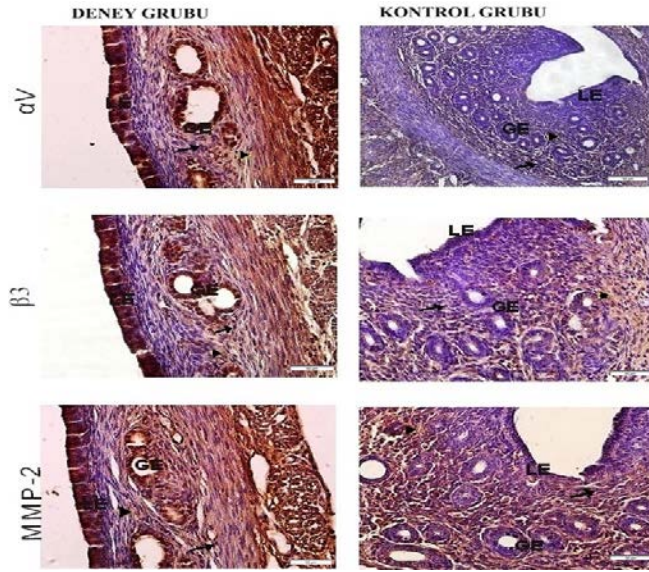
ve MMP-2 lümen ve bez epitelinde pozitif reaksiyon gösterdi. αV ve MMP-2 lümen ve bez epitelindeki boyanma yoğunluğu deney ve kontrol grubuyla kıyaslandığında iki grup arasında istatistiksel olarak anlamlı bir fark gözlenmedi ($p > 0,05$). Ancak stromal hücrelerde MMP-2'nin boyanma yoğunluğunun deney grubunda kontrol grubuna göre, αV subünitinin boyanma yoğunluğunun kontrol grubunda deney grubuna göre daha yüksek olduğu saptandı. Bu boyanma yoğunluğu farkları istatistiksel olarak anlamlı bulundu ($p < 0,05$). β3 subünitinin boyanma yoğunluğu stromal hücrelerde kontrol ve deney grubunda benzerlik gösterirken ($p > 0,05$), lümen ve bez epitelinde kontrol grubunda deney grubuna göre istatistiksel olarak daha fazlaydı ($p < 0,05$) (Resim 1).



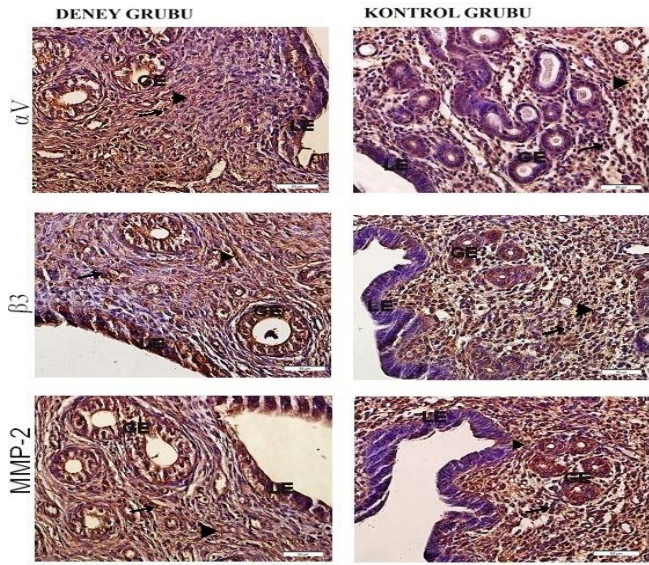
Resim 1: Kontrol ve deney gruplarında αV, β3 integrin alt biriminin ve MMP-2'nin proöstrus dönemi endometrium dokusundaki yerleşimi ve dağılımında lümen epiteli; (LE), bez epiteli; (GE), stromal hücre; (ok), stromal lif; (okbaşı) yapıları görülmektedir (İmmüno-peroksidaz, X400).

Östrus dönemi kontrol grubunda αV, β3 ve MMP-2 ekspresyonu lümen ve bez epitelinde negatif boyanma izlendi. Deney grubunda αV, β3 ve MMP-2 ekspresyonu lümen ve bez epitelinde kontrol

grubunun aksine pozitif. Her üç antikor içinde lümen ve bez epitelinde boyanma yoğunlukları karşılaştırıldığında deney grubundaki boyanma yoğunluğu istatistiksel olarak daha fazla bulundu ($p<0,05$). Hem kontrol hem de deney grubunda her 3 antikor için de stromal hücrelerde boyanma gözlenmedi, bundan dolayı da istatistiksel bir fark bulunmadı ($p>0,05$) (Resim 2).



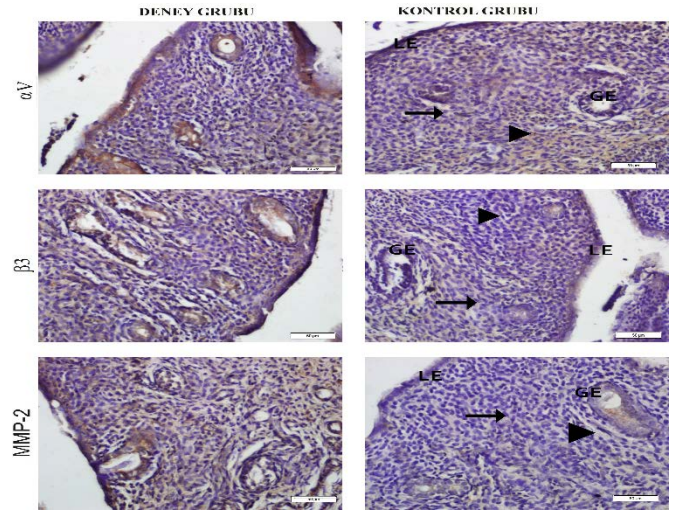
Resim 2: Kontrol ve deney gruplarında αV , $\beta 3$ integrin alt biriminin ve MMP-2'nin östrus dönemi endometrium dokusundaki yerleşimi ve dağılımında lümen epitel; (LE), bez epitel; (GE), stromal hücre; (ok), stromal lif; (okbaşı) yapıları görülmektedir (İmmünoperoksidaz, X400)



Resim 3: Kontrol ve deney gruplarında αV , $\beta 3$ integrin alt biriminin ve MMP-2'nin diöstrus dönemi endometrium dokusundaki yerleşimi ve dağılımında lümen epitel; (LE), bez epitel; (GE), stromal hücre; (ok), stromal lif; (okbaşı) yapıları görülmektedir (İmmünoperoksidaz, X400).

Diöstrus dönemi kontrol grubunda lümen ve bez epitel hücreleri αV antikorunu ile zayıf boyandı. $\beta 3$ ve MMP-2 ekspresyonu ise lümen ve bez epitelinde orta derecede izlendi. Deney grubunda lümen ve bez epitel her üç antikor içinde pozitif. İki grup istatistiksel olarak kıyaslandığında her 3 antikor içinde lümen ve bez epitelindeki boyanma yoğunluğunun kontrol grubundan daha fazla olduğu saptandı ($p<0,05$). Stromal hücrelerde αV , $\beta 3$ ve MMP-2 ekspresyonu hem kontrol hem de deney grubunda gözlenmedi ve her 3 antikor içinde boyanma yoğunluğu deney ve kontrol grupları arasında farklılık göstermedi ($p>0,05$) (Resim 3).

Ovariectomi yapılan kontrol grubunda αV , $\beta 3$ ve MMP-2 lümen ve bez epitelinde negatif ve zayıf sitoplazmik boyanma gösterirken deney grubunda orta derece sitoplazmik boyanma gösterdi. Bu fark istatistiksel olarak anlamlıydı ($p<0,05$). Stromal hücrelerde hem kontrol hem de deney grubunda her üç antikor içinde ekspresyon gözlenmedi. Stromal hücreler istatistiksel olarak kıyaslandığında her 3 antikor içinde gruplar arasında bir fark gözlenmedi ($p>0,05$) (Resim 4) (Tablo).



Resim 4: Kontrol ve deney gruplarında αV , $\beta 3$ integrin alt biriminin ve MMP-2'nin ovariectomi yapılan gruba ait endometrium dokusundaki yerleşimi ve dağılımında lümen epitel; (LE), bez epitel; (GE), stromal hücre; (ok), stromal lif; (okbaşı) yapıları görülmektedir (İmmünoperoksidaz, X400).

Tablo: αV , $\beta 3$ integrin subünitleri ve MMP-2 ekspresyonlarının H skor analizleri sonuçları, $p < 0,05$ istatistiksel olarak anlamlı kabul edildi. SD: Standart Sapma

	αV İntegrin			$\beta 3$ İntegrin			MMP-2		
	Kontrol Mean \pm SD	Deney Mean \pm SD	P	Kontrol Mean \pm SD	Deney Mean \pm SD	P	Kontrol Mean \pm SD	Deney Mean \pm SD	P
Proöstrus									
Lümen Epiteli	232,83 \pm 2,31	244,00 \pm 29,45	0,872	139,66 \pm 14,90	114,50 \pm 4,92	0,005	127,66 \pm 35,65	140,00 \pm 14,89	0,261
Bez epiteli	262,16 \pm 16,01	243,66 \pm 15,46	0,054	93,50 \pm 10,63	41,16 \pm 17,12	0,004	129,16 \pm 45,12	140,00 \pm 14,89	0,054
Stroma	145,16 \pm 20,50	81,00 \pm 26,79	0,004	129,50 \pm 53,27	105,83 \pm 22,05	0,521	129,50 \pm 53,27	105,83 \pm 22,05	0,016
Östrus									
Lümen Epiteli	2,83 \pm 1,83	274,33 \pm 11,21	0,004	1,33 \pm 0,51	251,16 \pm 13,94	0,003	1,1667 \pm ,40	249,83 \pm 12,85	0,003
Bez epiteli	1,66 \pm 0,81	175,666 \pm 13,23	0,004	1,33 \pm 0,51	258,83 \pm 15,36	0,003	1,5000 \pm ,54	262,66 \pm 18,16	0,003
Stroma	59,00 \pm 28,19	63,1667 \pm 4,99	0,749	60,83 \pm 7,11	62,83 \pm 8,10	0,171	60,83 \pm 7,11	62,83 \pm 8,10	0,699
Diöstrus									
Lümen Epiteli	1,169 \pm 1,83	265,0000 \pm 13,89	0,004	1,50 \pm ,83	175,66 \pm 13,23	0,003	1,50 \pm ,83	177,33 \pm 15,56	0,003
Bez epiteli	1,50 \pm 0,83	13,2312 \pm 85,40	0,003	105,16 \pm 11,03	165,00 \pm 6,03	0,004	97,83 \pm 3,48	163,16 \pm 11,90	0,004
Stroma	121,50 \pm 9,13	119,0000 \pm 12,69	0,74	124,00 \pm 9,63	103,16 \pm 42,35	0,33	125,83 \pm 8,15	126,00 \pm 7,42	0,87
Overioktomi									
Lümen Epiteli	1,16 \pm ,40	169,33 \pm 17,21	0,003	1,00 \pm 0,00	126,66 \pm 7,68	0,002	1,00 \pm 0,00	120,83 \pm 10,22	0,002
Bez epiteli	1,00 \pm ,00	152,83 \pm 8,61	0,002	1,00 \pm 0,00	122,50 \pm 5,68	0,002	1,00 \pm ,00	121,33 \pm 8,31	0,002
Stroma	21,66 \pm 7,03	13,66 \pm 5,20	0,044	14,16 \pm 5,11	14,33 \pm 5,50	1	14,50 \pm 6,77	19,16 \pm 8,40	0,335

TARTIŞMA

Bu çalışmada ekstrasellüler matrikste bulunan ve birçok fizyolojik süreçte önemli rol oynayan

glikozaminoglikanlardan HA'nın, sıçan endometriyumunda $\alpha V\beta 3$ integrini ve hücre göçünde rol oynayan MMP-2 ekspresyonuna etkisi ışık mikroskopik olarak incelendi. Bunun

içinde serum fizyolojik ve HA uygulanan gruplarda endometriyumda αV , $\beta 3$ subünitlerinin ve MMP-2'nin antikorları kullanarak immün boyama yapıldı.

Endometrium, adezyon moleküllerinden olan integrinlerin bol miktarda bulunduğu bir bölgedir ve endometriyumda integrinlerin ekspresyonları menstrüel siklus boyunca değişkenlik gösterir¹⁵. Sıçanlarda östrus siklusunun proöstrus evresinde östrojen pik yaparken östrus evresinde azalır, diöstrus evresinde östrojen bazal seviyeye inerken progesteron artar¹⁶. Foliküler fazda, yüksek östrojen seviyesi integrin ekspresyonunu inhibe ederken, sekretuar fazda progesteronun yükselmesi östrojenin oluşturduğu inhibe edici etkiyi ortadan kaldırır ve belirgin integrin artışı gözlenir¹⁷. Endometriyumda bulunan ve menstrüel siklusa hormonlara bağlı şekilde ekspresyonu değişen integrinlerden biri olan $\alpha V\beta 3$ reaksiyonunu progesteronun uyardığı, östrojenin ise inhibe ettiği belirtilmiştir. Progesteron ve östrojenin varlığında ise bu integrinin ekspresyonunun fazla olduğu saptanmıştır¹⁸. Ayrıca integrinlerin alt birimlerinden olan $\alpha 4$, αV , $\beta 1$ ve $\beta 3$ 'ün endometriyumda tüm bölgelerde periyodik olarak eksprese edildiği bilinmektedir¹⁹. Sülz ve ark. yapmış oldukları çalışmada kadınlardan elde ettikleri fallop tüp ve endometrium dokularında integrin subünitlerinin dağılımını incelemişlerdir. Yapmış oldukları bu çalışmada endometriyumda αV ekspresyonunu hem foliküler hem de sekretuar fazda lümen ve bez epitelinde saptamışlardır. $\beta 3$ ekspresyonu ise foliküler fazda lümen ve bez epitelinde bulunmazken sekretuar fazda gözlemişlerdir²⁰. Bizim çalışmamızda da bu çalışmalara ve bilgilere paralel olarak αv ekspresyonu kontrol ve deney grubumuzda insanlardaki foliküler faza denk gelen proöstrus evresinde ve sekretuar evreye denk gelen diöstrus evresinde hem lümen hem de bez epitelinde gözlenmiştir. Sülz ve ark. yapmış oldukları çalışmadan farklı olarak bizim

çalışmamızda $\beta 3$ ekspresyonu diöstrus evresine ilave olarak proöstrus evresinde de gözlenmiştir. Diöstrus evresinde αv ve $\beta 3$ ekspresyonunun HA uygulanan grupta kontrolden daha yüksek olması bu evrede HA'nın αV ve $\beta 3$ ekspresyonu üzerinde etkili olduğunu düşündürmektedir. Östrus evresinde ve ovariectomi yapılan gruplarda kontrol grubunda αV ve $\beta 3$ ekspresyonu gözlenmezken HA uygulamasından sonra αv ekspresyonunun gözlenmesi östrojen ve progesteronun seviyesinin azaldığı ya da ortamda ovaryumdan kaynaklı hormonların olmadığı durumlarda HA'nın αV ve $\beta 3$ ekspresyonu üzerine etki edebileceğini düşündürmüştür.

Gonzalez ve ark. fertil kadınlardan farklı menstrüel siklus fazlarında aldıkları endometriyal biyopsilerden izole ettikleri stromal ve epitel hücrelerinde αV ve $\beta 3$ integrinlerinin ekspresyonunu flow sitometri ile belirlemişlerdir. Stromal hücrelerde αV ve $\beta 3$ ekspresyonunun proliferatif ve sekretuar fazda benzer şekilde eksprese edildiğini saptamışlardır²¹. Gonzalez ve ark. yaptıkları çalışmaya benzer olarak bizim çalışmamızda da insanlardaki proliferatif ve sekretuar faza denk gelen proöstrus ve diöstrus evrelerinde hem kontrol hem de deney grubunda αV ve $\beta 3$ ekspresyonunun stromal hücrelerde eksprese edildiği saptanmıştır. Ancak HA uygulaması sonrası stromal hücrelerdeki αV ve $\beta 3$ ekspresyonunda bir artış gözlenmemiştir. Bu da bize HA uygulamasının stromal hücrelerdeki αV ve $\beta 3$ ekspresyonu üzerinde bir etkisi olmadığını düşündürmektedir.

MMP'ler protein bileşenlerini parçalayan çinko bağımlı enzimlerdir. Bu enzimler dokuların yeniden şekillenmesinde ve bozulmasında görev alırlar. Uzun zaman MMP'lerin fizyolojik görevlerinin sadece ECM bileşenlerini bozarak hücre göçünü sağlamak olduğu düşünülmekteydi. Ancak son senelerde yapılan çalışmalar MMP'lerin sadece ECM bileşenlerinin düzenlenmesinden sorumlu olmadığını aynı zamanda büyüme faktörleri ve reseptörleri,

sitokinler, adezyon molekülleri ve pek çok enzim gibi ECM bileşeni olmayan moleküllerin fonksiyonlarının düzenlenmesinde de rol aldığını göstermiştir²²⁻²³. İntegrinler gibi MMP'lerin ekspresyonları hormonların kontrolü altındadır. İntegrin ve MMP ekspresyonunu özellikle progesteron homonunu artırmaktadır²⁴. Progesteron hormonu, aşırı ekstrasvillöz trofoblast invazyonunu engellemek için MMP'lerin üzerinde negatif düzenleyici olarak işlev yapar. Mountain ve ark. farelerle yaptıkları çalışmalarında ovariektomi grubunda MMP ekspresyonunun olmadığını, ovariektomiden sonra hormon replasman tedavisi yapılan grupta ise MMP ekspresyonunun arttığını göstermiştir²⁵. Grzechocinska ve ark. yapmış oldukları çalışmada proliferatif (n:12), sekretuar (n:11) ve menstrüasyon (n:25) fazında alınan endometrium biyopsi (n:52) örneklerinde MMP-2, MMP-7 ekspresyonlarına immunohistokimyasal olarak incelemişler ve proliferatif fazda östradiolun artmış serum konsantrasyonu ile MMP-2 ekspresyonunun arttığını göstermişler. Ancak sekretuar fazda ve menstrüasyon boyunca MMP-2 ekspresyonu ile progesteron konsantrasyonu arasında ilişki bulamamışlardır²⁶. Bir diğer çalışmada ise östrojen ve progesteronun MMP aktivitesini attırdığı bildirilmektedir²². Bizim çalışmamızda da bu çalışmaya paralel sonuçlar elde edilmiştir. MMP-2, stromal hücrelerde, bez ve lümen epitelinde progesteron ve östrojen hormonunun yüksek olduğu proöstrus evresinde eksprese olurken; östrus, diöstrus evresinde ve ovariektomi yapılan grupta ekspresyonu gözlenmemiştir. Ancak HA uygulamasından sonra östrus, diöstrus evresinde ve ovariektomi yapılan grupta ekspresyonu artmıştır.

Deneklerden hormon analizinin yapılmaması çalışmamızın kısıtlılığıdır. İlerleyen çalışmalarda hyaluronik asitin endometriumdaki işlevini daha iyi

anlayabilmek için αV , $\beta 3$ ve MMP-2'nin ekspresyonlarının moleküler yöntemlerle gösterilmesi çalışmamızı daha da güçlendirecektir.

SONUÇLAR

Östrus ve diöstrus evrelerinden elde edilen neticelerin proöstrus evresindeki sonuçlardan farklı olması hem αV , $\beta 3$ integrin alt birimlerinin hem de MMP-2'nin ekspresyonunun endometriumda hormonların kontrolü altında olduğu düşüncesini güçlendirmektedir. Epitel hücrelerindeki αV , $\beta 3$ ve MMP-2'lerin ekspresyonlarının kontrol ve deney grubunu kıyasladığımızda farklı olması, HA uygulamasından sonra östrus, diöstrus evrelerinde ve ovariektomi grubunda αV , $\beta 3$ ve MMP-2'lerin ekspresyonlarının artması HA'nın αV , $\beta 3$ integrin alt birimleri aracılığı ile görev yapıyor olabileceğini düşündürmektedir. Bu yüzden de implantasyondan sorumlu olan bu moleküllerle ileri düzeyde moleküler çalışmaların yapılması infertilite tedavisinde yeni yaklaşımlara ışık tutacaktır.

Çalışmanın Sunulduğu Kongre: Bu çalışma 2. Uluslararası Bilimsel Araştırmalar Kongresinde (UBAK) 2018 yılında sunulmuştur.

Etik Kurul Kararı: Araştırmalar, etik ve insani araştırma ilkelerine uygun olarak yapıldı ve Pamukkale Üniversitesi Hayvan Deneyleri Yerel Etik Kurulu (PAUHDEK-2012/001) tarafından onaylandı.

Çıkar Çatışması Beyanı: Yazarlar çıkar çatışması olmadığını beyan etmiştir.

Finansal Destek: Bu çalışmada PAÜ Bilimsel Araştırma Projeleri Koordinasyon Birimi tarafından 2011SBE009 proje numarasıyla desteklenmiştir.

Declaration of Conflicting Interests: The authors declare that they have no conflict of interest.

Financial Disclosure: This study was supported by Pamukkale University Scientific

Research Projects Coordination Unit through project numbers 2011SBE009.

KAYNAKLAR

1. Afify AM, Craig S, Paulino AF. Temporal variation in the distribution of hyaluronic acid, CD44s, and CD44v6 in the human endometrium across the menstrual cycle. *Appl Immunohistochem Mol Morphol*. 2006; 14: 328-33.
2. Ajayi AF, Akhigbe RE. Staging of the estrous cycle and induction of estrus in experimental rodents: an update. *Fertil Res Pract*. 2020; 6: 5.
3. Cowman MK. Hyaluronan and Hyaluronan Fragments. *Adv Carbohydr Chem Biochem*. 2017; 74: 1-59.
4. Teixeira GRC, Verna C, Nader HB, et al. Concentration and distribution of hyaluronic acid in mouse uterus throughout the estrous cycle. *Fertil Steril*. 2009; 92: 785-92.
5. San Martin S, Soto-Suazo M, Zorn TM. Distribution of versican and hyaluronan in the mouse uterus during decidualization. *Braz J Med Biol Res*. 2003; 36: 1067-71.
6. Tammi MI, Oikari S, Pasonen-Seppänen S, et al. Activated hyaluronan metabolism in the tumor matrix - Causes and consequences. *Matrix Biol*. 2019; 78-79: 147-64.
7. AYTEKİN M, ÇAYLAK E. Hiyaluronan, tanı ve tedavideki önemi. *Tüberküloz ve Toraks Dergisi*. 2009; 57: 356-64.
8. Liu C, Li Y, Hu S, et al. Clinical significance of matrix metalloproteinase-2 in endometrial cancer: A systematic review and meta-analysis. *Medicine (Baltimore)*. 2018; 97: e10994.
9. Huang HY. The cytokine network during embryo implantation. *Chang Gung Med J*. 2006; 29: 25-36.
10. Grzechocińska B, Dąbrowski F, Cyganek A, et al. The role of metalloproteinases in endometrial remodelling during menstrual cycle. *Ginekol Pol*. 2017; 88: 337-42.
11. Wang S, Zhou X, Yang J. Integrin $\alpha\beta3$ Is Essential for Maintenance of Decidua Tissue Homeostasis and of Natural Killer Cell Immune Tolerance During Pregnancy. *Reprod Sci*. 2018; 25: 1424-30.
12. Jin ZH, Furukawa T, Degardin M, et al. $\alpha\beta3$ Integrin-Targeted Radionuclide Therapy with ^{64}Cu -cyclam-RAFT-c(-RGDFK)-4. *Mol Cancer Ther*. 2016; 15: 2076-85.
13. Prakash M, Kale S, Ghosh I, et al. Hyaluronan-binding protein 1 (HABP1/p32/gC1qR) induces melanoma cell migration and tumor growth by NF-kappa B dependent MMP-2 activation through integrin $\alpha\beta3$ interaction. *Cell Signal*. 2011; 23: 1563-77.
14. Şen C, Güneş T, Saygı B, et al. Eklem içine uygulanan hiyaluronik asidin erken evreli osteoartritte kıkırdak koruyucu etkisi: Tavşanda deneysel çalışma. *Acta Orthop Traumatol Turc*. 2004; 38: 348-52.
15. Kayışlı UA, Asar M, Demir R. Distributions and possible roles of laminin, fibronectin and their receptor subunits integrin $\beta4$ and $\alpha5$ in remodelling of extracellular matrix during decidualization in rats. *Turk J Biol*. 2000; 24: 379-95.
16. Emanuele M, Wezeman F, Emanuele N. Alcohol's Effects on Female Reproductive Function. *Alcohol Research & Health*. 2002; 26: 274-81.
17. Kabir SM, Hosseini A, Valojerdi MR. Endometrial receptivity to implantation in humans biochemical and molecular aspects. *Cell Journal (Yakhteh)*. 2008; 10: 1-24.
18. Srinivasan KR, Blesson CS, Fatima I, et al. Expression of alphaVbeta3 integrin in rat endometrial epithelial cells and its functional role during implantation. *Gen Comp Endocrinol*. 2009; 160: 124-33.
19. Bakhteyari A, Zarrin Y, Nikpour P, et al. Diabetes mellitus increased integrins gene expression in rat endometrium at the time of embryo implantation. *Int J Reprod Biomed (Yazd)*. 2019; 17: 395-404.
20. Sülz L, Valenzuela JP, Salvatierra AM, et al. The expression of αV and $\beta 3$ integrin subunits in the normal human fallopian tube epithelium suggests the occurrence of a tubal implantation window. *Hum Reprod*. 1998; 13: 2916-20.
21. Gonzalez RR, Palomino A, Boric A, et al. A quantitative evaluation of alpha1, alpha4, alphaV and beta3 endometrial integrins of fertile and unexplained infertile women during the menstrual

cycle. A flow cytometric appraisal. Hum Reprod. 1999; 14: 2485-92.

22. Libra M, Scalisi A, Vella N, et al. Uterine Cervical Carcinoma: Role of Matrix Metalloproteinases. Int J Oncol. 2009; 34: 897-903.

23. Varol S, Çevik MU, Acar A, et al. İskemik İnmenin Akut ve Subakut Döneminde Matriks Metalloproteinaz-2 ve Matriks Metalloproteinaz-9 Düzeylerinin Değerlendirilmesi. Dicle Med J. 2016; 43: 271-4.

24. Westwood FR. The female rat reproductive cycle: a practical histological guide to staging. Toxicol Pathol. 2008; 36: 375-84.

25. Mountain DJH, Freeman MB, Kirkpatrick SS, et al. Effect of hormone replacement therapy in matrix metalloproteinase expression and intimal hyperplasia development after vascular injury. Ann Vasc Surg. 2013; 27: 337-45.

26. Grzechocinska B, Dabrowski FA, Cyganek A. Matrix metalloproteinases-2, -7 and tissue metalloproteinase inhibitor-1 expression in human endometrium. Folia Histochem Cytobiol. 2018; 56: 133-140.