

CONTENTS / İÇİNDEKİLER

ORIGINAL ARTICLES / ÖZGÜN ARAŞTIRMALAR

Comparison of Differential Maxillomandibular Movements on the Upper Airway in Anteroposterior Dimensions After Bimaxillary Surgery for Class III Correction

Sınıf III Maloklüzyonun Cerrahi Düzeltiminde Farklı Maksillomandibuler Hareketlerin Üst Havayolu Anteroposterior Boyutları Üzerindeki Etkilerinin Karşılaştırılması

Necip Fazıl Erdem, Yasemin Bahar Acar, Alanur Çiftçi Şişman..... 58

Orthodontic Treatment and Oral Hygiene from the Patients' Perspective

Hastaların Bakış Açısından Ortodontik Tedavi ve Oral Hijyen

Burcu Bulut, Selin Kayhan Bindal, Yasemin Bahar AcaR..... 67

Evaluation of the Inferior Alveolar Nerve with 3 Tesla Turbo Spin Echo Magnetic Resonance Imaging

Inferior Alveolar Sinirin 3 Tesla Turbo Spin Eko Manyetik Rezonans Görüntüleme Yöntemiyle Değerlendirilmesi

Melisa Ocbe, Mehmet Oguz Borahan, Nuri Cagatay Cimsit..... 73

Tooth Number Anomalies and Ectopic Eruption in a Group of Pediatric Dental Patients

Pedodonti Hastalarında Diş Sayı Anomalilerinin ve Ektopik Diş Sürmesinin Değerlendirilmesi

Isil Ozgul Kalyoncu, Busra Dilara ALTUN, Asel Usdat Ozturk, Figen Eren Giray, Sebnem Ercalik Yalcinkaya 80

Retrospektif Konik Işınli Bilgisayarlı Tomografi Görüntülerinde Sagittal Yönde Farklı Maksiller Konuma Sahip Bireylerin Maksiller Sinüs Hacimlerinin Morfometrik Analizi

Morphometric Analysis of Maxillary Sinus Volumes of Individuals with Different Sagittal Maxillary Positions in Retrospective Cone-beam Computed Tomographic Images

Gizem Çolakoğlu, Asım Dumlu..... 87

Evaluation of Endodontic Treatment Quality and Periapical Health Status of Maxillary Molars Using Cone-Beam Computed Tomography

Üst Büyük Azı Dişlerinin Endodontik Tedavi Kalitelerinin ve Periapikal Sağlık Durumlarının Konik Işınli Bilgisayarlı Tomografi ile Değerlendirilmesi

Işıl Kaya Büyükbayram, Gizem Çolakoğlu 95

Evaluation of a Central Giant Cell Granuloma and a Sialolithiasis with Cone Beam Computed Tomography and Ultrasonography: A Case Report

Santral Dev Hücreli Granülom ve Tükürük Bezi Taşının Konik Işınlı Bilgisayarlı Tomografi ve Ultrasonografi ile Değerlendirilmesi: Olgu Sunumu

Melisa BOZKURT, Fatma Nihan AKSAKALLI, Nuran BAYRAMOV, Baturay ORNAĞ, Mehmet Oğuz BORAHAN, Ferit BAYRAM, Şebnem ERÇALIK YALÇINKAYA..... 104

Talon Cusp on a Maxillary Central Incisor: A Case Report with Clinical and Radiological Findings, and Management

Maksiller Santral Kesici Dişte Talon Tüberkülü: Klinik ve Radyolojik Bulguları ve Tedavisi ile bir Vaka Sunumu

Tuğçe GÜNGÖR, Ezgi TÜTER BAYRAKTAR, Bilge TARÇIN, Birsay GÜMRÜ..... 109

Oral ve Maksillofasiyal Cerrahide Trombosit Konsantrelerinin Kullanımı

Use of Platelet Derived Blood Concentrates in Oral and Maxillofacial Surgery

Onur Gönül, Erkin Doğan, Ahmet Usame Çiçek, Emine Tuna Akdoğan, İbrahim Murat Afat..... 114

Comparison of Differential Maxillomandibular Movements on the Upper Airway in Anteroposterior Dimensions After Bimaxillary Surgery for Class III Correction

Sınıf III Maloklüzyonun Cerrahi Düzeltiminde Farklı Maksillomandibuler Hareketlerin Üst Havayolu Anteroposterior Boyutları Üzerindeki Etkilerinin Karşılaştırılması

Necip Fazıl ERDEM¹, Yasemin Bahar ACAR², Alanur ÇİFTÇİ ŞİŞMAN³

ÖZ

Amaç: Sınıf 3 maloklüzyonun düzeltilmesi için farklı bimaxiller cerrahi planların üst hava yolunun ön-arka boyutlarına etkisini değerlendirmek.

Gereç ve Yöntem: Sınıf 3 düzeltimi için bimaxiller cerrahi ile tedavi edilen 59 birey (ortalama yaş: 23.11±1.85 yıl) dahil edildi. Ameliyat öncesi (T1) ve ameliyat sonrası (T2) lateral sefalogramlar analiz edilerek kafa kaidesi üzerinde karşılaştırıldı. A ve B noktalarının yatay hareketlerinin miktarlarına göre 3 grup oluşturuldu. Grup-1: (n=21) B noktasının yer değiştirmesi A noktasından büyüktü. Grup-2: (n=13) A ve B noktalarının yer değiştirmeleri arasındaki fark ≤1mm idi. Grup-3: (n=25), A noktasının yer değiştirmesi B noktasından büyüktü. Ön-arka faringeal hava yolu boyutları (mm), arka (PAS), üst-arka (SPAS), orta (MAS), alt (IAS), epiglottik (EAS) hava yolu boşluklarında ölçüldü. Sınıf içi değerlendirme Paired sample t testi ve Wilcoxon testi ile yapıldı. Sefalometrik değişiklikler için sınıflar arası karşılaştırmalar ANOVA ve Tukey testi ile değerlendirilirken, hava yolu değişiklikleri için Welch ANOVA ve Kruskal-Wallis testleri yapıldı. Hava yolu parametrelerinin ikili karşılaştırmaları Bonferroni düzeltmeli Mann-Whitney u-testi ile yapıldı. Birincil

yordayıcı ve sonuç değişkenleri arasındaki ilişkiyi değerlendirmek için Pearson korelasyon analizi yapıldı.

Sonuçlar: Maksiller yükseklik, palatal düzlem, SNA, SNB, ANB, Wits, N-Perp, maksiller derinlik toplam örnekte önemli ölçüde değişti. Mandibular düzlemdeki ve SNB'deki değişiklikler Grup-1'de daha yüksekti (p<0.05). SNA, N-PERP, maksiller derinlikteki değişiklikler Grup-3'te daha yüksekti (p<0.05). Toplam örnekte PAS (ortalama:2.44±2.21mm; medyan:2.17mm) ve SPAS (ortalama:1.07±2.31mm; medyan:1.14mm) oldukça anlamlı artış gösterdi. Grup-1'de İAS anlamlı olarak azaldı (ortalama: -1,98±3,68 mm; ortanca: -1,36 mm). Grup-2'de önemli bir faringeal değişiklik yoktu. Grup-3'te PAS (ortalama:3.03±2.20mm, ortanca:2.63mm) ve SPAS (ortalama:1.64±1.81mm, ortanca: 1,74mm) anlamlı olarak arttı. Toplam örnek, PAS ve SNA arasında (r=0.335); ve IAS ve B noktası arasında (r=0.275) anlamlı pozitif doğrusal zayıf ilişki ortaya koydu. Grup-3'te PAS ve SNA ölçümleri arasında anlamlı pozitif doğrusal orta ilişki vardı (r=0.613).

Sonuç: Farklı kombinasyonlardaki maksillomandibular hareketler üst hava yolunun ön-arka boyutları üzerinde belirgin olarak farklı etkiler göstermiştir. Klinisyenler, hava yolu üzerindeki etkilerini göz önünde bulundurarak ameliyat planlamasını dikkatli bir şekilde yapmalıdır.

Anahtar Kelimeler: Ortognatik cerrahi işlemler, LeFort osteotomi, Angle sınıf 3, Farinks

ABSTRACT

Objective: To evaluate the effect of different surgery plans on anteroposterior dimensions of upper airway in bimaxillary surgery for correction of Class III malocclusion.

Materials and Methods: 59 subjects (mean age: 23.11±1.85years) treated with bimaxillary surgery for Class III correction were included. Preoperative (T1) and postoperative (T2) lateral cephalograms were traced and superimposed. 3 groups were formed according to different relative horizontal movements of A and B-points. Group-1: (n=21) displacement of B-point was greater than A-point. Group-2: (n=13) difference between displacements of A and B-points were ≤1mm. Group-3: (n=25), displacement of A-point was greater than B-point. Anteroposterior pharyngeal airway dimensions(mm) were measured at

Yasemin Bahar Acar (✉)

Associate Professor, Marmara University, School of Dentistry, Department of Orthodontics, Marmara Üniversitesi Başbüyük Health Campus 9/3, 34854 Başbüyük, Maltepe, İstanbul, Turkey.
e-mail: yaseminbaharciftci@gmail.com

Necip Fazıl Erdem

Assistant Professor, Department of Oral and Maxillofacial Surgery, Marmara University, İstanbul, Turkey

Alanur Çiftçi Şişman

Assistant Professor, Department of Oral and Maxillofacial Surgery, University of Health Sciences, İstanbul, Turkey

Submitted / Gönderilme: 24.08.2022 Accepted/Kabul: 10.10.2022

posterior(PAS), superoposterior(SPAS), middle(MAS), inferior(IAS), epiglottic(EAS) airway spaces. Intraclass evaluation was performed with Paired sample t-test and Wilcoxon's test. Interclass comparisons were evaluated with ANOVA and Tukey test for cephalometric changes while Welch ANOVA and Kruskal-Wallis tests were performed for airway changes. Pairwise comparisons of airway parameters were made with Mann-Whitney u-test with Bonferroni correction. Pearson correlation analysis was performed to evaluate relationship between primary predictor and outcome variables.

Results: Maxillary-height, palatal-plane, SNA, SNB, ANB, Wits, N-Perp, maxillary-depth changed significantly in total sample. Changes in Mandibular-plane and SNB were higher in Group-1 ($p<0.05$). Changes in SNA, N-PERP, maxillary-depth were higher in Group-3 ($p<0.05$). In total sample, PAS (mean: 2.44 ± 2.21 mm; median: 2.17 mm) and SPAS (mean: 1.07 ± 2.31 mm; median: 1.14 mm) showed highly significant increase. In Group-1, IAS decreased significantly (mean: -1.98 ± 3.68 mm; median: -1.36 mm). Group-2 had no significant pharyngeal changes. In Group-3, PAS (mean: 3.03 ± 2.20 mm, median: 2.63 mm) and SPAS (mean: 1.64 ± 1.81 mm, median: 1.74 mm) increased significantly. Total sample revealed significant positive linear weak relationship between PAS and SNA ($r=0.335$); and between IAS and B-point ($r=0.275$). Group-3 had significant positive linear moderate relationship existed between PAS and SNA measurements ($r=0.613$).

Conclusion: Differential maxillomandibular movements showed distinctly different effects on anteroposterior dimensions of upper airway. Clinicians should prepare surgery planning carefully, considering its effects on the airway.

Keywords: Orthognathic surgical procedures, Le Fort Osteotomy, Angle Class III, Pharynx

INTRODUCTION

The relationship between craniofacial morphology and airway has been well documented in literature (Lowe et al., 1997). Along with increased understanding of these factors, effects of different orthodontic and surgical interventions on airway resistance and dimensions have been studied. Rapid maxillary expansion, orthodontic tooth extraction, and orthopaedic orthodontic treatments are reported to affect airway dimensions (Kilic et al., 2008; Germec-Cakan et al. 2011; Kilinc et al., 2008).

Skeletal Class III malocclusion often requires a multidisciplinary approach including orthognathic surgery in adult patients. Craniofacial characteristics, like size of maxilla, mandible and soft palate are found to substantially affect anteroposterior dimension of pharyngeal airway space (Muto et al., 2006). Surgical changes in jaw positions create reorganization in surrounding tissues i.e. soft palate, tongue and pharynx; depending on magnitude and direction of correction. More extensive effects of surgery like backward rotation of cervical spine with respect to skull base, a

backward shift in hyoid bone, and a change in head position have also been reported after single jaw surgery along with a decrease in pharyngeal cavity volume (Hasebe et al. 2011; Hochban et al., 1996; Kawamata et al. 2000; Kitagawara et al., 2008).

Regarding orthognathic surgery, contemporary findings agree on the following outcomes: isolated mandibular setback surgery generally decreased the airway volume; whereas isolated maxillary or mandibular advancement, and especially bimaxillary advancement generally increased the total airway and oropharynx airway volumes (Steegman et al., 2022)

Hwang et al have found that changes in positions of hyoid bone and tongue are gradually restored following single jaw surgery without obvious restoration of pharyngeal volume (Hwang et al., 2010). Bimaxillary surgery is reported to cause a smaller decrease in airway compared to isolated mandibular setback surgery. Azevedo et al reported that oropharyngeal volume change after bimaxillary surgery was not significant, while Uesugi et al reported a significant decrease in pharyngeal airway capacity (Azevedo et al., 2016; Uesugi et al., 2014).

Bimaxillary surgery for Class III correction describes a combination of simultaneous mandibular setback and maxillary Le Fort I osteotomy advancement. However, different combinations of movements in all 3 dimensions are possible during this correction according to characteristics of deformity and individual needs. We hypothesized that differential maxillomandibular movements might induce different effects on airway. Present study aims to answer the following clinical question: In patients with skeletal Class III malocclusion undergoing bimaxillary surgery, how do different surgery plans affect anteroposterior dimensions of upper airway?

MATERIALS AND METHODS

Study design and sample

The present cohort retrospective study was approved by ethical committee of Marmara University, Dental School (Decision date: 01/06/2020; Id number: 2020-400).

Study sample was derived from population of patients who presented to Department of Orthodontics in Marmara University, Dental School for evaluation and management of skeletal Class III malocclusion from January 1, 2010 through

January 1, 2019. Signed informed consent was obtained from all patients. Inclusion criteria were adult patients with skeletal Class III malocclusion, orthodontic decompensation followed by bimaxillary orthognathic surgery, complete records. Exclusion criteria were craniofacial syndrome, history of facial trauma, missing records, poor radiographic quality. 11 subjects were excluded and 59 subjects (28 male, 31 female; mean age: 23.11 ± 1.85 years) were included in study group. Preoperative (1-2 month before surgery; T1) and 6-12 months postoperative (T2) lateral cephalometric radiographs were retrieved from archive of Orthodontics department. All patients had bimaxillary surgery consisting of advancement of maxilla with Le Fort I maxillary osteotomy and mandibular set-back with bilateral sagittal split osteotomies. Surgical plans were determined on NemoStudio NX Pro v.10.4.2 (Software Nemotech SL, Madrid, Spain). Rigid intermaxillary fixation was applied for first two weeks postoperatively. Light elastics were continued for four more weeks for fixation.

Data collection, Management and Analyses

T1 and T2 lateral cephalometric radiographs were taken in same centre by same machine (Morita Veraviewepocs, J Morita Corp) in natural head position by positioning patients looking directly into reflection of their own eyes in mirror opposite to cephalostat. Lateral cephalograms were traced and superimposed on Sella-Nasion on NemoStudio NX Pro 10.4.2 cephalometric tracing software (Nemotech, Madrid, Spain) by same examiner.

In cephalometric analysis, vertical relationship was evaluated using mandibular plane angle, maxillary height angle and sum of inner angles. SNA, SNB, ANB and maxillary depth angles and linear distance of A-point to Nasion perpendicular (N-Perp; McNamara analysis) were used to evaluate sagittal relationship. Occlusal changes were evaluated using palatal plane and occlusal plane angles in vertical and Wits appraisal in sagittal. On T1-T2 superimposition, horizontal displacement of A-point and B-point were measured parallel to Frankfort Horizontal plane (FH) using ruler of software. (Figure 1) Patients were then divided into 3 groups according to different relative movements of A and B points. Group-1 (n=21) consisted of patients where absolute displacement of B-point was greater than that of A-point and difference between two values was greater than 1 mm. In Group-2, (n=13) displacements of A and B-points were almost equal (the difference between two values was 0 to 1mm). In Group-3 (n=25), displacement of

A-point was greater than B-point and difference between two values was greater than 1 mm.

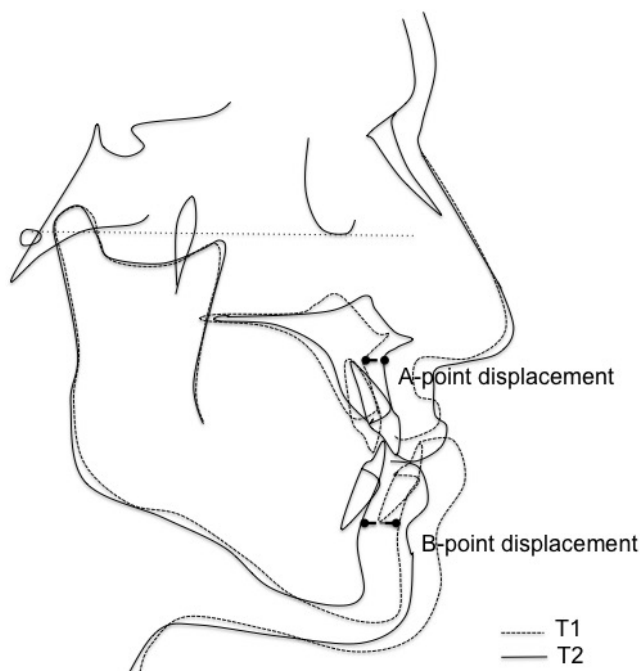


Figure 1. Horizontal displacement of A-point and B-point, measured on T1-T2 superimposition

At T1 and T2, anteroposterior pharyngeal airway dimensions (mm) were measured based on method of Mochida et al. (Mochida et al., 2004) at level of posterior airway space (PAS; anteroposterior depth of pharynx measured between posterior pharyngeal wall and posterior nasal spine on a line parallel to Frankfort horizontal plane through posterior nasal spine), superoposterior airway space (SPAS; anteroposterior depth of pharynx measured between posterior pharyngeal wall and dorsum of soft palate on a line parallel to Frankfort horizontal plane through middle of line from posterior nasal spine to tip of soft palate), middle airway space (MAS; anteroposterior depth of pharynx measured between posterior pharyngeal wall and dorsum of tongue on a line parallel to Frankfort horizontal plane through tip of soft palate), inferior airway space (IAS; anteroposterior depth of pharynx measured between posterior pharyngeal wall and surface of tongue on a line parallel to Frankfort horizontal plane through most anteroinferior point on body of second cervical vertebra) and epiglottic airway spaces (EAS; anteroposterior depth of pharynx measured

between posterior pharyngeal wall and surface of tongue on a line parallel to Frankfort horizontal plane through tip of epiglottis) (Figure 2) One investigator performed all measurements and 50% of records were randomly selected and re-measured 1 week after first measurements.

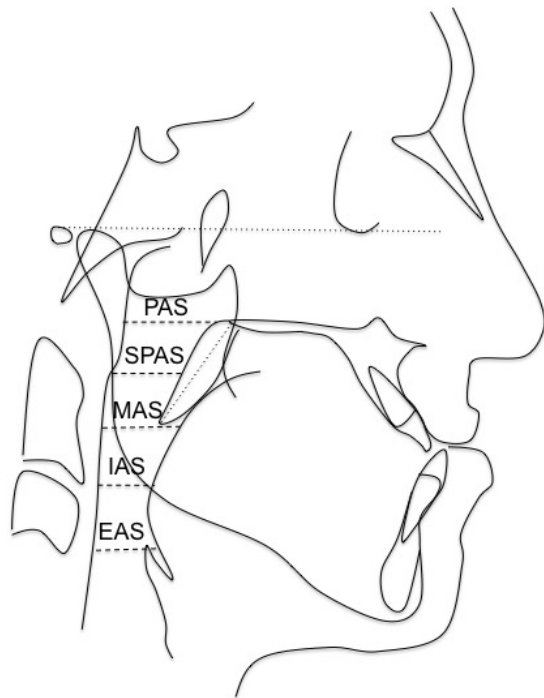


Figure 2. Anteroposterior pharyngeal airway dimensions (mm) on a presurgery cephalometry, measured at level of posterior (PAS), superoposterior (SPAS), middle (MAS), inferior (IAS) and epiglottic airway spaces (EAS).

The primary predictor variables were cephalometric skeletal parameters (A-point, B-point, SNA and SNB) and primary outcome variable was change in airway parameters.

Statistical analysis

IBM SPSS software (IBM SPSS Statistics for Windows, Version 22.0. Armonk, NY: IBM Corp) was

used for statistical analysis. Shapiro-Wilks test was used to evaluate normal distribution of data. To evaluate intraclass measurements at two time points, Paired sample t-test was used for normally distributed data and Wilcoxon’s test for data that did not show normal distribution. For interclass comparison of cephalometric changes in time, ANOVA was used to analyse presence of significant changes and Tukey test was used to determine between which groups differences were. Welch ANOVA and Kruskal Wallis tests were performed for intergroup comparisons of airway changes in time. Pairwise comparisons of airway parameters were made with Mann-Whitney u test and Bonferroni correction was applied to p values. Pearson correlation analysis was performed to evaluate relationship between primary predictor and outcome variables. Significance was evaluated at a level of $p < 0.05$. Data reliability was assessed with intraclass correlation coefficient. Results were evaluated at a 95% confidence interval and a P value less than 0.05 was accepted as statistically significant.

RESULTS

The intraclass correlation coefficient ranged between 0.99 and 0.89 indicating high similarity between measurements at two time points. Table 1 displays displacement of A – and B-points for total sample and each group.

Table 1: Displacement of A-point and B-point on T2-T1 superimposition

		Total Sample		Group 1		Group 2		Group 3	
		Mean	SD	Mean	SD	Mean	SD	Mean	SD
Amount of displacement (mm)	A-point	4.1	1.7	3.4	1.2	3.1	1.2	5.2	1.7
	B-point	-4.3	2.6	-7	2.1	-3.3	1.3	-2.6	1.5

SD: Standard deviation

Table 2: Cephalometric characteristics at T1 and T2, and intraclass and interclass comparisons of the T2-T1 changes

		Total sample			Group 1			Group 2			Group 3		
		Mean	SD	P	Mean	SD	P	Mean	SD	P	Mean	SD	P
Innerangles(D)	T1	394.6	7.4	0.40	393.2	8.6	0.02*	395.6	6.2	0.96	395.2	6.9	0.48
	T2	395.1	6.3		395.1	7.2		395.7	6.7		394.6	5.5	
	Difference	0.5	3.5		1.9	3.4		0.1	5.2		-0.6	3.9	

Mandibular plane (D)	T1	37.4	6.3	0.82	36.1	7.7	0.08	37.8	4.7	0.70	38.2	5.7	0.07
	T2	37.5	5.4		37.5	6.4		38.2	5.6		37.1	4.5	
	Difference	0.1	3.3		1.4 ^a	3.4		0.4 ^{ab}	3.5		-1.1 ^b	2.9	
Maxillary height (D)	T1	62.8	3.4	0.00*	63.0	4.0	0.17	62.7	3.6	0.04*	62.6	2.8	0.00*
	T2	61.1	3.4		62.1	3.5		61.2	4.0		60.4	3.0	
	Difference	-1.7	1.7		0.9	2.9		-1.5	2.4		-2.2	2.1	
Palatal Plane (PP-SN) (D)	T1	9.4	3.8	0.02*	9.5	3.5	0.53	10.5	4.3	0.49	8.7	3.7	0.07*
	T2	10.2	3.9		10.0	4.8		11.1	3.5		10.0	3.4	
	Difference	0.8	1.8		0.4	3.1		0.5	2.7		1.3	2.2	
Occlusal plane (OP-SN) (D)	T1	16.8	4.9	0.21	16.2	6.5	0.07	17.1	4.0	0.85	17.0	3.8	0.94
	T2	17.2	4.6		17.5	6.2		17.2	4.9		17.0	2.8	
	Difference	0.4	2.4		1.3	3.2		0.2	3.1		0.0	2.7	
Sella-Nasion-A point (SNA; D)	T1	78.1	4.2	0.00*	79.4	4.1	0.00*	77.0	3.9	0.00*	77.6	4.4	0.00*
	T2	81.7	4.3		82.2	4.7		80.0	4.0		82.2	4.1	
	Difference	3.6	2.1		2.8 ^a	1.3		3.0 ^a	1.1		4.6 ^b	1.7	
Sella-Nasion-B point (SNB; D)	T1	82.5	4.4	0.00*	83.9	5.4	0.00*	80.9	3.8	0.00*	82.2	3.6	0.00*
	T2	80.2	4.0		80.1	4.9		78.9	3.7		80.9	3.3	
	Difference	-2.3	2.1		-3.8 ^a	1.4		-2.0 ^b	1.1		-1.3 ^b	1.4	
A point – Nasion-B point (ANB; D)	T1	-4.4	3.3	0.00*	-4.4	3.2	0.00*	-3.9	2.8	0.00*	-4.6	3.6	0.00*
	T2	1.5	2.1		2.1	2.2		1.1	1.4		1.2	2.2	
	Difference	5.9	1.6		6.5	2.4		4.9	2.0		5.8	2.5	
Wits appraisal (mm)	T1	-11.1	4.0	0.00*	-12.2	4.4	0.00*	-9.0	2.8	0.00*	-11.3	3.8	0.00*
	T2	-3.5	2.4		-3.2	2.3		-2.8	1.6		-4.1	2.7	
	Difference	7.6	3.0		9.0	3.8		6.3	2.4		7.2	3.3	
Nasion Perpendicular to A-point (mm)	T1	-5.4	4.1	0.00*	-4.4	3.5	0.00*	-5.6	3.8	0.00*	-6.1	4.7	0.00*
	T2	-1.4	4.1		-1.3	4.1		-2.2	3.8		-1.0	4.4	
	Difference	4.0	2.0		3.1 ^a	1.3		3.4 ^a	1.6		5.1 ^b	1.8	
Maxillary depth (D)	T1	85.0	3.8	0.00*	86.1	3.2	0.00*	84.6	3.6	0.00*	84.3	4.4	0.00*
	T2	88.7	3.9		88.8	3.7		87.9	3.8		89.1	4.1	
	Difference	3.7	1.8		2.7 ^a	1.3		3.3 ^a	1.5		4.8 ^b	1.7	

T1: Preoperative; T2: Postoperative; SD: Standard Deviation. *P < 0.05. Superscript letters (a) and (b) reflect the results of paired intergroup comparisons: Having same superscript letters symbolize “no statistically significant intergroup difference” and different letters symbolize “statistically significant intergroup difference”. Group with both letters (a,b) has no statistically significant difference with neither (a) nor (b).

Table 2 summarizes cephalometric characteristics of total sample and each group at T1 and T2, and documents interclass comparison of T2-T1 changes. For cephalometric parameters that measure in vertical plane, Inner angles showed significant increase in Group-1 (1.9±3.4D, p=0.02); maxillary height showed significant decrease in total sample (-1.7±1.7D, p=0.00), Group-2 (-1.5±2.4D, p=0.04) and Group-3 (-2.2±2.1D, p=0.00). Palatal plane increased significantly in total sample (0.8±1.8D, p=0.02) and in Group-3 (1.3±2.2D, p=0.01). All changes in sagittal plane (SNA, SNB, ANB, Wits, N-PERP, maxillary depth) were highly significant in all groups (p=0.00). Between groups, Mandibular plane (p=0.04), SNA, SNB, N-PERP and maxillary depth (p=0.00) changes showed significant difference. Multiple comparisons showed that changes in Mandibular plane and SNB were significantly higher in Group-1 (p<0.05). Changes in SNA, N-PERP and maxillary depth were significantly higher in Group-3 (p<0.05).

Table 3 shows changes (T2-T1) in airway parameters. In total sample, PAS (mean: 2.44±2.21mm; median: 2.17mm) and SPAS (mean: 1.07±2.31mm; median: 1.14mm) showed highly significant increase while changes in MAS, IAS and EAS were insignificant (p>0.05). In Group-1, IAS decreased significantly (mean: - 1.98±3.68mm; median: - 1.36mm; p=0.01). There were no significant changes in pharyngeal parameters in Group-2 (p>0.05). In Group-3, PAS (mean: 3.03±2.20mm, median: 2.63mm; p=0.01) and SPAS (mean: 1.64±1.81mm, median: 1.74mm; p=0.04) increased significantly. Between groups, only ΔPAS showed significant difference (p=0.02). Paired comparisons showed that there was significant difference between Group-2 and 3. ΔPAS in Group-2 was significantly lower than Group-3 (p<0.05).

Table 3: Changes in airway parameters (T2-T1) and the intergroup comparisons

	Group	Mean	SD	Median	P value
ΔPAS	1	2.41	2.28	2.19 ^{x,y}	0.52
	2	1.36	1.80	0.71 ^x	0.06
	3	3.03	2.20	2.63 ^y	0.01*
	Total	2.44	2.21	2.17	0.00*
ΔSPAS	1	0.57	3.13	1.03	0.12
	2	0.77	1.31	0.77	0.28
	3	1.64	1.81	1.74	0.04*
	Total	1.07	2.31	1.14	0.00*

ΔMAS	1	0.11	3.19	-0.04	0.16
	2	-0.70	3.20	-0.28	0.60
	3	0.97	1.81	1.04	0.10
	Total	0.30	2.72	0.44	0.09
ΔIAS	1	-1.98	3.68	-1.36	0.01*
	2	-0.28	3.44	-0.11	0.84
	3	0.03	1.94	-0.19	0.70
	Total	-0.75	3.09	-0.4	0.14
ΔEAS	1	-1.42	3.31	-0.89	0.31
	2	0.48	2.14	-0.4	0.89
	3	-0.10	2.50	-0.32	0.99
	Total	-0.44	2.81	-0.46	0.23

SD: standard deviation. *P <0.05. ΔPAS: Change in posterior airway space; ΔSPAS: Change in superoposterior airway space; ΔMAS: Change in middle airway space; ΔIAS: Change in inferior airway space; ΔEAS: Change in epiglottic airway space. Superscripts letters (x) and (y) reflect the results of paired intergroup comparisons: same superscript letters symbolize “no statistically significant intergroup difference” and different letters symbolize “statistically significant intergroup difference”. Group with both letters (x,y) has no statistically significant difference with neither (x) nor (y).

The correlation between skeletal changes (primary predictors: SNA, SNB, A-point and B-point) and airway parameters (primary outcome variables) revealed statistically significant positive linear weak relationship between PAS and SNA (r=0.34); and between IAS and B-point (r=0.28) in total sample. Within groups, only in Group-3, statistically significant positive linear moderate relationship existed between PAS and SNA measurements (r=0.61).

DISCUSSION

To date, there is still controversy in literature regarding the effects of surgical Class III correction on upper airway (Stegman et al., 2022; Hwang et al., 2010; Azevedo et al., 2016). Bimaxillary surgery for correction of skeletal Class III has been evaluated as a generalized combination of maxillary advancement and mandibular setback, regardless of the relative movements of jaws. It has been overlooked that effects of differential maxillomandibular movements in bimaxillary Class III surgery might induce different effects. And this aspect, which might be the reason of controversial results in literature, has not been evaluated previously. Therefore, primary aim of this study was to investigate influence of different combinations of maxillary advancement and mandibular setback in terms of magnitudes of horizontal movement.

Lateral cephalometric radiographs are amongst conventional routine orthodontic records for diagnosis and treatment results. Previous studies used them for assessment of airway changes and evaluated as accessible and suitable tools for evaluation of craniofacial and soft tissue deformities in their correlations with obstructive sleep apnea syndrome (OSAS) severity (Jakobsone et al., 2010). Although cephalograms cannot display 3D volume of airway, a significant correlation was reported between pharyngeal airway space measurements on cephalometric radiography and hypopharyngeal airway volume measured on computed tomography (CT) (Ryu et al., 2015). In present study, several measures were taken to standardize head posture. All radiographs were taken at same centre with a standard procedure. Patients with questionable head posture were eliminated during initial phase of data collection. After cephalometric analysis and superimposition, patients with more than 10° discrepancy between true vertical lines at two time points were excluded. Linear airway measurements that were proposed by Mochida et al were adopted (Mochida et al., 2004).

Isolated mandibular setback has been associated with a decrease in region of soft palate and base of tongue; and maxillary advancement plus mandibular setback has been associated with an increase in posterior nasal spine region and decrease in soft palate, tongue, and vallecula regions in studies performed on cephalometric analyses (Riley & Powell, 1990). In present study, when whole sample was evaluated as a bimaxillary Class III correction group, PAS and SPAS showed highly significant increase while changes in MAS, IAS and EAS were insignificant. This result was similar to findings of Jakobsone et al, who observed a substantial increase in volume in oropharyngeal and hypopharyngeal areas and concluded that bimaxillary surgery for Class III correction did not cause decrease of posterior airway space (Jakobsone et al., 2010). Burkhart et al also detected a significant increase of upper airway at level of PNS (Burkhart et al., 2014). They also reported a slight narrowing at level of epiglottic vallecula. This narrowing effect was only present in Group-1 at the level of IAS in this study.

However, when data was categorized in groups according to relative jaw movements, significant differences were observed between groups. IAS reduced significantly in Group-1 where mandibular setback amount was greater (-7 ± 2.1 mm) than maxillary advancement (3.4 ± 1.2 mm). In Group-2, where maxilla and mandible

moved equal amounts in opposite directions (3.1 ± 1.2 and 3.3 ± 1.3 mm respectively), airway parameters did not show significant change. In Group-3, where amount of maxillary advancement was greater than mandibular setback (5.2 ± 1.7 mm and -2.6 ± 1.5 mm respectively), PAS showed a significant increase. Differences between whole sample and study groups supported study hypothesis that differential maxillomandibular movements might induce different effects on airway. These results are important to document selective quantitative effects of jaw movements on anteroposterior airway dimensions in Class III correction with bimaxillary surgery. Clinical significance of these changes on airway function as experienced by patients should be evaluated by prospective controlled studies.

On a cone beam CT study, Hart et al recorded linear changes in positions of A-point and D-point (midpoint of internal symphysis) using reference planes (Hart et al., 2015). For their whole sample, including Class II and Class III individuals, they concluded that horizontal movement of mandible and vertical movement of posterior maxilla significantly affected total airway volume. In present study, amount of horizontal movements in A-point and B-point were used for grouping the sample and for airway correlation along with other cephalometric parameters. Similar to Hart et al, a relationship was found between IAS and B-point ($r=0.275$). While A-point showed no correlation, a moderate positive correlation between PAS and SNA ($r=0.335$) was present in total sample. This relationship was more pronounced in Group-3 ($r=0.613$) where maxillary advancement was greater than setback.

The 2D evaluation of airway can be counted as a limitation of this study since volumetric measurements could not be performed. In a retrospective study design, obtaining CBCT data was not possible. Future three-dimensional studies can be conducted in the light of these findings to quantify volumetric outcomes and to clarify conflicting reports on effects of bimaxillary Class III surgery. Weight change, as a confounding variable was not evaluated. Medium weight loss (5-10%) is reported to decrease severity of obstructive sleep apnoea and collapse tendency of airway space (Hart et al., 2015). Data regarding weight change was not present in patient files. However, we can confirm that during treatment, none of patients were on a diet for weight loss purposes. As a general observation from our practice, patients usually recover their weight after removal of splints even if they lost weight postoperatively due to intermaxillary fixation. Cephalometric radiographs

included in this study were taken 6-12 months after surgery, with an interval of minimum 8 months between two time-points. Muscle adaptation is reported to happen during first 6 months after surgery (Schwartz et al., 1992). In post-surgical period, 85-90% of swelling resolves during first 6 months and remaining swelling diminish at second 6-month period. A minimum of 12 months post-surgery would be ideal, however, a post-surgical period of 6 months has been reported to be acceptable for evaluation of soft tissue changes (van der Vlis et al., 2014).

CONCLUSIONS

This study is the first to analyse and document the effects of differential magnitudes of maxillomandibular movements in bimaxillary orthognathic surgery and to show their impact on upper airway anteroposterior dimensions. In the total sample of surgical Class III correction, posterior and superoposterior airway spaces showed highly significant increase while changes in middle, inferior and epiglottic airway spaces were insignificant. When the study sample was categorized according to the magnitude of intervention on both jaws, the locations of the significant changes in airway spaces changed considerably.

Knowing the effect of selective movements is important to guide the clinicians during the surgical planning in cases where airway dimensions are critical presurgically and also to understand the postoperative results of the intervention.

Source of Funding: Not applicable.

Conflicts of interest: None declared.

Acknowledgements: Not applicable.

REFERENCES

1. Azevêdo MS, Machado AW, Barbosa Ida S, Esteves LS, Rocha VÃ, Bittencourt MA. Evaluation of upper airways after bimaxillary orthognathic surgery in patients with skeletal Class III pattern using cone-beam computed tomography. *Dental Press J Orthod*. 2016;21:34-41. <https://doi.org/10.1590/2177-6709.21.1.034-041.oar>.
2. Burkhard JP, Dietrich AD, Jacobsen C, Roos M, Lübbers HT, Obwegeser JA. Cephalometric and three-dimensional assessment of the posterior airway space and imaging software reliability analysis before and after orthognathic surgery. *J Craniomaxillofac Surg*. 2014;42:1428-1436. <https://doi.org/10.1016/j.jcms.2014.04.005>.
3. Germec-Cakan D, Taner T, Akan S. Uvulo-glossopharyngeal dimensions in non-extraction, extraction with minimum anchorage, and extraction with maximum anchorage. *Eur J Orthod*. 2011;33:515-520. <https://doi.org/10.1093/ejo/cjq109>.
4. Hart PS, McIntyre BP, Kadioglu O, Currier GF, Sullivan SM, Li J, Shay C. Postsurgical volumetric airway changes in 2-jaw orthognathic surgery patients. *Am J Orthod Dentofacial Orthop*. 2015;147:536-546. <https://doi.org/10.1016/j.ajodo.2014.12.023>.
5. Hasebe D, Kobayashi T, Hasegawa M, Iwamoto T, Kato K, Izumi N, Takata Y, Saito C. Changes in oropharyngeal airway and respiratory function during sleep after orthognathic surgery in patients with mandibular prognathism. *Int J Oral Maxillofac Surg*. 2011;40:584-592. <https://doi.org/10.1016/j.ijom.2011.01.011>.
6. Hochban W, Schürmann R, Brandenburg U, Conradt R. Mandibular setback for surgical correction of mandibular hyperplasia: does it provoke sleep-related breathing disorders? *Int J Oral Maxillofac Surg*. 1996;25:333-338. [https://doi.org/10.1016/s0901-5027\(06\)80024-x](https://doi.org/10.1016/s0901-5027(06)80024-x).
7. Hwang S, Chung CJ, Choi YJ, Huh JK, Kim KH. Changes of hyoid, tongue and pharyngeal airway after mandibular setback surgery by intraoral vertical ramus osteotomy. *Angle Orthod*. 2010;80:302-308. <https://doi.org/10.2319/040209-188.1>.
8. Jakobsone G, Neimane L, Krumina G. Two – and three-dimensional evaluation of the upper airway after bimaxillary correction of Class III malocclusion. *Oral Surg Oral Med Oral Pathol Oral Radiol Endod*. 2010;110:234-242. <https://doi.org/10.1016/j.tripleo.2010.03.026>.
9. Kawamata A, Fujishita M, Ariji Y, Ariji E. Three-dimensional computed tomographic evaluation of morphologic airway changes after mandibular setback osteotomy for prognathism. *Oral Surg Oral Med Oral Pathol Oral Radiol Endod*. 2000;89:278-287. [https://doi.org/10.1016/s1079-2104\(00\)70089-8](https://doi.org/10.1016/s1079-2104(00)70089-8).
10. Kiliç N, Oktay H. Effects of rapid maxillary expansion on nasal breathing and some naso-respiratory and breathing problems in growing children: a literature review. *Int J Pediatr Otorhinolaryngol*. 2008;72:1595-1601. <https://doi.org/10.1016/j.ijporl.2008.07.014>.
11. Kiliç AS, Arslan SG, Kama JD, Ozer T, Dari O. Effects on the sagittal pharyngeal dimensions of protraction and rapid palatal expansion in Class III malocclusion subjects. *Eur J Orthod*. 2008;30:61-66. <https://doi.org/10.1093/ejo/cjm076>.
12. Kitagawara K, Kobayashi T, Goto H, Yokobayashi T, Kitamura N, Saito C. Effects of mandibular setback surgery on oropharyngeal airway and arterial oxygen saturation. *Int J Oral Maxillofac Surg*. 2008;37:328-333. <https://doi.org/10.1016/j.ijom.2007.12.005>.
13. Lowe AA, Ozbek MM, Miyamoto K, Pae EK, Fleetham JA. Cephalometric and demographic characteristics of obstructive sleep apnea: an evaluation with partial least squares analysis. *Angle Orthod* 1997;67:143-153. [https://doi.org/10.1043/0003-3219\(1997\)067<0143:CADCOO>2.3.CO;2](https://doi.org/10.1043/0003-3219(1997)067<0143:CADCOO>2.3.CO;2)
14. Mochida M, Ono T, Saito K, Tsuiki S, Ohyama K. Effects of maxillary distraction osteogenesis on the upper-airway size and nasal resistance in subjects with cleft lip and

- palate. *Orthod Craniofac Res.* 2004;7:189-197. <https://doi.org/10.1111/j.1601-6343.2004.00300.x>.
15. Muto T, Yamazaki A, Takeda S, Kawakami J, Tsuji Y, Shibata T, Mizoguchi I. Relationship between the pharyngeal airway space and craniofacial morphology, taking into account head posture. *Int J Oral Maxillofac Surg.* 2006;35:132-136. <https://doi.org/10.1016/j.ijom.2005.04.022>.
 16. Riley RW, Powell NB. Maxillofacial surgery and obstructive sleep apnea syndrome. *Otolaryngol Clin North Am.* 1990;23:809-826. [https://doi.org/10.1016/S0030-6665\(20\)31254-8](https://doi.org/10.1016/S0030-6665(20)31254-8)
 17. Ryu HH, Kim CH, Cheon SM, Bae WY, Kim SH, Koo SK, Kim MS, Kim BJ. The usefulness of cephalometric measurement as a diagnostic tool for obstructive sleep apnea syndrome: a retrospective study. *Oral Surg Oral Med Oral Pathol Oral Radiol.* 2015;119:20-31. <https://doi.org/10.1016/j.oooo.2014.07.537>.
 18. Schwartz AR, Schubert N, Rothman W, Godley F, Marsh B, Eisele D, Nadeau J, Permutt L, Gleadhill I, Smith PL. Effect of uvulopalatopharyngoplasty on upper airway collapsibility in obstructive sleep apnea. *Am Rev Respir Dis.* 1992;145:527-532. <https://doi.org/10.1164/ajrccm/145.3.527>.
 19. Steegman R, Hogeveen F, Schoeman A, Ren Y. Cone beam computed tomography volumetric airway changes after orthognathic surgery: a systematic review. *International Journal of Oral and Maxillofacial Surgery.* 2022; <https://doi.org/10.1016/j.ijom.2022.05.013> [Epub ahead of print] Available from: <https://www.sciencedirect.com/science/article/pii/S090.150.2722002260>
 20. Uesugi T, Kobayashi T, Hasebe D, Tanaka R, Ike M, Saito C. Effects of orthognathic surgery on pharyngeal airway and respiratory function during sleep in patients with mandibular prognathism. *Int J Oral Maxillofac Surg.* 2014;43:1082-1090. <https://doi.org/10.1016/j.ijom.2014.06.010>.
 21. van der Vlis M, Dentino KM, Vervloet B, Padwa BL. Postoperative swelling after orthognathic surgery: a prospective volumetric analysis. *J Oral Maxillofac Surg.* 2014;72:2241-2247. <https://doi.org/10.1016/j.joms.2014.04.026>.

Orthodontic Treatment and Oral Hygiene from the Patients' Perspective

Hastaların Bakış Açısından Ortodontik Tedavi ve Oral Hijyen

Burcu BULUT¹, Selin KAYHAN BINDAL², Yasemin Bahar ACAR³

ABSTRACT

Objective: Present study aims to investigate patients' oral hygiene habits, their perspective of the relationship between orthodontic treatment and periodontal health, and the effectiveness of oral hygiene education (OHE).

Materials and Methods: In this cross-sectional study, subjects were randomly selected among the patients who were under active fixed orthodontic treatment. 100 patients with a mean age of 16.4 years (range: 13-28 years) was included. Patients were asked to join a paper-based survey of 20 questions at the end of their routine orthodontic session. At the end of survey, group A received OHE conventionally on a dental model using orthodontic and interdental toothbrushes; group B received OHE visually with a digital video on a personal digital assistant (PDA). Patients were asked to reply the last question after the OHE to assess the retention of key concepts from the education.

Results: 46% believed that orthodontic materials are harmful for their oral health and 39% thought that orthodontic treatment and oral hygiene are independent. 36% confirmed that they received OHE, and 25% of these patients do not think that OHE helps with their orthodontic treatment. 88% of the patients stated that the OHE given at the end of the survey was beneficial while the remaining 12% found it unhelpful.

Conclusion: Patients were unable to realize the benefits of OHE adequately at the first bonding session. The use of audiovisual animations like short digital videos were found to be more effective method for patient education compared to conventional methods.

Keywords: Orthodontics, Oral Hygiene, Health survey, Audiovisual aids

ÖZ

Amaç: Bu çalışma, hastaların ağız hijyeni alışkanlıklarını, ortodontik tedavi ile periodontal sağlık arasındaki ilişkiye bakış açılarını ve ağız hijyeni eğitiminin (AHE) etkinliğini araştırmayı amaçlamaktadır.

Gereç ve Yöntemler: Bu kesitsel çalışmada denekler aktif sabit ortodontik tedavi gören hastalar arasından rastgele seçilmiştir. Ortalama yaşı 16,4 yıl (dağılım: 13-28 yıl) olan 100 hasta dahil edildi. Hastalardan rutin ortodontik seanslarının sonunda 20 soruluk kağıt tabanlı bir ankete katılmaları istendi. Anketin sonunda A grubu, ortodontik ve interdental diş fırçaları kullanan bir diş modelinde geleneksel olarak AHE aldı; B grubu, AHE'yi bir kişisel dijital asistan (PDA) üzerinde dijital bir video ile görsel olarak aldı. Eğitimden anahtar kavramların akılda tutulmasını değerlendirmek için hastalardan AHE'den sonraki son soruyu yanıtlamaları istendi.

Bulgular: %46'sı ortodontik malzemelerin ağız sağlığına zararlı olduğuna inanırken, %39'u ortodontik tedavi ve ağız hijyeninin bağımsız olduğunu düşündü. %36'sı AHE aldığını doğruladı ve bu hastaların %25'i AHE'nin ortodontik tedavilerine yardımcı olduğunu düşünmüyor. Hastaların %88'i anket sonunda verilen AHE'nin faydalı olduğunu belirtirken, kalan %12'si yararsız bulmuştur.

Sonuç: Hastalar ilk bonding seansında AHE'nin faydalarını yeterince anlayamadıkları görüldü. Kısa dijital videolar gibi görsel-ışitsel animasyonların kullanılmasının hasta eğitiminde geleneksel yöntemlere göre daha etkili bir yöntem olduğu görüldü.

Anahtar Kelimeler: Ortodonti, Ağız hijyeni, Sağlık anketleri, Odyovizüel araçlar

Yasemin Bahar Acar (✉)

Associate Professor, Marmara University, Faculty of Dentistry, Department of Orthodontics Başbüyük Sağlık Yerleşkesi, 34854 Maltepe, İstanbul, Turkey
e-mail: yaseminbaharciftci@gmail.com

Selin Kayhan Bindal

Specialty Resident, Marmara University Faculty of Dentistry, Department of Orthodontics, İstanbul, Turkey

Burcu Bulut

Specialty Resident, Atatürk University Faculty of Dentistry, Department of Endodontics, Erzurum, Turkey

Submitted / Gönderilme: 26.08.2022

Accepted/Kabul: 28.11.2022

INTRODUCTION

Teeth move in a periodontal surrounding. The health and hygiene of these tissues directly affect orthodontic treatment starting from treatment planning throughout the mechanics and treatment progress, until the treatment outcome. Therefore, understanding of the biological basis of the relationship between orthodontics and periodontology is one of the keys for a successful orthodontic treatment.

The nature of orthodontic appliances makes it difficult to maintain proper oral hygiene, requiring special care. Doctors have a control over the mechanics and appliances but it is the patients who have an active role in maintaining oral care. For the patients to supply this special care, it is very important that they understand the underlying justifications. In the literature the relationship between fixed orthodontic treatment and some adverse conditions (such as white spot lesions, gingivitis, increased probing depth, increased crevicular fluid volume, increased bleeding on probing, white spot lesions, increased anaerobic microbial flora, and even loss of alveolar bone and periodontal attachment) has been documented (Bollen et al., 2013; Weltman et al., 2010; Höchli et al., 2017; van Gastel et al., 2008). However, most of these problems are transient and can actually be prevented with proper oral hygiene education, patient awareness and motivation (Gomes et al., 2007).

As clinicians, we try to give proper oral hygiene education (OHE) and inform our patients about the importance of oral care both for their personal well-being and orthodontic treatment success. However, despite our efforts, we may sometimes be disappointed with what we encounter in the patients' mouth. This present study aims to investigate patients' oral hygiene habits; their perspective of the relationship between orthodontic treatment and periodontal health, and to evaluate the effectiveness of OHE in a group of patients who are undergoing fixed orthodontic treatment.

MATERIALS AND METHODS

The Ethical Committee of Marmara University, Faculty of Dentistry approved the study with the protocol number 2020-386. Signed informed consent was obtained from patients and their parents. Data from 100 patients with a mean age of 16.4 years (range: 13-28 years) was included in the study and analyzed. A survey of 20 questions was prepared (Table 1). Patients were asked to join a paper-based survey in a private location at the end of their routine orthodontic session. They were randomly assigned to one of the two groups. At the end of survey, group A received OHE conventionally on a dental model using orthodontic and interdental toothbrushes; group B received OHE visually with a digital video on a personal digital assistant (PDA). Patients were asked to reply the last question after the OHE to assess the retention of key concepts from the education. The same investigator performed the surveys and oral hygiene instructions for all patients and the education process in both groups lasted about 10 minutes.

Table 1: The questionnaire with the percentage of answers given

Date:	
Name-Surname:	
Sex:	
<input type="checkbox"/> Male	47%
<input type="checkbox"/> Female	53%
Educational status:	
<input type="checkbox"/> Primary school	0%
<input type="checkbox"/> Secondary school	36%
<input type="checkbox"/> High school	41%
<input type="checkbox"/> University	21%
<input type="checkbox"/> MSc	2%
<input type="checkbox"/> Phd	0%
Employment:	
<input type="checkbox"/> Yes	29%
<input type="checkbox"/> No	71%
Profession:.....	
Do you smoke?	
<input type="checkbox"/> Yes (.... cigarettes /day)	39%
<input type="checkbox"/> No	61%
Do you think that the orthodontic appliances used during your treatment are harmful for your gingiva and teeth?	
<input type="checkbox"/> Yes	46%
<input type="checkbox"/> No	54%
Do you think that there is a correlation between oral hygiene and orthodontic treatment?	
<input type="checkbox"/> Yes	61%
<input type="checkbox"/> No	39%
Do you think that orthodontic treatment makes it difficult to maintain oral hygiene?	
<input type="checkbox"/> Yes	62%
<input type="checkbox"/> No	38%
Did you receive oral hygiene education (OHE) previously?	
<input type="checkbox"/> Yes	36%
<input type="checkbox"/> No	64%

If yes, please explain **when** and **where**:

- when: where:

If yes, do you think that this OHE helped you with your orthodontic treatment?

- Yes 75%
 No 25%

Which of the following tools do you use during your orthodontic treatment?

- Tooth brush 81%
 Interdental brush 21%
 Dental floss 8%
 Mouthwash 27%

Why do you prefer to use this/these oral hygiene tool(s)?

- Orthodontist advised 45%
 Comfortable to use 52%
 Efficient 57%
 Cheap/Easy to afford 41%
 Other: 14%

Do you think that you use your oral hygiene tool(s) in the correct way?

- Yes 51%
 No 49%

Do you use your oral hygiene appliance regularly?

- Yes 46%
 No 54%

How often per day do you use your oral hygiene tools?

- Once 40%
 Twice 55%
 Three times 5%

Do you think that your oral hygiene tool is efficient enough?

- Yes 57%
 No 43%

OHE . . . (to be signed by the investigator)

- A – Verbally on model 50%

- B – Visually on video 50%

Do you think that the OHE was beneficial?

- Yes A – 40% B – 48%
 No A – 10% B – 2%

According to the OHE that you just listened to, which of the following is correct?

Toothbrush should be moved with horizontal movements to and fro, in contact with the teeth and braces & interdental brush should be horizontally applied to interdental area and clean adjacent teeth surfaces by contacting them

Tooth brush should be moved up and down with straight movements from gingiva towards teeth from front to back, in contact with the teeth and braces & interdental brush should be applied perpendicularly and with a strong force to interdental area and clean adjacent teeth surfaces by coarse contact

Tooth brush should be moved from gingiva towards teeth in round movements, and then angulated to contact the teeth and braces from under and above again with round brushing movements & interdental brush should be applied to interdental area perpendicularly and with a light force and clean adjacent teeth surfaces by contacting them with light vibrations

Inclusion criteria were receiving active fixed orthodontic treatment longer than 6 months, volunteering to join the study, fulfilling the questionnaire including the oral hygiene education at the end, normal physical, systemic and mental status. Exclusion criteria were receiving fixed treatment for less than 6 months, incomplete surveys, failure to complete oral hygiene education, periodontally compromised patients, poor physical, systemic or mental condition. All participants provided written informed consent after receiving explanations of study objectives and procedures.

As a rule of thumb, all patients were instructed to complete all necessary dental treatments (such as fillings, root canal treatment, periodontal treatment) prior to orthodontic treatment. All patients were given oral hygiene education (OHE) by their orthodontists at the first appointment after brackets were bonded.

The main outcome measure of this study is the evaluation of personal habits and awareness in oral care of the orthodontic patients. Secondary outcome measure is the effectiveness of the first and the second OHE.

Statistical Analysis

In this cross-sectional study, the subjects were randomly selected among the patients who were under active fixed orthodontic treatment in the Orthodontic Department of Marmara University Dental Faculty. Sample size of the study was calculated as 47 with G*Power Version 3.1.9.2, considering a previous study (7) and 0,5 effect size, 95% power and %5 Type I error. After data collection was completed, the responses to the surveys were evaluated. Distributions of important variables were graphed and descriptive statistics calculated.

RESULTS

Table 1 displays the questions in the survey and the percentage of given answers. Table 2 summarizes the descriptive statistics of the study sample. 39% of the employed patients were smokers. Table 3 shows the chart of the responses to questions concerning orthodontics and oral hygiene. 46% believed that orthodontic materials are harmful for their oral health and 39% thought that orthodontic treatment and oral hygiene are independent. Table 4 displays the chart of responses to questions concerning oral hygiene education. 36% stated that they received OHE, and 25% of these patients do not think that OHE helps with their orthodontic treatment. 81% confirmed using tooth brush and they mostly preferred it for its efficiency (57%) and the ease of use (52%). 51% thought that they use the oral hygiene instrument in the correct way and 46% confirmed using it regularly, with 55% using it twice a day. 57% find their oral hygiene instrument inadequate for proper cleaning. 88% of the patients stated that the OHE given at the end of the survey was beneficial while the remaining 12% found it unhelpful.

Table 2: Summary of sociodemographic characteristics for entire sample

Study variable	Descriptive statistics
Sample size (n)	100
Gender -- male	47 (47%)
Age (years)	16.4±4.8
Educational status	
Primary school	0 (0%)
Secondary school	36 (36%)
High school	41 (41%)
University	21 (21%)
MSc	2 (2%)
Phd	0 (0%)
Employment	29 (29%)

Table 3: Patients' response to questions concerning orthodontics and oral hygiene

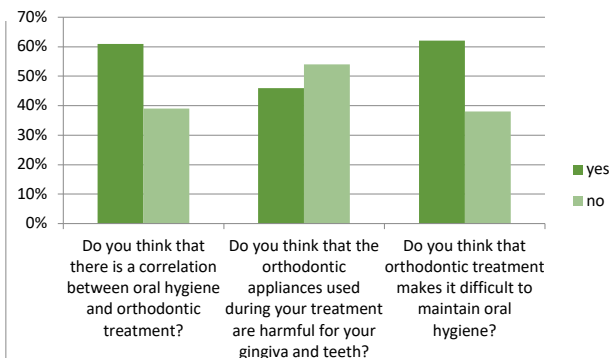
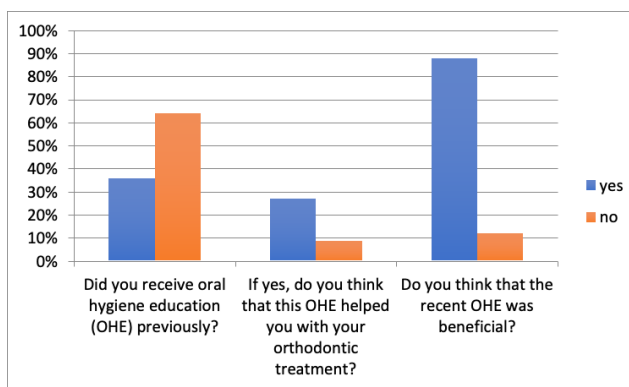


Table 4: Patients' response to questions concerning oral hygiene education



DISCUSSION

Clinicians spend time to understand patients' concerns and to communicate their own point-of-views and instructions about diagnosis and treatment plan. While both parties may think that they understand each other and communicate their own concerns well enough, the actual situation may not be as such. All in all, the wisdom that one can transfer is as much as the listener comprehends. In our orthodontic department, despite the attention we pay to give oral care instructions at the bonding appointment and continue to warn patients at monthly visits in case of necessity, we may fail to be content with the oral hygiene status of most patients. The aim of the present study was to evaluate patients' perspective of the relationship between orthodontics and their oral hygiene and their conception of oral hygiene instructions.

Questionnaires are used in a wide range of settings in all fields to collect information and evaluate the general opinion on a specific subject. In the literature, many studies

are based on questionnaires (Paillaud et al., 2018; Obeidat et al., 2018; Fleming et al., 2018; Mafla et al., 2019). With the emphasis on patient involvement for evaluation of treatment outcomes (patient related outcome measures), questionnaires are becoming more systematic, standardized and valuable tools that provide objective assessment from the patients' perspective (Baiju et al., 2017). This survey was performed on 100 patients whose mean age was 16.4 years (range: 13-28 years) and majority (71%) were students. According to the results of this survey, patients prefer to use toothbrush in the first place, as the main tool but the number of patients who use mouthwash and interdental brush is rather low. Only 50% of the patients brush their teeth twice a day and do it regularly. They also seem to have a tendency to blame the oral hygiene tool for ineffectiveness. 61% of the patients think that there's a correlation between orthodontic treatment and oral hygiene and that orthodontic appliances make it difficult to maintain oral hygiene. However, less patient (46%) find orthodontic appliances harmful for their gingiva and teeth. This may be an indicator of patients' awareness about the fact that rather than orthodontic appliances, poor oral hygiene is to be blamed for the adverse effects during treatment. However, this consciousness definitely needs to be increased.

Patient education has a gross role in treatment progress. It has been documented that informed patients are better at presenting positive health behaviors (Stone et al., 2001), participating at health decisions (Fairley et al., 2003) and adhering to medication regimens (Di Matteo et al., 2002; Simoni et al., 2003; Edworthy et al., 1999; Smith et al., 2003). For patient education, a clinician-led theory-based manner explaining why and how's with feedback from the patient is described as the ideal method. In a study that evaluated orthodontists' assessment and management of patient compliance, "verbally praising the patient" was selected as the most effective method for improving patient compliance among 24 methods in total (including various options such as charging additional fee, rewarding, reminding etc.). (Mehra et al., 1998). The following 9 of the top 10 methods were about educating the patient and parents about treatment goals and discussing the consequences of poor compliance.

In the present study, patients were given oral hygiene education at two time points. First OHE was given verbally by their orthodontists at the first bonding appointment, patients had a hand mirror and they were told how and which tools to use at this time. Second OHE was after 6-8 months, given by the same clinician at the end of the survey in one of two ways: either on a dental model using orthodontic and interdental

toothbrushes; or visually with a video on a PDA. Different from the first time, visual objects were included at the second OHE. It is an interesting finding of this survey that although all patients received OHE at the end of first bonding session, 64% replied that they did not receive OHE previously. This may be related to the fact that patients were more involved in their new appliances and esthetics at this first time experience. Moreover, at this first session, patients had no previous experience of brushing with the braces and arch wires. It may be a better idea to have an extra session a few days later when OHE is given separately to indoctrinate patients about this subject. They will be used to their appliances and will have experienced brushing with the appliances on. Then, they may have a more active participation at this session. 75% of those patients who recognized the first OHE found it helpful for their oral care. This may show that patients do benefit from a good oral hygiene education but they need and deserve a well arranged time and space which will increase their conception. The increase in the number of patients who found the second OHE helpful (88%) is also supporting this. Also, the last question was replied correct by a higher number of patients in group B (video group, 98%) compared to group A (model group, 90%).

CONCLUSION

In conclusion, this survey documents the following facts: firstly, the majority of patients in our university clinic were not paying enough attention to their oral hygiene in their daily life. Secondly, they did not benefit enough from OHE at the first bonding session. Finally, the use of audiovisual animations like short digital videos were a more effective method for patient education compared to conventional methods.

Main Points

- 46% of the patients participating in the survey believed that orthodontic materials are harmful for their oral health and 39% thought that orthodontic treatment and oral hygiene are independent.
- 57% of the patients find their oral hygiene instrument inadequate for proper cleaning.
- 88% of the patients stated that the OHE given at the end of the survey was beneficial while the remaining 12% found it unhelpful.
- 36% confirmed that they received OHE, and 25% of these patients do not think that OHE helps with their orthodontic treatment.

- The use of audiovisual animations like short digital videos were found to be more effective method for patient education compared to conventional methods.

Acknowledgements

None.

Conflict of interest

None.

REFERENCES

1. Baiju RM, Peter E, Varghese NO, Anju P. Patient Reported Outcome Assessment of Periodontal Therapy: A Systematic Review. *J Clin Diagn Res.* 2017;11:14-9.
2. Bollen, A.M., Cunha-Cruz, J., Bakko, D.W., Huang, G.J. and Hujuel, P.P. The effects of orthodontic therapy on periodontal health: a systematic review of controlled evidence. *J Am Dent Assoc,* 2013;139:413–22.
3. Brock TP, Smith SR. Using digital videos displayed on personal digital assistants (PDAs) to enhance patient education in clinical settings. *Int J Med Inform.* 2007;76(11-12):829-835.
4. Di Matteo MR, Giordani PJ, Lepper HS. Patient adherence and medical treatment outcomes: a meta analysis, *Med. Care* 2002;40:794–881.
5. Edworthy SM, Devins SM. and the patient education study group. Improving medication adherence through patient education distinguishing between appropriate and inappropriate utilization, *J. Rheumatol.* 1999;26:1793–1801.
6. Fairley CK, Levy R, Rayner CR, Allardice K, Costello K, Thomas C. Randomized trial of an adherence programme for clients with HIV, *Int. J. STD AIDS* 2003;14:805–9.
7. Fleming PS, Cunningham SJ, Benson PE, Jauhar P, Millett D. Extraction of premolars for orthodontic reasons on the decline? A cross-sectional survey of BOS members. *J Orthod.* 2018;7:1-6.
8. Gomes, S.C., Varela, C.C., da Veiga, S.L., R.sing, C.K. and Oppermann, R.V. Periodontal conditions in subjects following orthodontic therapy. A preliminary study. *Eur J Orthod.* 2007; 29:477–81.
9. Höchli, D., Hersberger-Zurfluh, M., Papageorgiou, S.N. and Eliades, T. Interventions for orthodontically induced white spot lesions: a systematic review and meta-analysis. *Eur J Orthod,* 2017; 39: 122–33.
10. Mafla AC, Herrera-López HM, Villalobos-Galvis FH. Psychometric approach of the revised Illness Perception Questionnaire for Oral Health (IPQ-R-OH) in patients with periodontal disease. *J Periodontol.* 2019; 90:177-188.
11. Mehra T, Nanda RS, Sinha PK. Orthodontists' assessment and management of patient compliance. *Angle Orthod.* 1998;68:115-22.
12. Obeidat RF, Qan'ir Y, Turaani H. The relationship between perceived competence and perceived workplace bullying among registered nurses: A cross sectional survey. *Int J Nurs Stud.* 2018 ;88:71-8.
13. Paillaud E, Soubeyran P, Caillet P, Cudennec T, Brain E, Terret C, Etchepare F, Mourey L, Aparicio T, Pamoukdjian F, Audisio RA, Rostoft S, Hurria A, Bellera C, Mathoulin-Pélissier S; G-CODE collaborators. Multidisciplinary development of the Geriatric Core Dataset for clinical research in older patients with cancer: A French initiative with international survey. *Eur J Cancer.* 2018;103:61-8.
14. Simoni JM, Frick PA, Pantalone DW, Turner BJ. Antiretroviral adherence interventions: a review of current literature and ongoing studies, *Top. HIV Med.* 2003;11:185–98.
15. Smith SR, Rublein JC, Marcus C, Brock TP, Chesney MA. A medication self-management program to improve adherence to HIV therapy regimens, *Patient Educ. Couns.* 2003;50:187–99.
16. Stone VE, Hogan JW, Schuman P, Rompalo AM, Howard AA, Korkontzelou C. Antiretroviral regimen complexity, self-reported adherence, and HIV patients' understanding of their regimens: survey of women in the HER study, *J. Acquir. Immune Defic. Syndr.* 2001;124–31.
17. van Gastel, J., Quirynen, M., Teughels, W., Coucke, W. and Carels, C. Longitudinal changes in microbiology and clinical periodontal variables after placement of fixed orthodontic appliances. *J Periodontol,* 2008;79:2078–86.
18. Weltman, B., Vig, K.W., Fields, H.W., Shanker, S. and Kaizar, E.E. Root resorption associated with orthodontic tooth movement: a systematic review. *Am J Orthod Dentofacial Orthop,* 2010;137:462–76; discussion 12A.

Evaluation of the Inferior Alveolar Nerve with 3 Tesla Turbo Spin Echo Magnetic Resonance Imaging

Inferior Alveolar Sinirin 3 Tesla Turbo Spin Eko Manyetik Rezonans Görüntüleme Yöntemiyle Değerlendirilmesi

Melisa OCBE¹, Mehmet Oguz BORAHAN², Nuri Cagatay CIMSIT³

ABSTRACT

Objectives: The purpose of this study is to evaluate the inferior alveolar nerve's position and nerve plexus within the mandibular canal (MC) with turbo spin echo (TSE) sequences of magnetic resonance imaging (MRI).

Methods: The IAN position was evaluated retrospectively in 220 patients as right and left mandibles (n=440). IAN was classified according to topographical features and branches. MRI images were evaluated as the sequences of T1-weighted, T2-weighted and Proton Density TSE images with standard scanning protocols. Additionally, location of the nerve plexus was recorded as anterior, premolar, molar and retromolar regions.

Results: Patient age was in the range of 7-81 years and the mean age was 37.23 ±16.38. Most common type was Type I (75.2%) which identifies a single major branch of IAN, followed by Type II (21.8%) that identifies inferiorly located and extended branching IAN, and Type III (3%) which represents IAN divides posteriorly into two major branches. Also, it was found that molar region nerve plexus (66.2%) was significantly higher than other regions.

Conclusions: MRI is a non-invasive soft tissue imaging method and is an alternative promising modality regarding in

the evaluation of IAN. Preoperative MRI examination may help surgical planning of mandible molar region to avoid complications.

Keywords: inferior alveolar nerve, mandible, mandibular canal, magnetic resonance imaging, turbo spin echo

ÖZ

Giriş: Bu çalışmanın amacı inferior alveolar sinirin konumunu ve mandibular kanalın içerisindeki sinir demetinin morfolojik sınıflamasını turbo spin eko manyetik rezonans görüntüleme (TSE MRG) ile değerlendirmektir.

Materyal ve Metod: Inferior alveolar sinirin konumu, 220 hastaya ait manyetik rezonans görüntülerinde sağ ve sol olarak (n=440) retrospektif olarak sagittal, koronal ve aksiyal kesitlerde değerlendirilmiştir. Inferior alveolar sinir topografik özelliklerine ve dallanmalarına göre sınıflandırılmıştır. Manyetik rezonans görüntüleri T1 ağırlıklı, T2 ağırlıklı, Proton Density olarak kaydedilmiştir. Sinir pleksusunun konumu anterior, premolar, molar, retromolar olarak kaydedilmiştir.

Bulgular: Yaş aralığı 7-81 ve yaş ortalaması 37.23±16.38 olmuştur. En sık görülen inferior alveolar sinir, tek bir sinir dalını ifade eden Tip I (75.2%) olmuştur. İkinci en sık görülen Tip II (%21.8) olup, mandibulanın inferiorundan geçen, uzamış sinir dallanmaları izlenen tipi olmuştur. Posteriorda iki ana dala ayrılan inferior alveolar sinir tipi Tip III olup, görülme sıklığı %3 olarak saptanmıştır. En sık görülen sinir demeti bölgesi molar bölge (%66.2) olarak bulunmuştur.

Sonuç: MRG, invaziv olmayan bir yumuşak doku görüntüleme yöntemi olup inferior alveolar siniri görüntülemeye alternatif bir yardımcı yöntem olabilir. Preoperatif olarak MRG, mandibula molar bölgenin cerrahi planlamasında kullanılabilir.

Anahtar Kelimeler: inferior alveolar sinir, mandibula, mandibular kanal, manyetik rezonans görüntüleme, turbo spin eko

INTRODUCTION

Inferior alveolar nerve (IAN) lies inside the mandibular canal (MC) with vascular tissue and it is the largest branch

Melisa Ocbe (✉)

Marmara Üniversitesi Recep Tayyip Erdoğan Külliyesi Sağlık Yerleşkesi, Diş Hekimliği Fakültesi, Başbüyük Yolu 9/3 34854 Başbüyük / Maltepe / İstanbul
e-mail: melisabozkurt@windowslive.com

Mehmet Oguz Borahan

Assoc. Prof. Dr., Marmara University, Faculty of Dentistry, Department of Oral and Maxillofacial Radiology, Istanbul, Turkey

Nuri Cagatay Cimsit

Prof. Dr., Marmara University, School of Medicine, Internal Medical Sciences, Department of Radiology, Istanbul, Turkey

Submitted / Gönderilme: 08.09.2022

Accepted/Kabul: 23.11.2022

of the mandibular division of the trigeminal nerve (Kim et al., 2009). Histological sections had shown that the IAN is observed as the fusion of numerous arteries, veins and nerve fibers collected in the connective tissue and located in the upper and lateral parts of the main mandibular nerve trunk. As the inferior alveolar vein and artery runs above the inferior alveolar nerve, surgical interventions to the superior part of the mandibular canal may also affect these vascular tissues as well (Fukami et al., 2012). This is the reason of the course and location of IAN are great interest of dental clinicians.

The topography of the IAN has been tried to be understood by various methods. Although there is no consensus about the course and topography of IAN, there are two approaches for investigating the character and configuration of the inferior alveolar nerve: cadaver studies and imaging methods. As the technological advances progress, imaging methods have been improved and diversified (Weck et al., 2016).

Currently, there are various imaging methods for evaluation of IAN: panoramic radiography (Juodzbalys and Wang, 2010; Weck et al., 2016), computed tomography (CT) and cone beam computed tomography (CBCT) (Imamura et al., 2004; Juodzbalys and Wang, 2010; Chau, 2012; de Oliveira Santos et al., 2012; Ogawa et al., 2016), ultrasonography (USG) (Machtei et al., 2010), endoscopy (Beltrán et al., 2012) and magnetic resonance imaging (MRI) (Nasel et al., 1998; Imamura et al., 2004; Eggers et al., 2005; Ferreti et al., 2009; Krasny et al., 2012; Assaf et al., 2014; Agbaje et al., 2017; Deepho et al., 2017; Kreutner et al., 2017; Deepho et al., 2018; Wamasing et al., 2019; Beck et al., 2019). Panoramic radiography, CT and CBCT can view the mandibular canal cortex, but these imaging methods are not adequate for the interior neurovascular tissue. Traditional radiographs or CBCT may not represent the actual appearance of the bone structure. IAN might not be visible due to the higher interaction of the radiation with the cortical bone rather than trabecular bone. Also, sparse trabeculation of mandibular bone is an inhibitory feature of CBCT image quality. For all these reasons MRI is a superior method with the imaging of neurovascular tissues compared to CBCT (Cavalcanti et al., 1999; Couture et al., 2003).

The purpose of this study is to verify the topography of the inferior alveolar nerve, artery and vein therein by MR imaging method retrospectively.

MATERIAL AND METHODS

Ethical approval for this retrospective study was granted by the Marmara University, Faculty of Medicine, Ethical Committee of Non-invasive Clinical Research with the following project no: 09202272.

MRI images of 220 patients (48 male and 172 female, mean age was 37.23, age range was 7-81) from the archive of Marmara University Medical Hospital, Department of Radiology were collected from the years between 2014 and 2021 for this retrospective study. Aimed region of the interest was also recorded as following modalities: cervical, temporal, facial and temporomandibular MRI.

In the cases with the absence of informed consent form which refers using images for research and scientific reasons, poor qualified images (metal artefacts, movement artefacts, artefacts caused by head stabilizer of MRI machine), insufficient region of interest, presence of any unilateral/bilateral pathologies (tumours, cysts), malformations of mandible or disorders that changes location or branching pattern of MC (e.g. fibrous dysplasia, floride osseous dysplasia, von Recklinghausen disease), presence of postoperative reconstructive or fixative materials, presence of mandibular or bimaxillary orthodontic wire, presence of impacted or partially erupted teeth were excluded from this study.

Procedures

Imaging of the mandible was performed with 3.0-T (MagnetomVerio, Siemens Healthcare, Erlangen, Germany) as standard procedure in all MRI scans with a standard Siemens multicoil. Routine MRI protocol of turbo spin echo (TSE) sequences [T1-weighted (T1w), T2-weighted (T2w), Proton density (PD)] were used in order to evaluate the location and branches of IAN (Table 1).

Table 1: Scanning protocol parameters.

Scan Parameters	T1 weighted	T2 weighted	Proton Density
Matrix size (mm)	295 x 229	240 x 220	240 x 205
FOV (mm)	178 x 178	150 x 150	150 x 150
FA	90	90	90
TR	450	2500	2000
TE	7	80	21

Image Analysis

DICOM file form of images were transferred for reconstruction as sagittal, coronal and axial. The image analysis was performed by using INFINITT software (Version 3.0.11.4 BN11, INFINITT Healthcare Co., Ltd, South Korea).

To ensure efficient evaluation, a clinician (MO) in the Department of Oral Diagnosis and Radiology evaluated the images. During meetings for the pilot study, a specialist working in the Department of Radiology, Faculty of Medicine trained the radiology specialists, and an agreement on the objective criteria for the qualitative evaluation of the images was forged among the evaluators.

For the evaluation of the IAN, classification of Carter and Keen was used (Carter and Keen, 1971). IAN was evaluated bilaterally and Type I (Figure 1 and 4) was used to identify one major branch of IAN which is located nearby the roots of mandibular molars. Type II (Figure 2) was used to represent the IAN located inferiorly. In this type, nutrient canals were seen prolonged, extended and more obliquely run to the superior of the mandible. Type III (Figure 3) presents the IAN type which divides in two major branches in posterior region.

Also, distribution of nerve plexus was classified according to their area such as molar region, retromolar region, premolar region and anterior region.

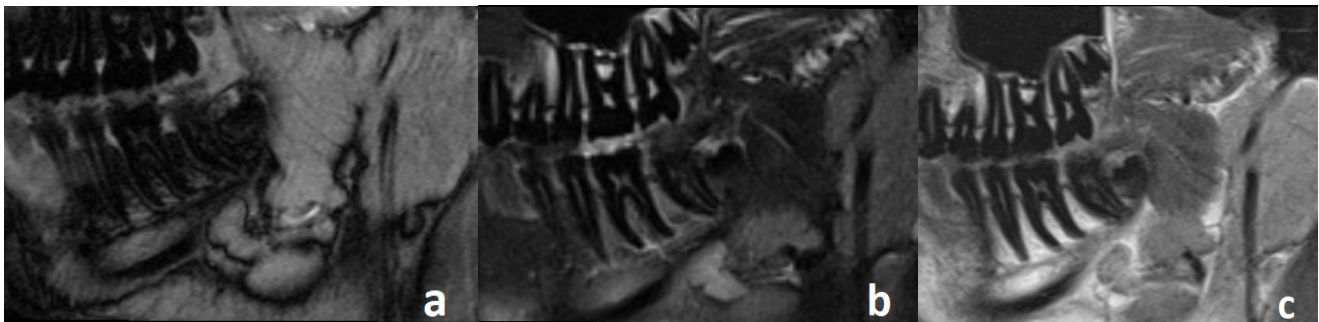


Figure 1. Type I, sagittal cross section 3T TSE MRI **a;** T1w **b;** T2w **c;** Proton Density

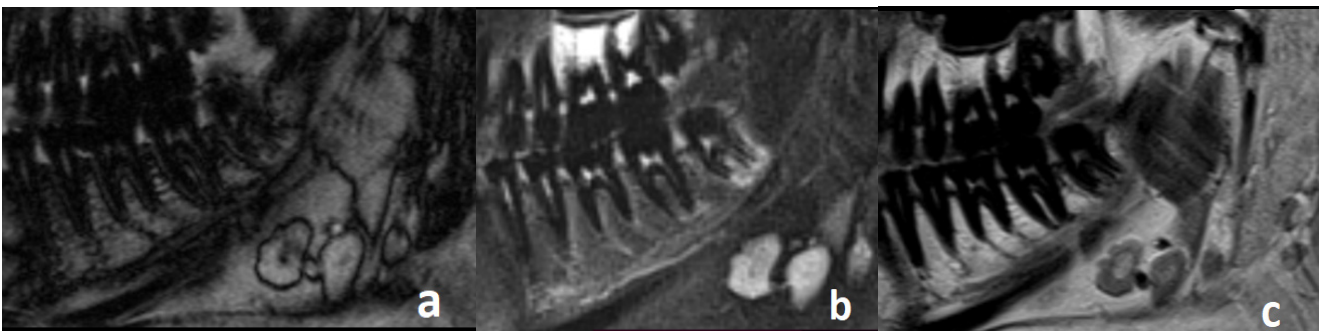

Figure 2. Type II, sagittal cross section 3T TSE MRI **a;** T1w **b;** T2w **c;** Proton Density

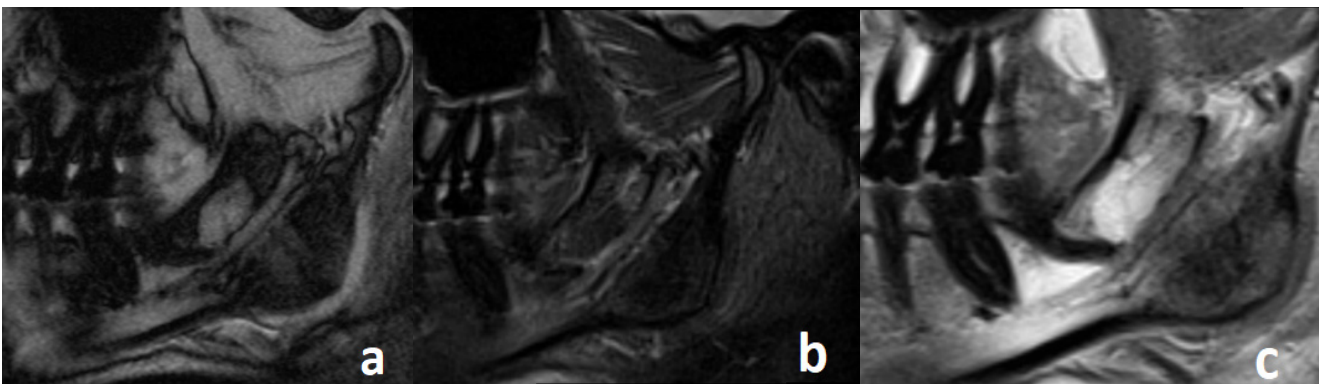


Figure 3. Type III, sagittal cross section 3T TSE MRI **a;** T1w **b;** T2w **c;** Proton Density

RESULTS

There was a statistically significant difference between age groups in terms of IAN Morphology classifications ($p < 0.002$; $p < 0.05$). Type I rate (84.1%) in the 36-45 age group is significantly higher than patients younger than 25 years old (65.2%) and 26-35 years old (71.3%). The rate of Type I over the age of 45 (81.4%) is significantly higher than the group under the age of 25 (65.2%). The rate of Type II under 25 years old (33.3%) is significantly higher than 36-45 years old (13.6%) and over 45 years old (14.3%). There was no significant difference between other age groups ($p > 0.05$).

There was no statistically significant difference between the genders, between right and left sides, between sequences in terms of IAN morphological classifications ($p > 0.05$).

Although it is close to significance between modalities in terms of IAN morphological classifications, there is no statistically significant difference ($p > 0.05$). Hence the difference was not significant, it is noteworthy that the incidence of Type II in the facial MRI (50%) is higher than in the cervical MRI (10.5%) and temporal MRI (0%) (Table 2).

Table 2: Assessments on inferior alveolar nerve parameters.

		Type 1	Type 2	Type 3	p
		n (%)	n (%)	n (%)	
Age groups	< 25	86 (65.2)	44 (33.3)	2 (1.5)	0,002*
	26-35	57 (71.3)	20 (25)	3 (3.8)	
	36-45	74 (84.1)	12 (13.6)	2 (2.3)	
	> 45	114 (81.4)	20 (14.3)	6 (4.3)	
Gender	Female	255 (74.1)	76 (22.1)	13 (3.8)	0,140
	Male	76 (79.2)	20 (20.8)	0 (0)	
Side	Right	167 (75.9)	46 (20.9)	7 (3.2)	0,873
	Left	164 (74.5)	50 (22.7)	6 (2.7)	
Sequence	T1 – weighted	133 (72.7)	43 (23.5)	7 (3.8)	0,527
	T2 – weighted	33 (70.2)	12 (25.5)	2 (4.3)	
	Proton Density	165 (78.6)	41 (19.5)	4 (1.9)	
Modality	Cervical MRI	34 (89.5)	4 (10.5)	0 (0)	0,061
	Temporal MRI	10 (100)	0 (0)	0 (0)	
	Facial MRI	4 (50)	4 (50)	0 (0)	
	Temporomandibular MRI	283 (73.7)	88 (22.9)	13 (3.4)	

Chi-square test * $p < 0.05$

DISCUSSION

Classification of inferior alveolar nerve anatomy as a cadaveric study was made initially by Olivier. In this study, the anatomy of the inferior alveolar nerve is divided into two categories on 50 cadavers; Type I as the only structural formation with the branches that reach to the teeth (66%) and Type II as the inferior alveolar nerve that forms the plexus that supplies the teeth (34%) (Olivier, 1928). Polland et al. examined 7 cadavers to examine the anatomy of the inferior alveolar nerve. They found a single large nerve bundle in each case (Polland et al., 2001).

Kieser et al. studied one hundred and seven edentulous mandible cadavers to examine the vertical position of the inferior alveolar nerve and its intraosseous branches. They classified IAN as high, if the nerve is located superiorly to the half of the mandibular corpus and as low if it is located in the middle of the mandibular corpus or close to the inferior border of the mandible. Also, IAN were divided into 4 categories according to the branching pattern in the study of Kieser et al. (Kieser et al., 2005). Type I is a single nerve branch, Type II represents a single nerve with small branches, Type III is a form of IAN which gives branches to the molar region in the proximal half of the nerve. Finally, Type IV represents two plexuses in the proximal and distal half of the IAN. According to the study of Kieser et al., the most common type II (56%) is followed by type III (23.3%), type IV (16.9%), and type I (3.8%), respectively. They also reported that 70% of them were localized “low” in the half of the mandible corpus (Kieser et al., 2005). However, Nortje et al. found this positioning in 52.2% of the cases. Although, their study of 3,612 radiographs failed to distinguish between dentulous and edentulous subjects, making comparisons with the study of Kieser et al. is difficult (Notrje et al., 1977; Kieser et al., 2005). Additionally, another study of Kieser et al. revealed that a molar plexus from the proximal half of the IAN was the most observed pattern of distribution (Kieser et al., 2004).

Carter and Keen examined the anatomy of the inferior alveolar nerve in their study on 8 cadavers. In this study, they found three types of inferior alveolar nerve trace as Type I, II and III (Table 3). Carter and Keen classification was used in this study (Carter and Keen, 1971).

Table 3: Classification of Carter and Keen (Carter and Keen, 1971)

Type I	Type II	Type III
Single major inferior alveolar nerve that runs within the bony canal.	Inferior alveolar nerve located slightly below the mandible; compared to Type I, dental branches arise more posteriorly, resulting in longer and more oblique.	Inferior alveolar nerve divides posteriorly into two major branches.

It is confirmed that the course and position of IAN can be seen with various sequences of MRI and detectability is higher than CT/CBCT (Imamura et al., 2004; Krasny et al., 2012; Beck et al., 2021; Burian et al., 2020). In this present study sagittal T1w, T2w, PD TSE MRI images were selected. Bone marrow was seen with high signal intensity in T1w sequence images. The cortical bone and its PD were low signal intensity. The MC was low signal intensity inside bone marrow that had high signal intensity. This study reveals that the course of IAN / MC can be detected with MRI TSE sequences. Also, according to the study Murakami et al. detectability of tumour or inflammation with T2w sequence is high but MC and alveolar bone could not be clearly imaged due to the low signal-to-noise ratio (Murakami et al., 1996). In line with this data, we used limited T2w sequence images for this study. Additionally, low detectability of the MC in molar region with CT was shown in the study of Imamura et al. (Imamura et al., 2004). Molar region plexus was the common branching pattern in our study with MRI. This data represents the superior features of MRI. Furthermore, this result is also similar with Kieser et al. classification (Kieser et al., 2004; Kieser et al., 2005).

Both dentulous and edentulous patients were included in this study. In previous studies, as in our study, it was unknown how long the individuals had been edentulous. As represented in the studies of Kieser et al., it is difficult to build consensus regarding the effect of the duration of absence of teeth on the course and distribution of the IAN. Thus, no data could be obtained about the inferior alveolar canal located low or high in this study. Carter and Keen classification was evaluated according to its relation to the teeth in dentulous patients (Carter and Keen, 1971; Nortjé et al., 1977; Kieser et al., 2004; Kieser et al., 2005).

Type I (75.2%) was the most common configuration of IAN in our study, following with Type II (21.8%) and Type III (3%). Small branches of IAN were found 92.3% of total semi-mandibles. These branches were also classified according to their region. The most common plexus type was found as molar plexus (66.2%) followed by retromolar

plexus (25.7%), premolar plexus (5.4%) and anterior plexus (2.7%). A study of Chau showed that the IAN was difficult to identify in the first and second lower molar regions with CBCT and Chau found a significant difference between the numbers of CBCT (8.62%) and the number of MRI (0.03%) images that could not reveal the IAN. As the most common plexus was molar plexus with our MRI study, the result of our study also supports Chau's (Chau, 2011).

Some limitations of this study can be considered as, the evaluation of various imaging modalities with different regions of interest. This variety can have an effect on the detection of the neurovascular bundle. However, this distribution of imaging modalities is sufficient for the commonly used MRI images, given that the aim of the study was not to develop a new imaging modality for IAN itself. Also, panoramic reconstruction of MRI images was not used for this study on purpose. Further studies can use multiplanar MRI images (Burian et al., 2020) for the detection of IAN morphology.

CONCLUSIONS

This present study aimed to demonstrate the location of inferior alveolar nerve for preoperative planning of mandible molar region and this study reveals that the course of IAN / MC can be detected with MRI TSE sequences. MRI is an alternative imaging method when the position and course of the nerve cannot be visualized on two-dimensional radiographs or CBCT due to the low cortication of MC. Yet MRI is not very accessible for dentists, patients' previous MRI images that taken for medical reasons can be used by dentists without scanning the patient again. Imaging IAN with MRI is advantageous due to the high image contrast between IAN and bone structures of mandible. Even considering that CBCT involves ionizing radiation, as demonstrated by this study that it is possible to identify the IAN course and position using previous images of the patient, as MRI is a promising imaging method.

Acknowledgements

None.

Conflict of Interest

All authors declare that there are no conflicts of interest.

REFERENCES

1. Agbaje JO, de Castele EV, Salem AS, Anumendem D, Lambrechts I, Politis C. Tracking of the inferior alveolar nerve: its implication in surgical planning. Clin Oral Investig. 2017

- Sep;21(7):2213-2220. doi: 10.1007/s00784.016.2014-x. Epub 2016 Nov 22. PMID: 27878463.
2. Assaf AT, Zrnc TA, Remus CC, Schönfeld M, Habermann CR, Riecke B, Friedrich RE, Fiehler J, Heiland M, Sedlacik J. Evaluation of four different optimized magnetic-resonance-imaging sequences for visualization of dental and maxillo-mandibular structures at 3 T. *J Craniomaxillofac Surg*. 2014 Oct;42(7):1356-63. doi: 10.1016/j.jcms.2014.03.026. Epub 2014 Apr 13. PMID: 24837485.
 3. Beck F, Austermann S, Bertl K, Ulm C, Lettner S, Toelly A, Gahleitner A. Is MRI a viable alternative to CT/CBCT to identify the course of the inferior alveolar nerve in relation to the roots of the third molars? *Clin Oral Investig*. 2021 Jun;25(6):3861-3871. doi: 10.1007/s00784.020.03716-4. Epub 2020 Dec 7. PMID: 33289048; PMCID: PMC8137481.
 4. Beltrán V, Fuentes R, Engelke W. Endoscopic visualization of anatomic structures as a support tool in oral surgery and implantology. *J Oral Maxillofac Surg*. 2012 Jan;70(1):e1-6. doi: 10.1016/j.joms.2011.09.011. PMID: 22182657.
 5. Burian E, Probst FA, Weidlich D, Cornelius CP, Maier L, Robl T, Zimmer C, Karampinos DC, Ritschl LM, Probst M. MRI of the inferior alveolar nerve and lingual nerve-anatomical variation and morphometric benchmark values of nerve diameters in healthy subjects. *Clin Oral Investig*. 2020 Aug;24(8):2625-2634. doi: 10.1007/s00784.019.03120-7. Epub 2019 Nov 8. PMID: 31705309.
 6. Carter RB, Keen EN. The intramandibular course of the inferior alveolar nerve. *J Anat*. 1971; 108: 433-440.
 7. Cavalcanti MG, Ruprecht A, Johnson WT, Southard TE, Jakobsen J. Radiologic interpretation of bone striae: an experimental study in vitro. *Oral Surg Oral Med Oral Pathol Oral Radiol Endod*. 1999 Sep;88(3):353-7. doi: 10.1016/s1079-2104(99)70042-9. PMID: 10503868.
 8. Chau A. Comparison between the use of magnetic resonance imaging and cone beam computed tomography for mandibular nerve identification. *Clin Oral Implants Res*. 2012 Feb;23(2):253-256. doi: 10.1111/j.1600-0501.2011.02188.x. Epub 2011 Apr 13. PMID: 21488971.
 9. Couture RA, Whiting BR, Hildebolt CF, Dixon DA. Visibility of trabecular structures in oral radiographs. *Oral Surg Oral Med Oral Pathol Oral Radiol Endod*. 2003 Dec;96(6):764-71. doi: 10.1016/j.tripleo.2003.08.013. PMID: 14676770.
 10. de Oliveira-Santos C, Souza PH, de Azambuja Berti-Couto S, Stinkens L, Moyaert K, Rubira-Bullen IR, Jacobs R. Assessment of variations of the mandibular canal through cone beam computed tomography. *Clin Oral Investig*. 2012 Apr;16(2):387-93. doi: 10.1007/s00784.011.0544-9. Epub 2011 Mar 30. PMID: 21448636.
 11. Deepho C, Watanabe H, Kotaki S, Sakamoto J, Sumi Y, Kurabayashi T. Utility of fusion volumetric images from computed tomography and magnetic resonance imaging for localizing the mandibular canal. *Dentomaxillofac Radiol*. 2017 Mar;46(3):20160383. doi: 10.1259/dmfr.20160383. Epub 2017 Feb 17. PMID: 28045346; PMCID: PMC5606273.
 12. Deepho C, Watanabe H, Sakamoto J, Kurabayashi T. Mandibular canal visibility using a plain volumetric interpolated breath-hold examination sequence in MRI. *Dentomaxillofac Radiol*. 2018 Jan;47(1):20170245. doi: 10.1259/dmfr.20170245. Epub 2017 Oct 20. PMID: 28959898; PMCID: PMC5965732.
 13. Eggers G, Rieker M, Fiebach J, Kress B, Dickhaus H, Hassfeld S. Geometric accuracy of magnetic resonance imaging of the mandibular nerve. *Dentomaxillofac Radiol*. 2005 Sep;34(5):285-91. doi: 10.1259/dmfr/89236515. PMID: 16120878.
 14. Ferretti F, Malventi M, Malasoma R. Dental magnetic resonance imaging: study of impacted mandibular third molars. *Dentomaxillofac Radiol*. 2009 Sep;38(6):387-92. doi: 10.1259/dmfr/29929241. PMID: 19700532.
 15. Fukami K, Shiozaki K, Mishima A, Kuribayashi A, Hamada Y, Kobayashi K. Bifid mandibular canal: confirmation of limited cone beam CT findings by gross anatomical and histological investigations. *Dentomaxillofac Radiol*. 2012; 41:460 – 465.
 16. Imamura H, Sato H, Matsuura T, Ishikawa M, Zeze R. A comparative study of computed tomography and magnetic resonance imaging for the detection of mandibular canals and cross-sectional areas in diagnosis prior to dental implant treatment. *Clin Implant Dent Relat Res*. 2004;6(2):75-81. doi: 10.1111/j.1708-8208.2004.tb00029.x. PMID: 15669707.
 17. Juodzbalys G, Wang HL. Identification of the mandibular vital structures: practical clinical applications of anatomy and radiological examination methods. *J Oral Maxillofac Res*. 2010 Jul 1;1(2):e1. doi: 10.5037/jomr.2010.1201. PMID: 24421966; PMCID: PMC3886050.
 18. Kieser J, Kieser D, Hauman T. The course and distribution of the inferior alveolar nerve in the edentulous mandible. *J Craniofac Surg*. 2005;16(1):6-9.
 19. Kieser JA, Paulin M, Law B. Intrabony course of the inferior alveolar nerve in the edentulous mandible. *Clin Anat*. 2004 Mar;17(2):107-11. doi: 10.1002/ca.10196. PMID: 14974097.
 20. Kim ST, Hu KS, Song WC, Kang MK, Park HD, Kim HJ. Location of the mandibular canal and the topography of its neurovascular structures. *J Craniofac Surg*. 2009; 20:936–939.
 21. Krasny A, Krasny N, Prescher A. Study of inferior dental canal and its contents using high-resolution magnetic resonance imaging. *Surg Radiol Anat*. 2012 Oct;34(8):687-93. doi: 10.1007/s00276.011.0910-y. Epub 2011 Dec 6. PMID: 22143348.
 22. Kreutner J, Hopfgartner A, Weber D, Boldt J, Rottner K, Richter E, et al. High isotropic resolution magnetic resonance imaging of the mandibular canal at 1.5 T: a comparison of gradient and spin echo sequences. *Dentomaxillofac Radiol* 2017; 46: 20160268.
 23. Machtei EE, Zigdon H, Levin L, Peled M. Novel ultrasonic device to measure the distance from the bottom of the osteotome to various anatomic landmarks. *J Periodontol*. 2010 Jul;81(7):1051-5. doi: 10.1902/jop.2010.090621. PMID: 20214439.
 24. Murakami S, Maeda Y, Fuchihata H. The role of magnetic resonance imaging in preoperative examination for dental implant. *J Jpn Soc Oral Implant* 1996; 9:24–28.
 25. Nasel C, Gahleitner A, Breitenseher M, Czerny C, Glaser C, Solar P, Imhof H. Localization of the mandibular neurovascular bundle using dental magnetic resonance

- imaging. *Dentomaxillofac Radiol.* 1998 Sep;27(5):305-7. doi: 10.1038/sj/dmfr/4600379. PMID: 9879221.
26. Nortjé CJ, Farman AG, Grotepass FW. Variations in the normal anatomy of the inferior dental (mandibular) canal: a retrospective study of panoramic radiographs from 3612 routine dental patients. *Br J Oral Surg.* 1977 Jul;15(1):55-63. doi: 10.1016/0007-117x(77)90008-7. PMID: 268217.
 27. Ogawa A, Fukuta Y, Nakasato H, Nakasato S. Evaluation by dental cone-beam computed tomography of the incidence and sites of branches of the inferior dental canal that supply mandibular third molars. *British Journal of Oral and Maxillofacial Surgery*, 2016 54(10), 1116–1120. doi:10.1016/j.bjoms.2016.08.007
 28. Olivier E. The inferior dental canal and its nerve in the adult. *Br Dent J.* 1928; 49:356 –358.
 29. Polland KE, Munro S, Reford G, Lockhart A, Logan G, Brocklebank L, McDonald SW. The mandibular canal of the edentulous jaw. *Clin Anat.* 2001;14(6):445-52
 30. Wamasing P, Deepho C, Watanabe H, Hayashi Y, Sakamoto J, Kurabayashi T. Imaging the bifid mandibular canal using high resolution MRI. *Dentomaxillofac Radiol.* 2019 Mar;48(3):20180305. doi: 10.1259/dmfr.20180305. Epub 2018 Nov 7. PMID: 30346803; PMCID: PMC6476361.
 31. Weckx A, Agbaje JO, Sun Y, Jacobs R, Politis C. Visualization techniques of the inferior alveolar nerve (IAN): a narrative review. *Surg Radiol Anat.* 2016 Jan;38(1):55-63. doi: 10.1007/s00276-015-1510-z. Epub 2015 Jul 12. PMID: 26163825; PMCID: PMC4744261.

Tooth Number Anomalies and Ectopic Eruption in a Group of Pediatric Dental Patients

Pedodonti Hastalarında Diş Sayı Anomalilerinin ve Ektopik Diş Sürmesinin Değerlendirilmesi

Isil Ozgul KALYONCU¹ , Busra Dilara ALTUN² , Asel Usdat OZTURK³ , Figen EREN GIRAY⁴ ,
Sebnem ERCALIK YALCINKAYA⁵ 

ABSTRACT

Objective: This retrospective study aimed to evaluate the frequency and distribution of tooth number anomalies and ectopic eruption in a group of pediatric dental patients.

Material and Methods: The CBCT images of pediatric dental patients (6-14-year-old) taken between 2016-2022 were selected from the archive of Marmara University, Faculty of Dentistry. The CBCT images taken with Planmeca Promax 3D Mid (Planmeca Oy, Helsinki, Finland, 2012) were retrospectively re-examined to determine the frequency and distribution of the ectopic tooth, hypodontia, hyperdontia, mesiodens, or other. Descriptive statistics were used for evaluating the registered data. Pearson's Chi-squared and Fisher exact tests were used for the statistical analysis. Data were statistically analyzed at $p < 0.05$ significance level.

Results: Of the 511 pediatric dental patients aged between 6-14-year-old (10.9 ± 2.63), 246 were girls and 265 were boys.

Hyperdontia was the most frequently observed number anomaly (12.7%), followed by Hypodontia (9.2%). The frequency of ectopic teeth was 4,9%. The prevalence of hyperdontia was significantly higher in boys ($p=0.033$).

Conclusions: Tooth number anomalies require a detailed radiologic examination and careful treatment planning since those anomalies may lead to or complicate the orthodontic treatment. Based on our findings, it was concluded that high-quality CBCT examinations provided detailed evaluation, revealed a high prevalence of tooth number anomalies and gave information about the current demographic trends.

Keywords: Hypodontia, Hyperdontia, Cone-Beam CT, Tooth number anomaly.

ÖZ

Amaç: Bu retrospektif çalışmada bir grup pedodonti hastasında diş sayı anomalilerinin sıklığı ve dağılımlarının değerlendirilmesi amaçlanmıştır.

Gereç ve Yöntemler: Marmara Üniversitesi Diş Hekimliği Fakültesi arşivinden Planmeca Promax 3D Mid (Planmeca Oy, Helsinki, Finlandiya, 2012) ile 2016-2020 yıllarında çekilmiş 6-14 yaşlar arasındaki çocuk hastalara ait konik ışınlı bilgisayarlı tomografi (KIBT) görüntüleri yeniden incelenmiş ve retrospektif olarak hipodonti, hiperdonti, meziodens, ektopik dişlerin sıklığı ve dağılımı değerlendirilmiştir. Betimleyici istatistiksel analiz, Pearson ki-kare ve Fischer kesin olasılık testleri kullanılmıştır.

Bulgular: Pedodonti hastalarının 246'sını kız ve 265'ini erkek hastalar oluşturmuştur ($n=511$). Hiperdontinin (% 12.7) en sık rastlanan diş sayı anomalisi olduğu ve bunu hipodontinin (%9.2) takip ettiği belirlenmiştir. Ektopik dişlerin görülme sıklığı % 4.9 olarak kaydedilmiştir. Hiperdonti prevalansının erkek çocuklarda istatistiksel olarak anlamlı şekilde yüksek olduğu saptanmıştır ($p=0.033$).

Sonuçlar: Diş sayı anomalileri ortodontik tedavi gerektirebileceğinden detaylı radyolojik inceleme ve dikkatli bir tedavi planlaması gerektirmektedir. Çalışmanın bulguları yüksek kaliteli KIBT görüntülerinin detaylı değerlendirme imkanı vererek diş sayı anomalilerindeki yüksek prevalansı ortaya çıkarmış ve güncel demografik eğilimler hakkında bilgi vermiştir.

Anahtar Kelimeler: Hipodonti, Hiperdonti, Diş Sayı Anomalisi, Konik Işınlı Bilgisayarlı Tomografi.

Isil Ozgul Kalyoncu 

Assoc.Prof.Dr. , Eastern Mediterranean University, Faculty of Dentistry, Famagusta, North Cyprus
e-mail: isil.kalyoncu@emu.edu.tr

Busra Dilara Karaca

Specialist in Dentomaxillofacial Radiology, Marmara University Faculty of Dentistry, Department of Dentomaxillofacial Radiology, Istanbul, Turkey

Asel Usdat Ozturk

Assist. Prof. in Dentomaxillofacial Radiology, Istanbul Aydin University Faculty of Dentistry, Department of Dentomaxillofacial Radiology, Istanbul, Turkey

Figen Eren Giray

Assoc.Prof.Dr., Marmara University Faculty of Dentistry, Department of Pediatric Dentistry, Istanbul, Turkey

Sebnem Ercalik Yalcinkaya

Prof.Dr., Marmara University Faculty of Dentistry, Head of the Department of Dentomaxillofacial Radiology, Istanbul, Turkey

Submitted / Gönderilme: 17.10.2022

Accepted/Kabul: 29.11.2022

INTRODUCTION

Developmental dental anomalies may be manifested as deviations in the number, form, size and position of teeth. In addition to specific genes, some environmental factors in the prenatal or postnatal period also play a role in the development of these anomalies. Whilst changes in tooth number, shape and size may happen during the disruption of initiation and morphogenetic dental development stages; ectopic eruption or the rotation and impaction of teeth may originate from developmental disturbances in the eruption pattern of the permanent dentition (Gupta et al., 2011; Cantekin et al., 2014; Dindar and Atay, 2022).

Variations of tooth number anomalies consist of missing teeth and supernumerary teeth which are also known as hyperdontia (White and Pharoah, 2009). Congenital missing teeth are classified as hypodontia (absence of one to six teeth), oligodontia (absence of more than six teeth) and anodontia (complete absence of teeth), (Arte, 2001). Previous studies conducted in different populations revealed that the prevalence of hypodontia varies between 2.63 % to 11.2 % (Polder et al., 2004; Chuny et al., 2008; Dindar and Atay, 2022).

Supernumerary teeth are developed as a result of excessive dental lamina in the jaws that can appear as more than one tooth and are morphologically normal or abnormal (White and Pharoah, 2009). The most common type of supernumerary teeth is mesiodens which is located in the anterior maxillary region and may cause the following problems: delay or impaction of tooth eruption, delayed or abnormal root development or dilacerations; displaced or rotated teeth; root resorption of adjacent teeth; crowding, abnormal diastema; formation of cyst and eruption into the nasal cavity. Mesiodens may be asymptomatic and can be incidentally detected during the radiologic examination. Although its etiology is not fully known, theory suggests that the formation of mesiodens is due to the hyperactivity of the dental laminate and its remnants or palatal offshoots of the active dental lamina generate an extra tooth bud resulting in mesiodens (Çolak et al., 2013).

Most cases of supernumerary teeth are asymptomatic and usually found during routine clinical or radiological examinations (Goyal et al., 2012; Amasyalı et al., 2018). An ectopic eruption can appear in the nasal cavity, maxillary sinus as well as mandibular symphysis. Ectopic teeth can be seen in deciduous or permanent teeth and they can also be supernumerary. The etiology of ectopic eruption includes developmental disturbances i.e., cleft palate and displaced

teeth due to trauma or cysts, infection, genetic factors, crowding and changes in the density of bone (Al Muhim et al., 2019).

Due to the clinical complications of position anomalies, the presence of any variation in size, shape and tooth number may require different dental disciplines, i.e., pediatric dentistry, orthodontics, restorative dentistry and oral surgery (Brook et al., 2014; Cantekin et al., 2014). Several studies from different populations showed various prevalence, and it has been shown that early diagnosis of developmental dental anomalies is of great importance for treatment planning, optimal patient management and prevention of future clinical complications. (Polder et al., 2004; Ezodini et al., 2007; Chuny et al., 2008; Gupta et al., 2011; Gabriella et al., 2012; Cobourne and Sharpe, 2013; Çolak et al., 2013; Patil et al., 2013; Karadaş et al., 2014; Lagana et al., 2017; Amasyalı et al., 2018; Sedjini and Çerkezi, 2018).

Previous studies mostly used two-dimensional panoramic images to assess the frequency of dental anomalies (Ezodini et al., 2007; Cobourne and Sharpe, 2013; Çolak et al., 2013; Karadaş et al., 2014; Lagana et al., 2017). Yet, two-dimensional imaging may pose some limitations, such as overlapping and superimpositions. The high diagnostic capacity of Cone-Beam Computed Tomography (CBCT) in the evaluation of the dentomaxillofacial region has been stated in several studies (Suzuki et al., Oenning et al., Gumru et al.). Thus, the purpose of this study was to evaluate the current trends in the prevalence of tooth number anomalies in a group of Turkish children with a detailed anatomical three-dimensional retrospective radiologic examination.

MATERIALS AND METHODS

The study protocol was approved by the Clinical Research Ethics Committee, Marmara University, Faculty of Dentistry (Project no:2019-342). This retrospective study was performed by analysing CBCT archives of pediatric dental patients ranging from 6 to 14 years who were referred to the Marmara University, Faculty of Dentistry with different oral and dental complaints. Exclusion criteria were; CBCTs of patients under fixed orthodontic treatment, cleft palate, any type of syndrome, traumatic injuries, or jaw fractures that affected the natural eruption of teeth. Permanent teeth were included in the study, except for the third molar and primary teeth.

The CBCT images (DICOM “Digital Imaging and Communications in Medicine”) of pediatric patients taken

with Planmeca Promax 3D Mid (Planmeca, Oy, Helsinki, Finland) between January 2016-January 2020 were randomly selected from the archive of the Department of Dentomaxillofacial Radiology.

Two experienced specialists (one pediatric dentist and one dentomaxillofacial radiologist analysed the CBCT images synchronously with the same medical monitor (NEC MD242C2 24-inch monitor, 1920×1200 resolution, Hiliex Advanced Medical) in a dimly lit room. All images were re-assessed by two evaluators (a pediatric dentist(IOK) and a dentomaxillofacial radiologist(BDK)). All the samples were evaluated simultaneously and separately and a consensus was reached. In cases of failure of consensus after discussions, a second was asked to dentomaxillofacial radiologist(SY) perform the third evaluation, and further discussions were conducted to reach the final consensus. This was a retrospective study. Patients were not exposed or subjected to additional radiation.

The CBCT the images with optimum diagnostic quality were re-assessed to determine the prevalence and distribution of the ectopic teeth “the eruption of the tooth in an improper direction”, hypodontia “absence of one to six teeth”, oligodontia “absence of more than six teeth”, mesiodontia “extra tooth localised between the upper incisors” and other hyperdontia “an increased number of teeth” (White SC and Pharoah MJ,2009).

Statistical Analysis

Statistical analysis was performed with the Windows XP-Excel Statistical Package and SPSS 25 for Windows (SPSS Inc., Chicago, IL, USA). The statistical analysis was descriptive. The frequencies of anomalies that are detected are calculated for gender, age, number and localization. The Pearson Chi-squared and Fischer’s exact tests determined the potential differences in the distribution of dental anomalies when stratified by gender. A p-value of < 0.05 was considered statistically significant.

RESULTS

A total of 1100 CBCT images were re-examined, and 511 were deemed to fit the criteria of high diagnostic quality of this study.

The mean age of pediatric dental patients was 10.9±2.63 years. The subgroup consisted of 246 girls (48.1%) and 265 boys (51.9%).

Of the pediatric dental patients, 24.3 % had at least one tooth number anomaly. Tooth number anomalies and ectopic eruption distribution of the study population were presented in Figure 1.

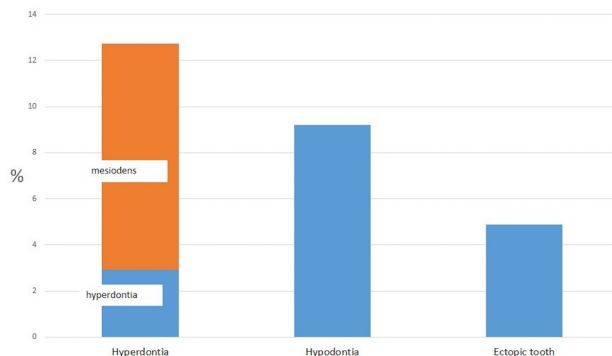


Figure 1: Distribution of tooth number anomalies in the study population.

Hyperdontia (Figure 2) was the most frequent dental anomaly. Of the patients, 12.7% showed hyperdontia whereas 9.2% showed hypodontia.

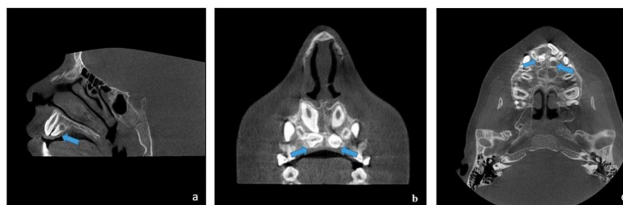


Figure 2. The sagittal(a), axial(b) and coronal(c) slices of CBCT show an impacted and palatal placed two mesiodens (supernumerary teeth)

Of the hyperdontia cases, mesiodens (Figure 3) were the predominant one (9.8 %).

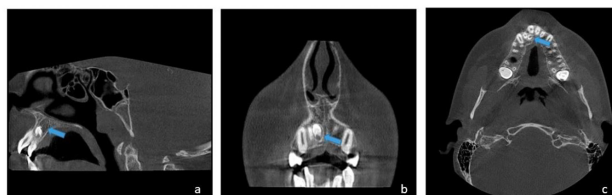


Figure 3. The sagittal(a), coronal(b) and axial(c) slices of CBCT show an impacted and inverted mesiodens.

Hypodontia (9.2 %), and ectopic tooth (Figure 4), (4.9 %), were seen as less common.

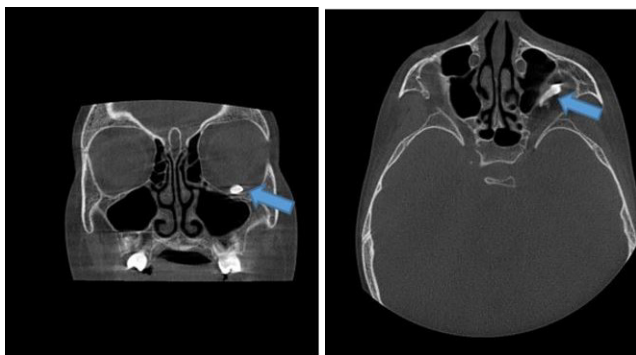


Figure 4.The coronal and sagittal slices of CBCT show an ectopic tooth in the orbital cavity.

When the total number anomalies were compared according to gender, it was seen that hyperdontia and particularly mesiodens were higher in boys than girls, and these differences were found to be statistically significant ($p=0.033$), (Table 1).

Table 1. The distribution of tooth number anomalies and ectopic teeth by gender.

	Girls n (%)	Boys n (%)	Total N (%)	p
Hyperdontia	23(9.3)	42(15.8)	65(12.7)	0.033*
Hypodontia	19(7.72)	28(10.5)	47 (9.2)	0.28
Ectopic tooth	14(5.69)	11(4.15)	25(4.9)	0.53
Total	246	265	511	

*Chi-square test $p<0,05$

DISCUSSION

Dental anomalies occur during the morpho-differentiation or histo-differentiation stages of dental development (Hattab et al.,1995). These anomalies may often cause various oral and dental complications and require a multidisciplinary approach to their treatment. Thus, early diagnosis of tooth number anomalies allows a less complex treatment planning and the optimal dental management of the young patient may be provided with less difficulty (Bodrumlu and Şenyurt Tazegül, 2022).

Numerous studies have investigated the frequencies of various dental anomalies. The prevalence of developmental dental anomalies widely ranged from 5.6 to 74.7 %, (Polder et al., 2004; Ezodini et al., 2007; Chuny et al., 2008; Gupta et al., 2011; Gabriella et al., 2012; Cobourne and Sharpe, 2013; Çolak et al. ,2013; Patil et al.,2013; Karadaş et al., 2014; Almaz and Sönmez, 2017; Lagana et al., 2017; Amasyalı et al., 2018; Sedjini and Çerkezi, 2018). The different results from those studies might have arisen due

to different prevalences in various populations, suggesting the influence of genetic and environmental factors. These differences may reflect variations in race or sample selection, the methodology applied as well as the inclusion or diagnostic criteria and differences in definitions of the dental anomalies (Almaz and Sönmez, 2017; Baron et al.,2018).

Supernumerary teeth were recorded as the most frequent developmental dental anomalies in the maxillary anterior region (Gupta et al., 2011; Shokri et al., 2014; Vani et al.,2016; Baron et al., 2018). The incidence of hyperdontia in the present study was 12.7%, compared to 6.76 % in Iranian (Shokri et al., 2014), 2.4% in Indian (Gupta et al.,2011), 1.9% in Swedish (Backman and Wahlin, 2001), 1.27% in French (Baron et al.,2018), 1.0% in Saudi Arabian (Vani et al., 2016), 1.0% in Greek (Pallikaraki et al., 2019) studies. The prevalence rates of hyperdontia in the present study were much greater than those reported by the aforementioned studies. Their findings varied according to differences in the methodology of the study such as the evaluation of conventional panoramic images and the race or age of the population. It was thought that the radiological method and characteristics of the examined patients in those studies influenced the prevalence rates of tooth number anomalies. In addition to that, the evaluation of the images of orthodontic patients solely and/or the examination of 2D radiographic images (i.e. panoramic images) might most particularly have had impacts on the outcomes of previous studies. Since orthodontic patients are more complex cases, their radiological images do not represent the entire population. This study attempted to overcome the methodological drawbacks of previous studies on the investigation of dental anomalies. To be informed about the frequencies and distribution of tooth number anomalies, the present CBCT study retrospectively analysed the images of pediatric dental patients excluding the complex orthodontic cases. In addition to that, the higher diagnostic capacity of CBCT might be the reason for the more frequent detection of tooth number anomalies. In a previous Japanese study, Suzuki et al. indicated that impacted supernumerary teeth and disorders of tooth eruption were the most common reasons for pediatric CBCT referral (Suzuki et al.,2006). Similarly, in a Turkish pediatric CBCT referral study, Gumru et al. (2021) reported that the most common CBCT indication was impacted teeth, bone pathology and followed by dental anomalies (Gumru et al., 2021).

To date, conflicting results regarding the correlation between gender and the frequency of hyperdontia have been reported (Ezodini et al., 2007; Gupta et al., 2011; Çolak et al., 2013). This study showed a statistically significant difference between girls and boys with hyperdontia and mesiodens and that finding was in line with the study of Çolak et al. (Çolak et al., 2013).

Congenitally missing teeth which are not located in the oral cavity and are not visible on a radiograph are one of the most common developmental problems in children. It is thought to be caused by discomfort in the early stages of dental development. A combination of genetic and environmental factors can cause missing teeth. Hypodontia can also occur as an isolated condition (non-syndromic hypodontia) or be associated with a systemic disorder or syndrome (syndromic hypodontia), (Soni et al., 2018). Sejdini et al. investigated the prevalence of dental anomalies with OPTGs in the Macedonian population; reported the prevalence of hypodontia as 3.46% and the prevalence of hyperdontia as 0.76% (Sejdini and Çerkezi, 2018). In a previous dental anomaly study, examining the subpopulation of the North-East of Turkey, Karadas et al. evaluated the panoramic radiography images of 2722 patients and reported that 3.67% had hypodontia, 0.96% had hyperdontia and 0.21% had oligodontia (Karadas et al., 2014). In the present study, non-syndromic hypodontia and oligodontia cases were included. Contrary to Swedish, Indian and Saudi Arabian studies (Backman and Wahlin 2001, Gupta et al., 2011, Vani et al., 2016), in which congenitally missing teeth had a higher prevalence than hyperdontia, in the present study hypodontia was the second most common anomaly (9.2%) and our incidence was slightly higher than the Swedish and Italian populations, which were 7.4% and 7.1%, respectively (Backman and Wahlin 2001, Lagana et al. 2017).

In an earlier study, Ericson and Kurol stated that conventional periapical images could localise approximately $\frac{3}{4}$ of ectopic canines (Ericson and Kurol 1986). It was noted that ectopic teeth that were not detected on panoramic radiographs come into view in areas such as the orbital cavity and condyle in the present CBCT study. Initially, OPTG diagnosed hypodontia cases may later be diagnosed as ectopic eruption on CBCT examination. For the exact localization, CBCT is essential for such cases, particularly in overlapping incisors (Sharma et al., 2015). The advantages of three-dimensional CBCT over traditional panoramic images include high image quality without geometrical

distortion or any overlapping of anatomical structures in the environment and a multi-dimensional view (Sharma et al., 2015).

CBCT evaluations are currently used for various diagnostic tasks in pediatric dentistry, and the limitation of the Field of View (FOV) to a specially required region of interest has been emphasised and recommended by the radioprotection guidelines in dentistry. Gümrü et al classified the pediatric CBCT indications according to an adaptation of the European DIMITRA project recommendations. They pointed out that when the CBCT evaluation is required in pediatric dental patients, the European DIMITRA multicenter and multidisciplinary project recommendations should be respected and the most appropriate FOV should be chosen to prevent unnecessary radiation exposure (Oenning et al., 2018, Gumru et al., 2021). This study assessed the prevalence of tooth-number anomalies in standardised CBCT images with the same FOV sizes. Therefore, FOV-restricted images were excluded. Thus, the number of examined CBCT images dropped to 511 out of 1100. Due to the retrospective design, clinical information was collected from the database therefore it was not synchronous with the CBCT re-examination and that was the limitation of the present study.

CONCLUSION

It is critical to know that supernumerary teeth may cause many complications such as the eruption of delays, root resorption in adjacent teeth and diastemas. Early diagnosis allows optimal patient management, treatment planning and also an intervention at an appropriate time to prevent complications as well as possible major interventions. This study evaluated the radiologic images of 6-14 year-old non-orthodontic pediatric dental patients. Based on the findings of this study, high-quality CBCT examinations provided detailed evaluation and revealed a higher prevalence of tooth number anomalies. The findings of this study have given information about the current demographic trends and it was concluded that some cases require detailed three-dimensional evaluation due to the higher frequency of the presence of tooth number anomalies. Yet, the risks of ionising radiation in children should always be taken into consideration.

Conflicts of Interest

The authors declare that there are no conflicts of interest regarding the publication of this paper.

REFERENCES

- Almaz ME, Sönmez IS, Oba AA. Prevalence and distribution of developmental dental anomalies in pediatric patients. *Meandros Med. Dent. J.* 2017;18:130.
- AlMulhim A, AlMomen A, AlKhatib A. Ectopic intranasal canine tooth in a child: A rare case report and literature review. *International Journal of Surgery Case Reports.* 2019; 55: 202–205.
- Amasyalı M, Alakuş Sabuncuoğlu F, Akgün ÖM, Erşahan Eroğlu Ş. Dişlerde Görülen Gelişim Anomalileri: Genel Bir Bakış. Güven Polat G, editör. *Dişlerin Gelişimsel Anomalileri.* 1. Baskı. Ankara: Türkiye Klinikleri; 2018. p.1-4.
- Arte S. . Phenotypic and genotypic features of familial hypodontia. University of Helsinki, PhD thesis. 2001.
- Backman B, Wahlin YB. Variations in number and morphology of permanent teeth in 7-year-old Swedish children. *Int. J. Paediatr. Dent.* 2001; 11: 11-7.
- Baron C, Houchmand-Cuny M, Enkel B, Lopez-Cazaux S. Prevalence of dental anomalies in French orthodontic patients: A retrospective study. *Arch. Pediatr.* 2018; 25(7):426–30.
- Bodrumlu E.A., Şenyurt Tazegül F. Prevalence of selected dental anomalies in children and adolescents in Turkey. *Tanta Dent J* 2022. DOI: 10.4103/tdj.tdj_7_22.
- Brook AH, Brook O'Donnell M, Hone A, et. al. General and craniofacial development are complex adaptive processes influenced by diversity. *Aust.Dent.J.* 2014; 59(1)13-22.
- Cantekin K, Gümüş H, Aydınbelge M. Üst Çenede Keserler Bölgesinde Bulunan Süpernümerer Dişlerin Neden Olduğu Komplikasyonlar ve Tedavi Yaklaşımları. *Sağlık Bilimleri Dergisi.* 2014; 23: 54-58.
- Chuny CJ, Han JH, Kim KH. The pattern and prevalence of hypodontia in Koreans. *Oral Dis.* 2008; 7:620-625.
- Cobourne MT, Sharpe PT Diseases of the tooth: The genetic and molecular basis of inherited anomalies affecting the dentition. *Wiley Interdiscip. Rev. Dev. Biol.* 2013; 2:183-212.
- Çolak H, Uzgur R, Tan E, Hamidi M, Turkal M, Çolak T. Investigation of Prevalence and Characteristics of Mesiodens in a Non-syndromic 11256 Dental Outpatients. *European Review for Medical and Pharmacological Sciences;* 2013; 17: 2684-2689.
- Dindar M, Atay M. Prevalence of Dental Anomalies Assessed Using Panoramic Radiographs in a Sample of the Turkish Population. *Chin.J.Dent. Res.*2022;25(3):189-196.
- Ericson S, Kurol J. Radiographic assessment of maxillary canine eruption in children with clinical signs of eruption disturbance. *Eur. J. Orthodontics.*1986;8 (3):133–140.
- Ezoddini AF, Sheikhha MH, Ahmadi H. Prevalence of dental developmental anomalies: a radiographic study. *Community Dent. Health;* 2007. Sep;24(3):140-4.
- Galluccio G , Castellano M, La Monaca C Genetic Basis of Non-Syndromic Anomalies of Human Tooth Number. *Arch. Oral Biol.*2012;57(7):918-30.
- Goyal R, Kaur H, Virdi A. Cleidocranial Dysplasia Case Report. *Indian Journal of Oral Science.* 2012: 174-176.
- Gumru B, Guldali M, Tarcin B, Idman E, Sertac Peker M. Evaluation of cone beam computed tomography referral profile: Retrospective study in a Turkish paediatric subpopulation. *Eur. J. Paediatr. Dent.* 2021;22(1):66-70.
- Gupta SK, Saxena P, Jain S, Jain D. Prevalence and distribution of selected developmental dental anomalies in an Indian population. *J.Oral.Sci.*2011;53(2):231-8.
- Hattab FN, Yassin OM, al-Nimri KS. Talon cusp-clinical significance and management: Case reports. *Quintessence Int.*1995;26:115-20.
- Karadaş M, Çelikoğlu M, Akdağ MS. Evaluation of tooth number anomalies in a subpopulation of the North-East of Turkey. *European Journal of Dentistry.*2014; 8(3): 337-341.
- Laganà G, Venza N, Borzabadi-Farahani A, Fabi F, Danesi C, Cozza P Dental anomalies: Prevalence and associations between them in a large sample of non-orthodontic subjects, a cross-sectional study. *BMC Oral Health.* 2017;17:62.
- Oenning AC, Jacobs R, Pauwels R, Stratis A, Hedesiu M, Salmon B; DIMITRA Research Group, <http://www.dimitra.be>. Cone-beam CT in paediatric dentistry: DIMITRA project position statement. *Pediatr. Radiol.* 2018;48:308-316.
- Pallikaraki, G., Sifakakis, I., Gizani, S., Makou, M., Mitsea, A. Developmental dental anomalies assessed by panoramic radiographs in a Greek orthodontic population sample. *Eur. Arch. Paediatr. Dent.*2019; 20(5):1–6.

Patil S, Doni B, Kaswan S, Rahman F. Prevalence of dental anomalies in Indian population. *J Clin. Exp. Dent.* 2013; 5: 183-6.

Polder BJ, Vant Hof MA, Van der Linden FP, Kuijpers-Jangtman AM. A meta analysis of prevalence of dental agenesis of permanent teeth. *Community Dent. Oral Epidemiol.* 2004;32(3):217-226.

Sejdini M, Çerkezi S. Dental Number Anomalies and Their Prevalence According To Gender and Jaw in School Children 7 To 14 Years. *Open Access Maced J Med Sci.* 2018 May 13;6(5):867-873.

Sharma D, Kaur R, Monga S, et al. Diagnostic imaging: morphological and eruptive disturbances in the permanent teeth. *World J. Stomatol.* 2015;4:72–80.

Shokri A, Poorolajal J, Khajeh S, Faramarzi F, Kahnamoui HM. Prevalence of dental anomalies among

7 – to 35-year-old people in Hamadan, Iran in 2012-2013 as observed using panoramic radiographs. *Imaging Sci. Dent.* 2014;44(1):7-13.

Soni HK, Joshi M, Desai H, Vasavada M. An orthopantomographic study of prevalence of hypodontia and hyperdontia in permanent dentition in Vadodara, Gujarat. *Indian J Dent Res.* 2018 Jul-Aug;29(4):529-533. doi: 10.4103/ijdr.IJDR_215_16. PMID: 30127208.

Suzuki H, Fujimaki S, Chigono T, Yamamura M, Sakabe R, Sakabe J, Niikuni N, Nakajima I, Ejima K, Hashimoto K. Survey on the using limited area cone beam CT in pediatric dentistry. *Japan. J. Pediatr. Dent.* 2006;44:609-616.

Vani NV, Saleh SM, Tubaigy FM, Idris AM. Prevalence of developmental dental anomalies among adult population of Jazan, Saudi Arabia. *Saudi J. Dent Res.* 2016;7:29–33.

White SC, Pharoah MJ. *Oral Radiology Principles and Interpretation*; 6th ed. St. Louis: Mosby; 2009. pp. 310-65.

Retrospektif Konik Işınli Bilgisayarlı Tomografi Görüntülerinde Sagittal Yönde Farklı Maksiller Konuma Sahip Bireylerin Maksiller Sinüs Hacimlerinin Morfometrik Analizi

Morphometric Analysis of Maxillary Sinus Volumes of Individuals with Different Sagittal Maxillary Positions in Retrospective Cone-beam Computed Tomographic Images

Gizem ÇOLAKOĞLU¹, Asım DUMLU²

ÖZ

Amaç: Çalışmanın amacı, retrospektif konik ışınli bilgisayarlı tomografi (KIBT) görüntüleri üzerinde, sagittal yönde farklı maksiller konuma sahip hastaların maksiller sinüs hacimlerini değerlendirmek ve maksillanın sagittal yöndeki konumu ile maksiller sinüs hacmi arasındaki ilişkiyi araştırmaktır.

Gereç ve Yöntem: Çalışmaya 75 hastaya ait (40 kadın, 35 erkek) (KIBT) görüntüleri dahil edilmiştir. Öncelikle KIBT görüntülerinden rekonstrüksiyon ile orbitalar çakıştırılarak sefalometrik radyografiler elde edilmiştir. Bu sefalometrik radyografiler, Dolphin Imaging 11.5 (Dolphin Imaging and Management Solutions, Chatsworth, ABD) programında değerlendirilmiş ve maksillanın sagittal yöndeki konumu retrognatik, normal ve prognatik olarak gruplandırılmıştır. Daha sonra KIBT görüntüleriyle MIMICS 14.0 (Materialise HQ Technologielaan, Leuven, Belçika) programında, maksiller sinüslerin hacimleri ölçülmüştür. Elde edilen veriler istatistiksel olarak değerlendirilmiştir ($p<0.05$).

Bulgular: Erkek hastalar, kadınlara göre belirgin şekilde daha yüksek maksiller sinüs hacimlerine sahiptir ($p<0.01$). Maksillanın konumu ile maksiller sinüs hacimleri arasında istatistiksel olarak anlamlı bir farklılık yoktur ($p>0.05$). Ancak, ANS-PNS uzunluğu ile maksiller sinüs hacimleri arasında istatistiksel olarak aynı yönde anlamlı bir ilişki bulunmuştur ($p<0.01$).

Sonuç: Maksillanın, maksiller sinüs hacmi ile konumsal olarak değil, boyutsal olarak ilişkili olduğu; maksillanın ön-arka yöndeki uzunluğu arttıkça sinüs hacminde de artış olduğu tespit edilmiştir.

Anahtar Kelimeler: Konik ışınli bilgisayarlı tomografi, maksilla, maksiller sinüs, hacim.

ABSTRACT

Objectives: The aim of this study was to evaluate the maxillary sinus volumes in individuals with different sagittal maxillary positions and to investigate the association between sagittal maxillary position and maxillary sinus volume in retrospective cone-beam computed tomographic (CBCT) images.

Materials and Methods: CBCT images of 75 patients (40 females, 35 males) were enrolled in the study group. Initially, cephalometric radiographies were reconstructed from CBCT images by superimposing the orbital bones. The sagittal positions of maxilla were analysed on these derived cephalometric radiographies using Dolphin Imaging 11.5 software (Dolphin Imaging and Management Solutions, Chatsworth, USA) and were divided into groups as retrognathic, normal and prognathic. Then CBCT images were imported to MIMICS 14.0 software (Materialise HQ Technologielaan, Leuven, Belgium) and maxillary sinus volumes were measured. Data were statistically analysed ($p<0.05$).

Results: Male patients had significantly larger maxillary sinus volumes than females ($p<0.01$). There was no significant association between the sagittal maxillary positions and maxillary sinus volumes ($p>0.05$). However, ANS-PNS was positively correlated with maxillary sinus volumes ($p<0.01$).

Conclusion: Dimensional differences of maxilla were found to be correlated with maxillary sinus volumes rather than the sagittal positions of maxilla; as antero-posterior length of the maxilla increased, so did the maxillary sinus volumes.

Keywords: Cone-beam computed tomography, maxilla, maxillary sinus, volume.

Gizem Çolakoglu (✉)

Dr. Öğr. Üyesi, İstanbul Aydın Üniversitesi Diş Hekimliği Fakültesi, Ağız, Diş ve Çene Radyolojisi Anabilim Dalı, İstanbul, Türkiye
e-mail: gizemcolakoglu@aydin.edu.tr

Asım Dumlu

Dr. Öğr. Üyesi, Marmara Üniversitesi Diş Hekimliği Fakültesi, Ağız, Diş ve Çene Radyolojisi Anabilim Dalı, İstanbul, Türkiye

Submitted / Gönderilme: 20.10.2022 Accepted/Kabul: 08.12.2022

GİRİŞ

Maksillanın gövdesinde bilateral olarak yerleşim gösteren, tabanında maksillanın alveol kemiği ve sert damak bulunan maksiller sinüsler, maksillofasiyal kompleksin içleri hava ile dolu pnömatik kavitelere (Whyte ve Boeddinghaus, 2019). Konumu, maksilladaki dişler ile olan

yakın ilişkisi ve kapladıkları hacim nedeniyle maksiller sinüsler diş hekimlerinin her zaman dikkate alması ve değerlendirmesi gereken önemli bir anatomik bölgedir (Uthman ve ark., 2011; Panou ve ark., 2013).

Kawarai ve ark. (1999), kapladıkları kavite hacminin ölçülmesinin, paranasal sinüslerin değerlendirilmesinde başvurulabilecek en kolay ancak etkili yöntem olduğunu belirtmişlerdir. Bu nedenle sinüslerin incelenmesinde günümüze kadar çeşitli metodlar geliştirilmiştir (Kawarai ve ark., 1999; Emirzeoğlu ve ark., 2007; Endo ve ark. 2010). Kuru kafalar üzerinde ya da kadavralara farklı materyaller enjekte edilerek ve konvansiyonel radyografiler kullanılarak yapılan ilk çalışmalar, ilerleyen teknolojiyle beraber yerini bilgisayarlı tomografi (BT) ve manyetik rezonans görüntüleme yöntemlerine bırakmış, bu yöntemlerin kullanımı da paranasal sinüslerin farklı düzlemlerde, daha doğru incelenebilmesine olanak sağlamıştır. Diş hekimliği pratiği için geliştirilen ancak son yıllarda kulak burun boğaz uzmanlarının da ilgisini çeken konik ışınli bilgisayarlı tomografi (KIBT) ise, birçok alanda olduğu gibi paranasal sinüslerin incelenmesinde de tercih edilir hale gelmiştir. Ayrıca bu üç boyutlu görüntüler ile morfometrik yöntemlerin de kullanılmaya başlanması, sinüslerin değerlendirmesine farklı bir perspektif kazandırmıştır (Emirzeoğlu ve ark., 2007; Hodez ve ark., 2011; Güldner ve ark., 2013; Aktuna Belgin ve ark., 2019).

Günümüze kadar maksiller sinüslerin boyutsal özelliklerinin incelendiği çok sayıda çalışma yapılmıştır ve bu çalışmalarda maksiller sinüslerin genişlik, yükseklik, uzunluk, alan ya da hacimleri dikkate alınarak çeşitli faktörlerin bunlar üzerindeki etkisi araştırılmıştır. Belirgin bir şekle sahip olmaması ve komplike anatomisi nedeniyle maksiller sinüslerin değerlendirilmesinde hacim ölçümlerinin daha doğru ve güvenilir sonuçlar verdiği bildirilmiştir (Aktuna Belgin ve ark., 2019). Maksillada konumlanması sayesinde maksiller posterior dişler ile hayat boyu devam eden yakın ilişkisi ve burada kapladığı büyük hacim, maksiller sinüslerin gelişiminde, dental ve/veya iskeletsel malokluzyonlar ile maksillanın anatomik özelliklerinin etkili olmasına yol açmaktadır (Cho ve ark., 2010; Endo ve ark., 2010; Oktay 1992). Yapılan az sayıda çalışmada, maksiller sinüslerin boyutsal özellikleri, farklı iskeletsel malokluzyonlara ve/veya farklı büyüme paternine sahip hastalarda incelenmiştir (Oktay 1992; Cho ve ark., 2010; Endo ve ark., 2010; Pamprakis, 2012; Panou ve ark., 2013; Okşayan ve ark., 2017; Asantogrol ve ark., 2021; Shrestha ve ark., 2021). Bu çalışmanın amacı, retrospektif

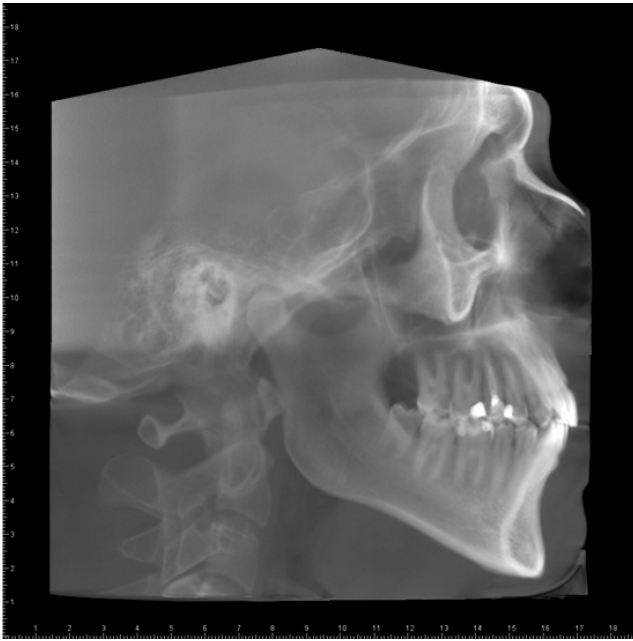
KIBT görüntüleri üzerinde, sagittal yönde farklı maksiller konuma sahip hastaların maksiller sinüs hacimlerini değerlendirmek ve maksillanın sagittal yöndeki konumu ile maksiller sinüs hacmi arasındaki ilişkiyi araştırmaktır.

GEREÇ ve YÖNTEM

Bu retrospektif çalışma, Marmara Üniversitesi Sağlık Bilimleri Enstitüsü Girişimsel Olmayan Klinik Araştırmalar Etik Kurulu'nun onayı ile yapılmıştır (Protokol No:80, 18.06.2012/1).

Marmara Üniversitesi Diş Hekimliği Fakültesi, Ağız, Diş ve Çene Radyolojisi Anabilim Dalı'na 2012-2013 yılları arasında başvurmuş ve tedavilerinin bir parçası olarak KIBT çektiği hastaların görüntüleri retrospektif olarak incelenmiştir. Çalışmaya 18 yaş üstü, maksiller sinüslerinde herhangi bir patolojisi (enflemasyon, kist, tümör, fraktür gibi) olmayan, üçüncü molar dişler dışında bütün daimi dişleri süren ve dişlerinde eksiklik bulunmayan hastaların KIBT görüntüleri dahil edilmiştir. Kraniofasiyal anomaliye sahip, ortodontik tedavi görmüş ya da görmekte olan, dişlerinde çapraz kapanışı olan, nasal bölgesinde cerrahi tedavi görmüş hastalar ile maksiller sinüs bölgesinin tamamı görüntü alanı içinde olmayan, görüntü kalitesi düşük, artefaktlı KIBT görüntüleri çalışma dışı bırakılmıştır. Bu kriterlere uyan 75 hastanın KIBT görüntüleri ile çalışma grubu oluşturulmuştur.

KIBT görüntüleri, hastaların standart baş pozisyonunda ayakta durmasıyla, Planmeca Promax 3D Mid (Planmeca Oy, Helsinki, Finlandiya) tomografi cihazı kullanılarak 90 kV, 10 mA, 36 sn görüntüleme parametreleri ve 0.2 mm³ izotropik voksel, 16x9 cm FOV alanı ile elde edilmiştir. Elde edilen KIBT görüntülerden, Planmeca Romexis 2.92 (Planmeca Oy, Helsinki, Finlandiya) yazılım programında, orbitaların çakıştırılmasıyla sanal sefalometrik radyografiler rekonstrükte edilerek (Resim 1), sefalometrik değerlendirme için Dolphin Imaging 11.5 (Dolphin Imaging and Management Solutions, Chatsworth, ABD) yazılım programına aktarılmıştır. Rekonstrükte edilen sefalometrik radyografiler üzerinde iki ortodontist tarafından birbirinden bağımsız olarak, çeşitli noktalar, düzlemler ve açılar referans alınıp maksillanın sagittal yöndeki konumuna göre değerlendirme yapılmış ve çalışma grubu retrognatik, normal ve prognatik olmak üzere gruplara ayrılmıştır (Tablo 1).

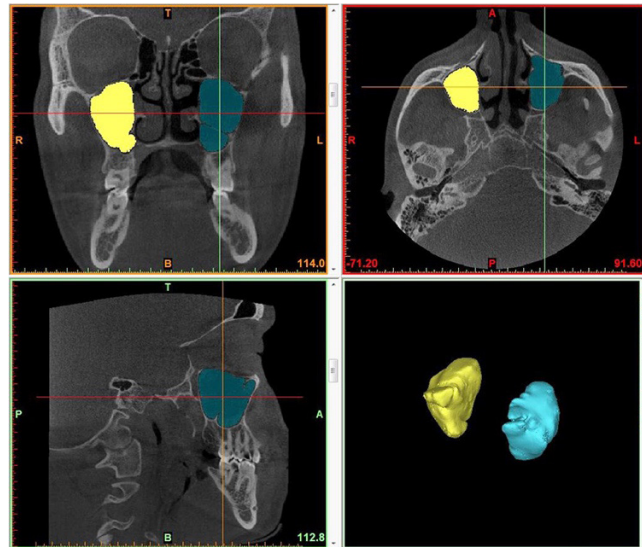


Resim 1. KIBT görüntülerinden orbitalar çakıştırılarak elde edilen sanal sefalometrik radyografi

Tablo 1. Sefalometrik değerlendirmede referans alınan ölçümler ve bu ölçümlerin maksillanın sagittal yöndeki konumunu belirlemede kullanılan referans aralıkları

Sefalometrik ölçümler	Tanımı	Maksillanın sagittal yöndeki konumu		
		Retrognatik	Normal	Prognatik
ANS-PNS	Anterior Nasal Spine (ANS) ile Posterior Nasal Spine (PNS) noktaları arasındaki uzaklıktır.	<48 mm	48-52 mm	>52 mm
SNA	Sella (S)-Nasion (N) düzlemi (SN) ile A noktası arasındaki açıdır.	<80°	80°-83°	>83°
FH-NA	Frankfort horizontal düzlemi (FH) ile N'den A noktasına çizilen doğru (NA) arasında kalan açıdır.	<89°	89°-92°	>92°
N [⊥] A	FH düzlemine N'den inilen dikme ile A noktası arasındaki mesafedir.	<-1 mm	(-1)-(+1) mm	>+1 mm

Daha sonra MIMICS 14.0 (Materialise HQ Technologielaan, Leuven, Belçika) yazılımıyla çalışma grubundaki KIBT görüntüleri üzerinde, maksiller sinüslerin segmente edilmesi için gerekli eşik değerleri, - 1024 ile - 526 aralığı olarak ayarlanmıştır (Panou ve ark., 2013). Maksiller sinüsler, sınırları sinüsü çevreleyen kemik yapı ile superomedialinde bulunan primer ostiumunun en dar yeri referans alınarak, bir radyoloji uzmanı tarafından bütün kesitler tek tek kontrol edilerek belirlenmiştir (Motro, 2011). Sağ ve sol maksiller sinüslerin ayrı ayrı üç boyutlu modelleri oluşturulmuş ve hacimleri hesaplanmıştır (Resim 2) Bu değerlendirmeden en az üç hafta sonra gözlemci içi uyumun sağlanması için maksiller sinüs hacim ölçümleri tekrarlanmıştır.



Resim 2. MIMICS yazılımı ile maksiller sinüs hacimlerinin ölçülmesi (Sarı maske: sağ maksiller sinüs, mavi maske: sol maksiller sinüs)

İstatistiksel Analiz

Çalışma verilerinin istatistiksel analizi, SPSS 15.0 (Statistical Package for Social Sciences, SPSS Inc., Şikago, ABD) programı ile yapılmıştır. Veriler analiz edilirken, tanımlayıcı istatistiksel metodların yanında normal dağılım gösteren niceliksel parametrelerin gruplar arası karşılaştırmalarında Oneway Anova testi kullanılmıştır. Farklılığı meydana getiren grubun tespiti Post-Hoc Tukey HSD testi ile, iki grup arası karşılaştırmalar Student t testi ile yapılmıştır. Pearson korelasyon analizi kullanılarak parametreler arasındaki ilişkiler incelenmiştir. Parametre ölçümlerine ait metod hatasının belirlenmesinde sınıf içi korelasyon katsayısı hesaplanmıştır. İstatistiksel olarak anlamlılık $p < 0.05$ düzeyinde ele alınmıştır.

BULGULAR

Yaşları 18 ile 68 (25.01±7.51) arasında değişen, 35'i (%46.7) erkek ve 40'ı (%53.3) kadın toplam 75 hasta çalışma grubunda yer almaktadır. Maksiller sinüs hacmi yaşa göre değerlendirildiğinde; yaş ile sağ, sol ve toplam sinüs hacimleri arasında istatistiksel olarak anlamlı bir farklılık bulunmamaktadır (p>0.05). Erkek hastalar, kadınlara göre istatistiksel olarak anlamlı şekilde daha fazla sağ, sol ve toplam maksiller sinüs hacimlerine sahiptir (p<0.01) (Tablo 2).

Tablo 2. Cinsiyet ile maksiller sinüs hacimlerinin ilişkisi

Maksiller sinüs hacmi (mm ³)	Cinsiyet		p
	Kadın Ort±SS	Erkek Ort±SS	
Sağ	13162.93±3801.41	17969.54±5832.43	0.001**
Sol	13873.32±4426.60	17557.34±5931.17	0.004**
Toplam	27036.25±8029.25	35526.88±11421.99	0.001**

Student t test **p<0.01

Sefalometrik ölçümlerde referans alınan SNA ve FH-NA açıları ile N^LA uzunluğu, cinsiyete göre istatistiksel olarak anlamlı farklılık göstermezken (p>0.05) ANS-PNS uzunluğu erkeklerde, kadınlardan istatistiksel olarak anlamlı şekilde fazla bulunmuştur (p<0.01).

Maksiller sinüs hacmi ile sefalometrik ölçümlerin ilişkisi ele alındığında, sağ, sol ve toplam sinüs hacimleri ile SNA ve FH-NA açıları ve N^LA uzunluğu arasında istatistiksel olarak anlamlı ilişki yoktur (p>0.05). Yalnızca ANS-PNS uzunluğu ile sağ, sol ve toplam sinüs hacimleri arasında aynı yönde sırasıyla; %41.4, %30.2 ve %36.7 olmak üzere istatistiksel olarak anlamlı bir ilişki tespit edilmiştir (p<0.01) (Tablo 3).

Tablo 3. Sefalometrik ölçümler ile maksiller sinüs hacimlerinin ilişkisi

Sefalometrik ölçümler	Maksiller sinüs hacmi		
	Sağ r	Sol r	Toplam r
SNA°	0.102	0.085	0.096
FH-NA°	-0.061	-0.003	-0.032
ANS-PNS (mm)	0.414**	0.302**	0.367**
N ^L A (mm)	-0.055	0.007	-0.024

r:Pearson korelasyon katsayısı **p<0.01

Maksillanın sagittal yöndeki konumuna göre oluşturulan her bir grupta 25'er (%33.3) hasta bulunmaktadır. Sağ, sol ve toplam maksiller sinüs hacimleri, retrognatik, normal ve prognatik gruplar arasında istatistiksel olarak anlamlı bir farklılık göstermemektedir (p>0.05) (Tablo 4).

Tablo 4. Maksillanın konumu ile maksiller sinüs hacimlerinin ilişkisi

Maksiller sinüs hacmi (mm ³)	Maksillanın Konumu			p
	Retrognatik Ort±SS	Normal Ort±SS	Prognatik Ort±SS	
Sağ	15699.97±5036.66	15203.38±4950.10	15314.69±6295.24	0.945
Sol	15714.58±4211.17	15256.08±4834.81	15806.93±7137.47	0.932
Toplam	31414.55±9001.56	30459.46±9470.13	31121.62±13207.70	0.949

Oneway ANOVA test

Sefalometrik değerlendirme yapan her iki gözlemcinin tüm ölçümlerde sınıf içi korelasyon katsayıları 1.00'e yakın bulunmuştur. Ölçümlere göre gözlemciler arası uyum düzeyi; SNA ve FH-NA açıları için sırasıyla; %97.5 ve %91.8, ANS-PNS ve N^LA uzunlukları için ise sırasıyla; %90.9 ve %92.3 olmak üzere gözlemciler kendi arasında uyumludur. Maksiller sinüs hacim ölçümlerinde ise gözlemcinin kendi içindeki uyum düzeyi her bir taraf ve toplam sinüs hacimleri için 1 olarak hesaplanmıştır. Maksiller sinüs hacim ölçümlerini gözlemci hatasız olarak tekrarlamıştır.

TARTIŞMA

Hala tartışma konusu olan fonksiyonları dışında, komplike anatomik özellikleri ve anatomik varyasyonlarıyla birlikte kronik enfeksiyona yol açmaları nedeniyle paranasal sinüsler klinik olarak önem kazanmaktadır. Ancak tüm bu komplike yapılarına rağmen sinüslere ait en belirgin özellik, maksillofasial komplekste kapladıkları büyük kavite ile birlikte oluşturdukları hava boşluklarıdır. Bu yüzden diş hekimliği, tıp ve antropoloji gibi birçok alan için, paranasal sinüslerin değerlendirilmesinde, kapladıkları kavite hacmi ile bu hacimdeki değişiklikleri tespit etmek oldukça önemlidir (Kawarai ve ark., 1999; Fernandes 2004; Emirzeoğlu ve ark., 2007; Uthman ve ark., 2011). Paranasal sinüsler arasında hacimce en büyük olan sinüslerin, maksiller sinüsler olduğu bilinmektedir (Whyte ve Boeddinghaus, 2019).

Intrauterin hayatta ilk önce oluşan maksiller sinüslerin gelişimi çeşitli büyüme atakları ile yaşlara göre farklılık göstermektedir ve gelişimleri 18-20 yaşlarına kadar sürmektedir. Erişkin boyutlarına ulaşmaları da dişlerin gelişimlerinin tamamlanması ile olmaktadır (Lawson ve ark., 2008; Whyte ve Boeddinghaus, 2019). Bu bilgiler ışığında bu çalışmada 18 yaş ve üstündeki hastalara ait

KIBT görüntüleri tercih edilmiştir. Maksiller sinüslerin yaş ile ilişkisini inceleyen çok sayıda çalışmada farklı sonuçlar bildirilmiştir (Oktay 1992; Arijı ve ark., 1994, Jun ve ark., 2005; Karakaş ve Kavaklı, 2005; Emirzeoğlu ve ark., 2007; Cho ve ark., 2010; Gencer ve ark., 2013; Orhan ve ark., 2013; Shrestha ve ark., 2021). Mevcut çalışma ile benzer yaş gruplarının dahil edildiği, Orhan ve ark. (2013) ile Shrestha ve ark.'nın (2021) yaptığı çalışmaların sonuçlarına paralel olarak, bu çalışmada da yaş ve maksiller sinüs hacimleri arasında herhangi bir ilişki bulunmamıştır.

Maksiller sinüs hacimlerini değerlendiren çalışmaların birçoğunda erkek hastaların kadınlara göre daha büyük hacimli sinüslere sahip oldukları bildirilmiştir (Karakaş ve Kavaklı, 2005; Emirzeoğlu ve ark., 2007; Sipahi ve ark., 2018; Aktuna Belgin, 2019; Bornstein ve ark. 2019; Shrestha ve ark., 2021). Bu çalışmada da, literatür ile uyumlu olarak erkeklerin maksiller sinüs hacimlerinin, kadınlarınkinden belirgin şekilde fazla olduğu tespit edilmiştir.

Kronik rinosinüzit (KRS) veya nasal septum deviasyonu gibi birçok patolojik durumun maksiller sinüs hacmini etkileyerek sinüs hacminde azalmaya yol açtığı yapılan çalışmalar ile ortaya konmuştur (Kim ve ark., 2008; Cho ve ark., 2010; Gencer ve ark., 2013; Orhan ve ark., 2013; Kalabalık ve Tarım Ertaş, 2018). Bu yüzden bu çalışmada maksiller sinüs hacmini etkileyecek herhangi bir durum olmaması için hastaların anamnez kayıtları ve KIBT görüntüleri incelenerek maksiller sinüsleri sağlıklı olan bireylerle çalışma grubu oluşturulmuştur. Maksiller sinüsler ve dişler arasındaki yakın ilişkiden dolayı, üçüncü molar dişler dışında diş eksikliğinin bulunmamasına ve üst ve alt tüm dişlerin sürmüş olmasına dikkat edilmiştir. Ayrıca, çalışma grubuna ortodontik tedavi görmüş ya da görmekte olan bireyler, tedavi ile dişler ve çenelerin birbirleri ile olan ilişkileri değiştiği için, dahil edilmemiştir.

Günümüze kadar maksiller sinüslerin hacimlerini belirlemek amacıyla çeşitli görüntüleme yöntemlerine başvurulmuştur. Paranasal sinüs hastalıklarında, preoperatif radyografik değerlendirme yapılması şarttır ve BT altın standart olarak kabul görmektedir. Ancak nispeten daha az radyasyon dozu ile daha kısa sürede, yüksek çözünürlüklü üç boyutlu görüntüler elde edilmesine imkan vermesi gibi özellikleri, birçok alanda olduğu gibi paranasal sinüslerin incelemesinde de, uygun durumlarda KIBT'ı BT'ye alternatif görüntüleme yöntemi haline getirmektedir (Hodez ve ark., 2011; Angelopoulos ve ark., 2012; Güldner ve ark. 2013). KIBT ile maksiller sinüs hacimlerini inceleyen birçok çalışma yapılmaktadır (Shi ve ark., 2006; Zhao ve ark., 2010; Morto

2011; Darsey ve ark., 2012; Pamporakis 2012; Panou ve ark., 2013; Sipahi ve ark., 2018; Aktuna Belgin ve ark., 2019; Asantogrol ve ark., 2021; Bornstein ve ark., 2019; Güleç ve ark., 2019; Shrestha ve ark., 2021). KIBT'ın bu avantajlarının yanı sıra, hava yolu değerlendirmelerinde hastaların ayakta ya da oturur pozisyonda olmasının çok önemli olduğu; supin pozisyonun hava yolunda morfolojik değişikliklere yol açtığı ve yer çekiminin orofarengeal kaviteyi çevreleyen yumuşak dokuyu etkilediği, bu yüzden BT yerine KIBT tercih edilmesinin gerektiği bildirilmiştir (Pamporakis 2012; Panou ve ark., 2013). Ayrıca diğer üç boyutlu görüntüleme yöntemleri ile sıklıkla kullanılan ve morfometrik incelemeye imkan veren üçüncü parti yazılım programlarının KIBT görüntüleri ile de uyumlu olması özellikle ortodontik ve/veya cerrahi tedavi yapılacak hastaların tedavi planlamalarına ve pre – ve postoperatif değerlendirmelerine büyük katkı sağlamaktadır (Zhao ve ark., 2010; Darsey ve ark., 2012; Pamporakis 2012; Panou ve ark., 2013). Bu çalışmada da KIBT görüntüleri tercih edilerek hem maksiller sinüs hacimleri değerlendirilmiş hem de bu görüntüler ile sanal sefalometrik radyografiler rekonstrükte edilip maksillanın sagittal yöndeki konumu belirlenmiştir. KIBT görüntülerinden rekonstrükte edilen sefalometrik radyografiler üzerinde yapılan ölçüm sonuçlarının gerçek boyutlara yakın olması nedeniyle bu rekonstrüksiyonların, konvansiyonel sefalometrik radyografilerin yerine tercih edilebileceği bildirilmiştir (Kumar ve ark., 2007). Böylelikle hastalar ekstra radyasyona maruz kalmadan elde edilen tek bir tomografi datası ile hem maksiller sinüslerin hacimsel hem de maksillanın sefalometrik analizi yapılmıştır.

Literatürde maksiller sinüslerin iskeletsel veya dental malokluzyonlar ile olan ilişkisini inceleyen birçok çalışma bulunmaktadır (Oktay, 1992; Arijı ve ark., 1996; Cho ve ark., 2010; Endo ve ark., 2010; Pamporakis 2012; Panou ve ark., 2013; Sipahi ve ark., 2018; Kale ve Büyükçavuş, 2019; Asantogrol ve ark., 2021; Shrestha ve ark., 2021). Pamporakis (2012), maksiller retrognatizmlı hastaların ortodontik tedavileri sonucu maksiller sinüs hacimlerinde artış olduğunu bildirmiştir. Bunun aksine, Panou ve ark. (2013) ise bimaxiller ortognatik cerrahi ile tedavi ettikleri, iskeletsel sınıf III olan hastalarda toplam maksiller sinüs hacimlerinde azalma olduğunu belirtmişlerdir. Maksiller sinüslerin konumu ve özellikle maksiller posterior dişler ile yakın komşulukları nedeniyle maksillaya ait anatomik farklılıklar ve boyutsal özellikler maksiller sinüsleri etkileyebilmektedir. Bu bilgiler ışığında, mevcut çalışmada maksiller sinüslerdeki hacimsel değişiklikleri, dental malokluzyonlara göre değerlendirmek yerine iskeletsel olarak değerlendirmenin daha uygun olacağı düşünülmüştür.

İskeletsel değerlendirme yapan çalışmalarda yalnızca ANB açıları dikkate alınarak hasta grupları oluşturulmuştur (Endo ve ark., 2010; Shrestha ve ark., 2021). Bu şekilde yapılan sınıflama ile maksilla ve mandibulanın konumu birlikte değerlendirilmiş olup maksillanın durumu hakkında net bir bilgi elde edilememektedir. Bu yüzden bu çalışmada maksiller sinüslerin doğrudan ilişkide olduğu maksillanın sagittal yöndeki konumunu belirlemek için, maksillaya ait parametreler olan SNA ve FH-NA açıları ile $N^{\perp}A$ ve ANS-PNS uzunlukları birlikte dikkate alınarak çalışma grubu oluşturulmuştur. Ancak maksillanın sagittal yöndeki konumu dikkate alındığında maksiller sinüs hacimleri ile retrognatik, normal ve prognatik gruplar arasında istatistiksel olarak belirgin bir farklılık olmadığı tespit edilmiştir. Shrestha ve ark. (2021) ise sınıf II hastaların maksiller sinüs hacimlerini, sınıf III hastalardan anlamlı derecede yüksek bulmuşlardır. Yaş aralıkları benzer ve hacim ölçme yöntemleri aynı olmasına rağmen mevcut çalışmalar arasındaki farklılığın Shrestha ve ark.'nın (2021) sadece ANB'ye göre iskeletsel sınıflama yapmalarından kaynaklanabileceği düşünülmüştür. Bunun yanında, hasta grubunu ortodontik tedavi görecektir hastalar arasından seçmiş olması, erkek sayısının bu çalışmaya göre daha fazla olması ve/veya etnik faktörlerin de etkili olabileceği göz ardı edilmemelidir.

Çalışmada sefalometrik değerlendirme için referans alınan parametreler ile maksiller sinüslerin hacimleri arasındaki ilişkiye bakıldığında, yalnızca ANS-PNS değerinin, maksiller sinüs hacimleri ile istatistiksel olarak anlamlı bir ilişkiye sahip olduğu görülmüştür. Bunun aksine Cho ve ark. (2010), başka sefalometrik değişkenleri de dahil ettikleri çalışmalarında ANS-PNS değeri de dahil hiçbir sefalometrik değişkenin maksiller sinüs hacmini etkilemediğini bildirmişlerdir. Bunun Cho ve ark.'nın çalışma grubundaki hastaların KRS ve nasal septum deviasyonuna sahip olmalarından kaynaklanabileceği düşünülmüştür. ANS ve PNS noktaları arasındaki mesafe ölçülerek (ANS-PNS) maksillanın ön-arka yöndeki uzunluğu ile ilgili fikir sahibi olunmaktadır. Maksiller sinüs tabanı, maksiller alveolar kemik ile sert damak tarafından oluşturulmaktadır (Whyte ve Boeddinghaus, 2019). Bu nedenle, maksillanın ön-arka yöndeki uzunluğu fazla olan hastaların, daha büyük maksiller sinüs hacimlerine sahip olmalarının buna bağlı olabileceği düşünülmektedir. Ayrıca erkeklerde kadınlara göre ANS-PNS uzunluklarının da daha fazla olması, daha büyük hacimli sinüslere sahip olmalarını açıklamaktadır.

Çalışmada maksillanın konumu, yalnızca sagittal yönde belirlenmiştir. Maksilla yükseklik ve genişlik olarak

değerlendirilmeyeceği için şiddetli high-angle ya da low-angle olan (kraniyofasiyal anomalisi olan) ve şiddetli maksiller darlığı olan (posterior çapraz kapanışı olan) hastalar çalışma dışı bırakılmıştır. Maksillanın yüksekliği ve genişliği de göz önünde bulundurularak ve sayı artırılarak ileride yapılacak çalışmalarla maksillanın konumuna göre maksiller sinüs hacminin her üç düzlemde daha kapsamlı değerlendirileceği ve böylece maksiller sinüs hacmi ile maksillanın konumu arasındaki ilişki hakkında daha kesin sonuçlara ulaşılabileceği düşünülmektedir.

SONUÇ

Çalışmada aynı KIBT görüntüleri ile hem maksiller sinüslerin hacimleri ölçülerek morfometrik değerlendirme yapılmış hem de rekonstrükte edilen sefalometrik radyografilerden sefalometrik değerlendirme yapılarak maksillanın sagittal yöndeki konumu belirlenmiştir. Maksillanın, maksiller sinüs hacmi ile konumsal olarak değil, boyutsal olarak ilişkili olduğu; maksillanın ön-arka yöndeki uzunluğu (ANS-PNS) arttıkça maksiller sinüs hacminde de artış olduğu tespit edilmiştir.

Teşekkür

Bu çalışma, “Sagittal Yönde Farklı Maksiller Konuma Sahip Bireylerde Maksiller Sinüs Hacimlerinin Dental Volumetrik Tomografi Kullanılarak Morfometrik Olarak Karşılaştırılması” adlı doktora tezinden üretilmiştir. Yazarlar, bu çalışmanın sefalometrik yöntem ve analizler kısmındaki değerli katkılarından dolayı Prof. Dr. Toros Alcan'a, Dr. Öğr. Üyesi Sinem Ceylanoğlu'na ve Dr. Dt. Cenk Ceylanoğlu'na teşekkürlerini sunar.

Çıkar Çatışmaları Beyanı

Yazarlar arasında herhangi bir çıkar çatışması yoktur.

KAYNAKLAR

1. Aktuna Belgin C, Colak M, Adıguzel O, Akkus Z, Orhan K. Three-dimensional evaluation of maxillary sinus volume in different age and sex groups using CBCT. Eur. Arch. Otorhinolaryngol. 2019;276(5):1493-1499.
2. Angelopoulos C. (2008). Cone beam tomographic imaging anatomy of the maxillofacial region. Dent. Clin. North Am. 2008;52(4):731-752.
3. Arijji Y, Kuroki T, Moriguchi S, Arijji E, Kanda S. Age changes in the volume of the human maxillary sinus: a study

- using computed tomography. *Dentomaxillofac. Radiol.* 1994;23(3):163-168.
4. Arijji Y, Arijji E, Yoshiura K, Kanda S. Computed tomographic indices for maxillary sinus size in comparison with the sinus volume. *Dentomaxillofac. Radiol.* 1996;25(1):19-24.
 5. Asantogrol F, Etoz M, Topsakal KG, Can FE. Evaluation of the maxillary sinus volume and dimensions in different skeletal classes using cone beam computed tomography. *Ann. Med. Res.* 2021;28(4):709-715.
 6. Bornstein MM, Ho JKC, Yeung AWK, Tanaka R, Li JQ, Jacobs R. A retrospective evaluation of factors influencing the volume of healthy maxillary sinuses based on CBCT imaging. *Int. J. Periodontics Restorative Dent.* 2019;39(2):187-193.
 7. Cho SH, Kim TH, Kim KR, Lee JM, Lee DK, Kim JH, Im JJ, Park CJ, Hwang KG. Factors for maxillary sinus volume and craniofacial anatomical features in adults with chronic rhinosinusitis. *Arch. Otolaryngol. Head Neck Surg.* 2010;136(6):610-615.
 8. Darsey DM, English JD, Kau CH, Ellis RK, Akyalcin S. Does hyrax expansion therapy affect maxillary sinus volume? A cone-beam computed tomography report. *Imaging Sci. Dent.* 2012;42(2):83-88.
 9. Emirzeoglu M, Sahin B, Bilgic S, Celebi M, Uzun A. Volumetric evaluation of the paranasal sinuses in normal subjects using computer tomography images: a stereological study. *Auris Nasus Larynx.* 2007; 34(2):191-195.
 10. Endo T, Abe R, Kuroki H, Kojima K, Oka K, Shimooka S. Cephalometric evaluation of maxillary sinus sizes in different malocclusion classes. *Odontology.* 2010;98(1):65-72.
 11. Fernandes CL. Volumetric analysis of maxillary sinuses of Zulu and European crania by helical, multislice computed tomography. *J. Laryngol. Otol.* 2004;118(11):877-881.
 12. Gencer ZK, Ozkırış M, Okur A, Karaçavuş S, Saydam L. The effect of nasal septal deviation on maxillary sinus volumes and development of maxillary sinusitis. *Eur. Arch. Otorhinolaryngol.* 2013;270(12):3069-3073.
 13. Güldner C, Ning A, Voigt J, Diogo I, Heinrichs J, Weber R, Wilhelm T, Fiebich M. Potential of dosage reduction in cone-beam-computed tomography (CBCT) for radiological diagnostics of the paranasal sinuses. *Eur. Arch. Otorhinolaryngol.* 2013;270(4):1307-1315.
 14. Gulec M, Tassoker M, Magat G, Lale B, Ozcan S, Orhan K. Three-dimensional volumetric analysis of the maxillary sinus: a cone-beam computed tomography study. *Folia Morphol. (Warsz).* 2020;79(3):557-562.
 15. Hodez C, Griffaton-Taillandier C, Bensimon I. Cone-beam imaging: Applications in ENT. *Eur. Ann. Otorhinolaryngol. Head Neck Dis.* 2011;128(2):65-78.
 16. Jun BC, Song SW, Park CS., Lee DH, Cho KJ, Cho JH. The analysis of maxillary sinus aeration according to aging process; volume assessment by 3-dimensional reconstruction by high-resolution CT scanning. *Otolaryngol. Head Neck Surg.* 2005;132(3):429-434.
 17. Kale B, Büyükçavuş MH. Farklı Büyüme Paternine Sahip İskeletsel Sınıf III Vakalarda Maksiller Sinüs Boyutlarının Retrospektif Olarak İncelenmesi. *Sdü Sağlık Bilimleri Dergisi.* 2019;10(4):344-348.
 18. Kalabalık F, Tarım Ertaş E. Investigation of maxillary sinus volume relationships with nasal septal deviation, concha bullosa, and impacted or missing teeth using cone-beam computed tomography. *Oral Radiol.* 2019;35(3):287-295.
 19. Karakas S, Kavaklı A. Morphometric examination of the paranasal sinuses and mastoid air cells using computed tomography. *Ann. Saudi Med.* 2005;25(1):41-45.
 20. Kawarai Y, Fukushima K, Ogawa T, Nishizaki K, Gunduz M, Fujimoto M, Masuda Y. Volume quantification of healthy paranasal cavity by three-dimensional CT imaging. *Acta Otolaryngol. Suppl.* 1999;119(540):45-49.
 21. Kim HY, Kim MB, Dhong HJ, Jung YG, Min JY, Chung SK, Lee HJ, Chung SC, Ryu NG. Changes of maxillary sinus volume and bony thickness of the paranasal sinuses in longstanding pediatric chronic rhinosinusitis. *Int. J. Pediatr. Otorhinolaryngol.* 2008 72(1):103-108.
 22. Kumar V, Ludlow JB, Mol A, Cevidanes L. Comparison of conventional and cone beam CT synthesized cephalograms. *Dentomaxillofac. Radiol.* 2007; 36(5):263-269.
 23. Lawson W, Patel ZM, Lin FY. The development and pathologic processes that influence maxillary sinus pneumatization. *Anat. Rec.* 2008; 291(11):1554-1563.
 24. Motro M. Hızlı Üst Çene Genişletmesini Takiben ve Bir Yıllık Retansiyon Dönemi Sonrası Maksiller Sinüslerde Meydana Gelen Değişikliklerin 3 Boyutlu Olarak İncelenmesi. Marmara Üniversitesi. Sağlık Bilimleri Enstitüsü, Doktora Tezi. 2011.
 25. Okşayan R, Sökücü O, Yeşildal S. Evaluation of maxillary sinus volume and dimensions in different vertical face growth patterns: a study of cone-beam computed tomography. *Acta Odontol. Scand.* 2017;75(5):345-349.
 26. Oktay H. The study of the maxillary sinus areas in different orthodontic malocclusions. *Am. J. Orthod. Dentofacial Orthop.* 1992;102(2):143-145.
 27. Orhan I, Ormeci T, Aydın S, Altın G, Urger E, Soylu E, Yılmaz F. Morphometric analysis of the maxillary sinus in patients with nasal septum deviation. *Eur. Arch. Otorhinolaryngol.* 2014;271(4):727-732.
 28. Pamporakis P. Three Dimensional Evaluation of Changes in Maxillary Sinuses and Pharyngeal Airway in Class III Maxillary Deficiency Cases Undergoing Orthopedic Facemask Treatment. Marmara Üniversitesi. Sağlık Bilimleri Enstitüsü, Master Tezi. 2012.
 29. Panou E, Motro M, Ates M, Acar A, Erverdi N. Dimensional changes of maxillary sinuses and pharyngeal airway in class III patients undergoing bimaxillary orthognathic surgery. *Angle Orthod.* 2013;83(5):824-831.
 30. Park IH, Song JS, Choi H, Kim TH, Hoon S, Lee SH, Lee HM. Volumetric study in the development of paranasal sinuses by CT imaging in Asian: A pilot study. *Int. J. Pediatr. Otorhinolaryngol.* 2010;74:1347-1350.
 31. Sahlstrand-Johnson P, Jannert M, Strömbeck A, Abul-Kasim K. Computed tomography measurements of different dimensions of maxillary and frontal sinuses. *BMC Med. Imaging.* 2011;11(1):1-7.

32. Shi H, Scarfe WC, Farman AG. Maxillary sinus 3D segmentation and reconstruction from cone beam CT data sets. *Int. J. Comput. Assist. Radiol. Surg.* 2006;1(2):83-89.
33. Shrestha B, Shrestha R, Lin T, Lu Y, Lu H, Mai Z, Chen L, Chen Z, Ai H. Evaluation of maxillary sinus volume in different craniofacial patterns: a CBCT study. *Oral Radiol.* 2021;37(4):647-652.
34. Sipahi DB, Beycan K, Yalçınkaya ŞE. Maksiller sinüs hacminin ve septum morfolojisinin Angle Sınıf I, II ve III iskeletsel ilişkiye sahip bireylerde üç boyutlu olarak değerlendirilmesi. *Selcuk Dent. J.* 2018;6(4):216-221.
35. Uchida Y, Goto M, Katsuki T, Soejima Y. Measurement of maxillary sinus volume using computerized tomographic images. *Int. J. Oral Maxillofac. Implants.* 1998;13(6):811-818.
36. Uthman AT, Al-Rawi NH, Al-Naaimi AS, Al-Timimi JF. Evaluation of maxillary sinus dimensions in gender determination using helical CT scanning. *J. Forensic Sci.* 2011;56(2):403-408.
37. Whyte A, Boeddinghaus R. The maxillary sinus: physiology, development and imaging anatomy. *Dentomaxillofac. Radiol.* 2019;48(8):20190205.
38. Zhao Y, Nguyen M, Gohl E, Mah JK, Sameshima G, Enciso R. Oropharyngeal airway changes after rapid palatal expansion evaluated with cone-beam computed tomography. *Am. J. Orthod. Dentofacial Orthop.* 2010;137(4):S71-S78.

Evaluation of Endodontic Treatment Quality and Periapical Health Status of Maxillary Molars Using Cone-Beam Computed Tomography

Üst Büyük Azı Dişlerinin Endodontik Tedavi Kalitelerinin ve Periapikal Sağlık Durumlarının Konik Işınlı Bilgisayarlı Tomografi ile Değerlendirilmesi

Işıl KAYA BÜYÜKBAYRAM¹, Gizem ÇOLAKOĞLU²

ÖZ

Amaç: Bu çalışmanın amacı, retrospektif konik ışınli bilgisayarlı tomografi (KIBT) görüntülerinde endodontik tedavi görmüş üst büyük azı dişlerinin endodontik tedavi kalitelerinin ve periapikal bölge sağlıklarının, periapikal ve endodontik durum indeksi (PEDI) kullanılarak değerlendirilmesidir.

Gereç ve Yöntem: Çalışmaya endodontik tedavi görmüş 80 adet üst büyük azı dişine (47 birinci, 33 ikinci azı) ait toplam 240 kök dahil edilmiştir. Endodontik tedavi kalitesi ve periapikal bölgenin sağlık durumu değerlendirilmiştir. Veriler istatistiksel olarak analiz edilmiştir ($p<0.05$).

Bulgular: Çalışma grubuna dahil olan dişlerin %77.5'inde ($n=62$) AP tespit edilmiştir. AP en çok üst birinci büyük azı dişlerinde ($n=39$) gözlenirken, dişler arasında AP görülmesi açısından anlamlı bir farklılık bulunmamıştır ($p>0.05$). Kökler içerisinde ise AP en çok meziobukkal kökte saptanmıştır. Dişlerin büyük bir çoğunluğunda AP'nin anatomik yapılar ile ilişkili (D2) olduğu (%53.2 $n=33$) belirlenmiştir. Kök kanal dolgusu normal sınırlardan eksik (L2) veya taşkın (L3) olduğunda AP görülmesi anlamlı derecede yüksek bulunmuştur ($p=0.001$). Distal ve palatinal köklerde yetersiz obtürasyon (H2) ile AP varlığı arasında anlamlı ilişki saptanmıştır ($p=0.001$). Dişlerin %16.2'sinde ($n=13$) komplikasyona rastlanırken, bu dişlere ait kökler içerisinde en sık apikal rezorpsiyon (CF5) ($n=59$) ve tedavi edilmemiş kanal (CF2) ($n=17$) tespit edilmiştir.

Sonuç: Kanal tedavili üst büyük azı dişlerinde AP yüksek oranda saptanmıştır. İncelenen kökler içerisinde AP en çok, kompleks bir anatomik yapı sergileyen meziobukkal kökte tespit

edilmiştir. Eksik, taşkın ve/veya homojen olmayan kanal dolmaları AP oluşumunda etkili olabilecek faktörler olarak belirlenmiştir.

Anahtar Kelimeler: Apikal periodontitis, Kanal tedavisi, Tedavi kalitesi, Konik ışınli bilgisayarlı tomografi

ABSTRACT

Objectives: The aim of this retrospective study was to evaluate the endodontic treatment quality and periapical health status of endodontically treated maxillary molars in retrospective cone beam computed tomography (CBCT) images using the periapical and endodontic status scale (PESS).

Materials and Methods: A total of 240 roots of 80 endodontically treated maxillary molars (47 first, 33 second) were included in the study. The quality of endodontic treatment and the health status of the periapical region were evaluated. Data were statistically analyzed ($p<0.05$).

Results: Apical Periodontitis (AP) was detected in 77.5% ($n=62$) of the study group. Although AP was mostly observed in the maxillary first molars ($n=39$), no significant difference was found between the molars ($p>0.05$). Among the roots, AP was mostly detected in the mesiobuccal root. In majority of the teeth (53.2%, $n=33$), AP was in contact with anatomical structures (D2). AP was found to be significantly higher when canal filling was shorter than normal (L2) or overfilling (L3) ($p=0.001$). A significant correlation was observed between insufficient obturation (H2) and the presence of AP ($p=0.001$) in distal and palatal roots. Complications were encountered in 16.2% ($n=13$) of the study group and apical resorption (CF5) ($n=59$) and untreated canal (CF2) ($n=17$) were the most common.

Conclusion: A high rate of AP was detected in endodontically treated maxillary molars. AP was primarily observed in the mesiobuccal root which is exhibiting complex anatomy. Underfilled, overfilled and/or inhomogeneous canal fillings were determined as factors that may be effective in the formation of AP.

Keywords: Apical periodontitis, Root canal treatment, Treatment quality, Cone-beam computed tomography

Işıl Kaya Büyükbayram (✉)

İstanbul Aydın Üniversitesi, Diş Hekimliği Fakültesi, Endodonti Anabilim Dalı, İstanbul, Türkiye
e-mail: isilkayabuyukbayram@aydin.edu.tr

Gizem Çolakoğlu

İstanbul Aydın Üniversitesi, Diş Hekimliği Fakültesi, Ağız Diş ve Çene Radyolojisi Anabilim Dalı, İstanbul, Türkiye

Submitted / Gönderilme: 22.10.2022

Accepted/Kabul: 29.11.2022

GİRİŞ

Başarılı bir endodontik tedavi için, kök kanallarının yeterli biçimde temizlenip üç boyutlu bir şekilde doldurulması ve uygun koronal restorasyon ile tedavinin bitirilmesi gerekmektedir. Bu sayede, hem apikal hem de koronal yönde hermetik tıkaçlama sağlanarak, mikroorganizmaların üremesi ve çoğalması önlenmiş olmaktadır (Ballıkaya ve ark., 2020). Aksi takdirde enfekte kanallarda mikroorganizmaların çoğalması sonucu periapikal bölgede enflamatuvar cevap ile başlayan, kemik yıkımına kadar ilerleyebilen apikal periodontitis (AP) meydana gelmektedir. Endodontik tedavili dişlerde AP'ye oldukça sık rastlanıldığı ve bu oranın %71,3 olduğu bildirilmiştir (de Souza-Nunes ve ark., 2019; Karteva ve ark., 2021). Yapılan çalışmalar endodontik tedavinin, AP'nin varlığı, genişliği, anatomik yapılar ile ilişkisi gibi preoperatif faktörler ile koronal restorasyon kalitesi, kanal dolununun uzunluğu ve homojenitesi, endodontik tedavi sırasında oluşabilecek komplikasyonlar gibi intraoperatif faktörlerin tedavi sonucunu etkilediği, multifaktöriyel bir süreç olduğunu göstermiştir (Venskutonis ve ark., 2015).

Endodontik tedavide radyografik görüntüleme hem tedavi basamakları sırasında hem de tedavi sonuçlarının değerlendirilmesinde sıklıkla başvuru bir yöntemdir. Klinik olarak hastanın semptomsuz olması tek başına tedavinin başarılı olduğunun bir göstergesi değildir, radyografik olarak da AP'nin izlenmemesi ya da mevcut AP'nin küçülüyor olması gerekmektedir. Günümüze kadar periapikal bölgenin radyografik olarak değerlendirildiği birçok indeks geliştirilmiştir (Rajasekhar ve ark., 2022). Bunlardan en çok tercih edileni Orstavik ve ark. (1986) tarafından geliştirilen periapikal indekstir (PAİ) (Orstavik ve ark., 1986). Ancak periapikal radyografiler kullanılarak inceleme yapılan bu indekste, üç boyutlu bir yapının iki boyuta indirgenmesi söz konusu olduğu için yetersizdir. Bu yüzden Estrela ve ark. (2008), konik ışınli bilgisayarlı tomografi (KIBT) görüntüleri üzerinde değerlendirmeye imkan veren KIBT-PAİ indeksini önermişlerdir (Estrela ve ark., 2008). Yapılan çalışmalar sonucu artık KIBT'ın, periapikal radyografilere kıyasla, AP'yi tespit etmedeki üstünlüğü kanıtlanmıştır (Betancourt ve ark., 2015; Baruwa ve ark., 2020). Ancak her iki indeks de yalnızca AP'nin genişliği, kemik ekspansiyonu ya da yıkımını göstermektedir. AP'nin etkilediği kök sayısı, kemik

yıkımının anatomik yapılar ile ilişkisi ya da AP'nin konumu değerlendirilememektedir. Ayrıca endodontik tedavinin durumu ile ilgili bir bilgi de vermemektedir (Venskutonis ve ark., 2015; Rajasekhar ve ark., 2022). Bunun üzerine, Venskutonis ve ark. (2015), KIBT kullanarak, hem endodontik tedavinin kalitesinin (endodontik tedavili diş indeksi-ETDİ) hem de periapikal bölgenin durumunun (kompleks periapikal indeks-KOPİ) detaylı olarak değerlendirildiği iki bölümden oluşan, "periapikal ve endodontik durum indeksini (PEDİ)" geliştirmiştir (Venskutonis ve ark., 2015).

PEDİ indeksi kullanılarak endodontik tedavilerin ve tedaviye bağlı periapikal bölgelerin birlikte değerlendirildiği literatürde henüz çok az sayıda çalışma bulunmaktadır (de Souza-Nunes ve ark., 2019; Ballıkaya ve ark., 2020; Karteva ve ark., 2021; Sisli ve ark., 2021; Şanal Çikman ve ark., 2022). Kök kanal sisteminde en fazla varyasyona sahip olduğu bildirilen üst büyük azı dişlerinde, ikinci mesiobukkal kanal (MB2) bu varyasyonların en komplike olanıdır (Vertucci 1984). Bu dişlerin endodontik tedavileri sırasında tedavi edilmemiş kanala (MB2 kanal) ve buna bağlı olarak AP'ye, diğer dişlere oranla daha fazla rastlanıldığı bilinmektedir (Karabucak ve ark., 2016; Baruwa ve ark., 2020). Yapılan çalışmalarda, endodontik tedavili üst büyük azı dişlerinde atlanmış MB2 kanalın, AP oluşumu için 2.57 ile 5.5 kat arasında değişen oranlarda risk oluşturduğu bildirilmiştir (Baruwa ve ark., 2020; do Carmo ve ark., 2021; Colakoglu ve ark., 2022).

Bu çalışmanın amacı, retrospektif KIBT görüntülerinde endodontik tedavi görmüş üst büyük azı dişlerinin endodontik tedavi kalitelerinin ve periapikal bölge sağlıklarının PEDİ indeksi kullanılarak değerlendirilmesi ve endodontik tedavide başarısızlığa yol açan faktörlerin belirlenmesidir.

GEREÇ ve YÖNTEM

Bu çalışma, İstanbul Aydın Üniversitesi Girişimsel Olmayan Klinik Araştırmalar Etik Kurulu tarafından onay alınarak yapılmıştır. (Protokol no:B.30.2.AYD.0.00.00 – 050.06.04/141)

İstanbul Aydın Üniversitesi Diş Hekimliği Fakültesi, Ağız, Diş ve Çene Radyolojisi Anabilim Dalı'na Ocak 2016-Aralık 2016 yılları arasında, çeşitli amaçlarla

başvurmuş ve tedavilerinin bir parçası olarak KIBT çektiği 594 hastanın tomografi görüntüleri retrospektif olarak incelenmiştir. Çalışmaya 18 yaş üstü, endodontik tedavi görmüş, kök gelişimi tamamlanmış ve apeksi kapalı, en az bir adet üst birinci ve/veya ikinci büyük azı dişi olan hastaların KIBT görüntüleri dahil edilmiştir. Endodontik tedavi görmemiş, apeksi açık, periapikal bölge lezyonu dışında diğer patolojilere sahip (kist, tümör ve fibroosseöz lezyonlar), kraniyofasiyal anomalisi ya da travma hikayesi olan, ortodontik tedavi görmekte olan hastaların tomografi görüntüleri ile çeşitli nedenler ile görüntü kalitesi düşük artefaklı tomografi görüntüleri çalışma dışı bırakılmıştır. Toplam 581 adet üst büyük azı dişinin incelenmesi sonucu bu kriterlere uyduğu belirlenen 80 endodontik tedavili üst büyük azı dişi ile çalışma grubu oluşturulmuştur.

Tüm KIBT görüntüleri Morita 3D Accuitomo 170 Dental (J. Morita, Kyoto, Japonya) tomografi cihazı ile standart baş pozisyonunda, 90 kV, 5 mA, 30.8 sn görüntüleme parametreleri ve 250 µm izotropik voksel boyutu, 140x100 mm FOV alanı ile elde edilmiştir. Daha sonra bu görüntüler, i-Dixel 2.0 (J. Morita, Kyoto, Japonya) yazılım programıyla karanlık odada 2560x1600 piksel çözünürlükte 30 inç flat panel ekran (DELL U3014 Ultrasharp, Amerika) üzerinde bir radyolog ve bir endodontist tarafından eş zamanlı, tüm olası hataları minimize etmek için aralarında konsensüs oluşturularak değerlendirilmiştir. Tüm dişlerin uzun aksı boyunca, her üç düzlemde (koronal, aksiyal, sagittal) ve çapraz kesit KIBT görüntülerinde kontrol edilerek inceleme yapılmıştır.

Çalışma grubunda yer alan üst büyük azı dişlerinin değerlendirilmesinde, Venskutonis ve ark. (2015) tarafından geliştirilen ve iki ayrı bölümden oluşan PEDİ indeksi dikkate alınmıştır. Endodontik tedavi kaliteleri bu indeksin ETDİ bölümündeki; AP varlığında periapikal kemik lezyonlarının durumu da KOPI bölümündeki parametreler ile belirlenmiştir (Tablo 1). ETDİ indeksinde CS hariç diğer tüm parametreler her bir kök için ayrı ayrı kaydedilmiştir. CS ise sadece dişe göre belirlenmiştir. CF için de eğer var ise birden fazla seçim yapılmıştır. KOPI indeksindeki parametreler ise dişe göre değerlendirilmiştir. AP varlığında lezyonun boyutu (S), her üç düzlemde (koronal, aksiyal, sagittal) ölçülmüştür. Ölçüm sonucunda en büyük olan lezyon kaydedilmiştir. Birden fazla kökte AP var ise, en büyük lezyona sahip kök dikkate alınmıştır. D için de eğer var ise birden fazla seçim yapılmıştır.

Tablo 1. Venskutonis ve ark. (2015) tarafından geliştirilen endodontik tedavi kalitesini (ETDİ) ve periapikal kemik lezyonlarını (KOPI) değerlendiren PEDİ indeksindeki parametreler

ETDİ	
L	Kök kanal dolgusunun uzunluğu
L1	Radyografik açıdan 0-2 mm arası eksik kanal dolgusu mevcuttur.
L2	2 mm'den fazla eksik kanal dolgusu mevcuttur.
L3	Apekten taşmış kanal dolgusu mevcuttur.
L4	Sadece pulpa odasında kanal dolgusu mevcuttur.
L5	Kök kanal cerrahisi uygulanmıştır.
H	Kök kanal dolgularının homojenliği
H1	Tam obtürasyon (Kök kanal homojen doldurulmuştur) mevcuttur.
H2	Yetersiz obtürasyon (Kök kanal dolumunda boşluklar ve poroziteler) mevcuttur.
CS	Koronal restorasyon
CS1	Yeterlidir (Radyografik olarak koronal restorasyon sağlam görünmektedir).
CS2	Yetersizdir (Taşkın dolgu, açık marjinler, rekürrent çürük ya da koronal restorasyon kaybı gibi belirgin radyografik bulgular).
CF	Komplikasyonlar ve başarısızlıklar
CF0	Komplikasyon yoktur.
CF1	Kök perforasyonu mevcuttur.
CF2	Tedavi edilmemiş ya da atlanmış kanal varlığı mevcuttur.
CF3	Kök perforasyonu olmadan internal rezorpsiyon mevcuttur.
CF4	Kök perforasyonu ile birlikte internal rezorpsiyon mevcuttur.
CF5	Apikal rezorpsiyon mevcuttur.
CF6	Kök ya da dişte fraktür mevcuttur.
CF7	Kanalda tıkanıklık (Ledge, kırık kanal aleti ya da pulpa taşı) mevcuttur.
CF8	Kemikte radyolüsent görüntüyle birlikte cerrahi işlem görmüş kök mevcuttur.
CF9	Radyolüsent görüntüyle birlikte endodontik tedavi görmüş kök mevcuttur.
KOPI	
S	Lezyonun boyutu
S0	Periodontal ligamentin genişlemesi, lateral periodontal ligamentin genişliğinin 2 katından azdır.
S1	İyi sınırlı, 3 mm'ye kadar olan küçük radyolüsent alan mevcuttur.
S2	İyi sınırlı, 3-5 mm arası orta radyolüsent alan mevcuttur.
S3	İyi sınırlı, 5 mm'den büyük geniş radyolüsent alan mevcuttur.
R	Kök ile lezyon arasındaki ilişki
R0	Radyolüsent görüntü yok, periodontal ligamentin genişlemesi, lateral periodontal ligamentin genişliğinin 2 katını geçmemektedir.
R1	Bir kökte radyolüsent lezyon mevcuttur.
R2	Birden fazla kökte radyolüsent lezyon mevcuttur.
R3	Furkasyonu da içine alan radyolüsent lezyon mevcuttur.
D	Lezyonun önemli anatomik yapılar ile ilişkisi veya kortikal kemik yıkımının yeri
D0	Radyolüsent görüntü yok, periodontal ligamentin genişlemesi, lateral periodontal ligamentin genişliğinin 2 katını geçmemektedir.
D1	Kökün etrafında radyolüsent görüntü mevcuttur.
D2	Radyolüsent görüntü önemli anatomik yapılar ile temas halindedir.
D3	Koronal kemik yıkımı mevcuttur.

İstatistiksel Analiz

Elde edilen verilerin istatistiksel analizi NCSS 2007 (Number Cruncher Statistical System, Kaysville, Utah, ABD) programı ile yapılmıştır. Çalışma verileri değerlendirilirken tanımlayıcı istatistiksel metodların (ortalama, standart sapma, medyan, frekans, oran, minimum, maksimum) yanı sıra niteliksel verilerin arasındaki ilişkiyi belirlemek amacıyla Chi-square analizi kullanılmıştır. Anlamlılık $p < 0.05$ düzeyinde değerlendirilmiştir.

BULGULAR

Çalışmada 47'si (%58.7) birinci büyük azı ve 33'ü (%41.3) ikinci büyük azı olmak üzere toplam 80 adet üst büyük azı dişi ve bu dişlere ait 240 adet kök değerlendirilmiştir. Endodontik tedavili bu dişlerin %77.5'inde (n=62) AP tespit edilmiştir. Tablo 2'de dişlere ve köklere göre AP dağılımı verilmiştir. AP en çok üst birinci büyük azı dişlerinde gözlenirken, dişler arasında AP görülmesi açısından anlamlı bir farklılık bulunmamıştır ($p > 0.05$). Kökler içerisinde ise AP en çok meziobukkal kökte tespit edilmiş olup (n: 55, %68.7) onu distobukkal (n: 44, %55) ve palatinal kökler (n: 42, %52.5) izlemiştir. Köklere göre AP görülmesi açısından dişler arasında anlamlı bir farklılık yoktur ($p > 0.05$).

Tablo 2. AP'nin dişlere ve köklere göre dağılımı

AP		Üst büyük azı dişleri (n, %)		p
		Birinci büyük azı	İkinci büyük azı	
Mezial	Var	34 (%61.8)	21 (%38.2)	0.408
	Yok	13 (%52)	12 (%48)	
Kökler	Distal	Var	26 (%59.1)	0.945
		Yok	21 (%58.3)	
Palatinal	Var	26 (%61.9)	16 (%38.1)	0.547
	Yok	21 (%55.3)	17 (%44.7)	
Dişler	Var	39 (%62.9)	23 (%37.1)	0.161
	Yok	8 (%44.4)	10 (%55.6)	

Chi-Square Testi ** $p < 0.01$


Endodontik tedavili üst büyük azı dişlerinin %36,2'sinde MB2 kanal (n=29) gözlenmiştir. MB2 kanala sahip endodontik tedavili dişlerde AP görülme oranı (%83,3), MB2'si olmayan dişlerden daha yüksektir (%71,1). Ancak MB2 kanal varlığı ile meziobukkal kökte AP görülmesi arasında istatistiksel olarak anlamlı bir ilişki bulunmamıştır ($p > 0.05$). MB2'si olan dişlerin yalnızca %17,2'si (n=5) diş hekimleri tarafından tedavi edilebilmiştir. Tedavi edilmeyen MB2 kanalların %83,4'ü (n=20) birinci büyük azı, %16,6'sı (n=4) ikinci büyük azı dişlerinde tespit edilmiştir ($p > 0.05$) (Resim 1C). Bu dişlerden ikinci büyük azıların hepsinde (n=4), birinci büyük azıların ise %65'inde (n=13) AP bulunmuştur.

Tablo 3, AP'nin KOPİ indeksine göre dağılımını göstermektedir. En büyük lezyon (S3) %66.7 ile en fazla birinci büyük azı dişlerinde gözlenmiştir. Ancak AP'nin genişliği dikkate alındığında dişler arasında anlamlı bir farklılık bulunmamaktadır ($p > 0.05$). Çalışma grubundaki AP'li dişlerin %69.4'ünde (n=43) birden fazla kökte aynı anda AP (R2) tespit edilmiştir (Resim 1B, E). Bu dişlerin %60.5'ini birinci büyük azı, %39.5'ini ise ikinci büyük azı dişleri oluşturmaktadır ($p > 0.05$). Dişlerin büyük bir çoğunluğunda AP'nin anatomik yapılar ile ilişkili (D2) olduğu (%53.2, n=33) ve kortikal kemikte yıkıma yol açtığı (D3) (%22.6, n=14) tespit edilmiştir (Resim 1B, E). Ancak D parametresine göre dişler arasında istatistiksel olarak herhangi bir farklılık bulunmamıştır ($p > 0.05$).

Tablo 3. Üst birinci ve ikinci büyük azı dişlerinde AP'nin KOPİ indeksine göre dağılımı

Üst büyük azı dişleri	KOPİ (n, %)														
	S			R			D			0-2			1-2		2-3
	0	1	2	3	0	1	2	3	0	1	2	3	0-2	1-2	2-3
Birinci büyük azı	9 (%60)	14 (%66.7)	6 (%54.5)	10 (%66.7)	6 (%66.7)	5 (%83.3)	26 (%60.5)	2 (%50)	8 (%66.7)	10 (%90.9)	10 (%47.6)	4 (%66.7)	1 (%33.3)	0 (%)	6 (%75)
İkinci büyük azı	6 (%40)	7 (%33.3)	5 (%45.5)	5 (%33.3)	3 (%33.3)	1 (%16.7)	17 (%39.5)	2 (%50)	4 (%33.3)	1 (%9.1)	11 (%52.4)	2 (%33.3)	2 (%66.7)	1 (%100)	2 (%25)
p	0.896			0.677			0.161								

Chi-Square Testi ** $p < 0.01$



Resim 1. Aynı sol üst birinci büyük azı dişine ait; **A.** Çapraz kesit KIBT görüntüsünde mezial kökteki L1, H2 kanal dolumu, **B.** Çapraz kesit KIBT görüntüsünde palatinal kökteki L2, H2 ve distal kökteki L4 kanal dolumları ve R2, D2 olan AP, **C.** Aksiyal kesit KIBT görüntüsünde tedavi edilmemiş (CF2) MB2 (geniş ok) ve distal (dar ok) kanallar, **D.** Koronal kesit KIBT görüntüsünde CS2 olan koronal restorasyon, **E.** Aksiyal kesit KIBT görüntüsünde palatinal kökteki S2, R2, D3 olan AP

Birinci ve ikinci büyük azı dişlerinin endodontik tedavi kaliteleri açısından ETDİ indeksine göre değerlendirme sonuçları Tablo 4'te gösterilmiştir. Kök kanal dolgusunun uzunluğu köklere göre sırasıyla; L1 (n=127,%52.9), L2 (n=79, % 32.9), L4 (n=72, %2.91) ve L3 (n=27, %11.25) olarak tespit edilmiştir. (Resim 1A, B) Birinci büyük azılarda olmak üzere; L1'in palatinal kökte ve L2'nin de mezial kökte görülmesi, ikinci büyük azılardan anlamlı şekilde yüksek bulunmuştur (p<0.05). L4 ise birinci büyük azıların MB2 kanalında, ikinci büyük azılara göre daha fazla gözlenmiştir (p=0.001). Birinci büyük azıların distal ve palatinal kökleri ile MB2 kanallarında yetersiz obtürasyona (H2) daha fazla rastlanmıştır (p<0.05). Yetersiz koronal restorasyon (CS2), tedavi edilmemiş kanal (CF2) ve apikal rezorpsiyon (CF5) birinci büyük azı dişlerinde daha çok gözlenmiştir (p<0.05) (Resim 1C, D). Dişlerin yalnızca %16.2'sinde (n=13) komplikasyona rastlanmamıştır. En sık görülen komplikasyonlar sırasıyla; apikal rezorpsiyon (CF5) (n=59) ve tedavi edilmemiş kanal (CF2) (n=17) olurken, en az görülenler ise sırasıyla; kök perforasyonu olmadan internal rezorpsiyon (CF3) (n=5), kanalda alet kırığı (CF7) (n=4) ve kök perforasyonudur (CF1) (n=2).

Tablo 4. Üst birinci ve ikinci büyük azı dişlerinin endodontik tedavi kalitelerinin ETDİ indeksine göre dağılımı

ETDİ	Üst büyük azı dişleri		p
	Birinci büyük azılar	İkinci büyük azılar	
L-MEZİAL	1	21a (%46.7)	0.001**
	2	23a (%82.1)	
	3	1a (%25)	
	4	2a (%66.7)	
L-MB2	1	3a (%50)	0.001**
	4	32a (%88.9)	

L-DİSTAL	1	21 (%58.3)	15 (%41.7)	0.055
	2	17 (%60.7)	11 (%39.3)	
	3	6 (%50)	6 (%50)	
	4	1 (%25)	1 (%25)	
L-PALATİNAL	1	29a (%63)	17b (%37)	0.007**
	2	14a (%60.9)	9a (%39.1)	
	3	4a (%36.4)	7a (%63.6)	
H-MEZİAL	1	28a (%63.6)	16b (%36.4)	0.006**
	2	19a (%52.8)	17a (%47.2)	
H-MB2	1	3a (%75)	1a (%25)	0.001**
	2	32a (%84.2)	6b (%15.8)	
H-DİSTAL	1	24a (%55.8)	19a (%44.2)	0.008**
	2	23a (%62.2)	14b (%37.8)	
H-PALATİNAL	1	21a (%55.3)	17a (%44.7)	0.008**
	2	26a (%61.9)	16b (%38.1)	
CS	1	28a (%56)	22a (%44)	0.008**
	2	19a (%63.3)	11b (%36.7)	
CF	0	4a (%30.8)	9a (%69.2)	0.008**
	1	1a (%50)	1a (%50)	
	2	2a (%100)	0a (%0)	
	5	25a (%64.1)	14b (%35.9)	
	2-5	11a (%73.3)	4b (%26.7)	
	3-5	1a (%20)	4a (%80)	
	7	2a (%75)	1a (%25)	

Chi-Square Testi **p<0.01

Üst büyük azı dişlerinde AP varlığı, kök kanal dolgusu L1 olduğunda mezial kök haricinde, distal ve palatinal köklerde istatistiksel olarak anlamlı derecede düşük (p=0.001); L2 ve L3 olduğunda ise tüm kökler için anlamlı derecede yüksek bulunmuştur (p=0.001). L1 köklerin % 54'ünde; L2 köklerin %65'inde, L3 köklerin ise % 62'sinde AP tespit edilmiştir. Mezial kök hariç distal ve palatinal köklerde yetersiz obtürasyon (H2) ile AP varlığı arasında anlamlı ilişki gözlenmiştir (p=0.001). CS ise yeterli de yetersiz de olsa AP oranı istatistiksel olarak anlamlı derecede yüksektir (p=0.001). Tek başına apikal rezorpsiyon (CF5) veya kanalda alet kırığı (CF7) olduğunda ya da apikal rezorpsiyonla birlikte tedavi edilmemiş kanal (CF2, 5) veya internal rezorpsiyon (CF3, 5) olduğunda da AP görülmesi istatistiksel olarak anlamlı derecede yüksek bulunmuştur (p=0.001) (Tablo 5).

Tablo 5. ETDİ indeksi ile AP ilişkisi

ETDİ	AP (n, %)		p	
	Var	Yok		
L-MEZİAL	1	33a (%73.3)	12b (%26.7)	0.001**
	2	18a (%64.3)	10b (%35.7)	
	3	3a (%75)	1b (%25)	
	4	1a (%33.3)	2a (%66.7)	
L-MB2 kanal	1	5a (%83.3)	1b (%16.7)	0.001**
	4	24a (%66.7)	12b (%33.3)	

L-DİSTAL	1	17a (%47.2)	19b (%52.8)	0.001**
	2	17a (%60.7)	11b (%39.3)	
	3	8a (%66.7)	4b (%33.3)	
	4	2a (%50)	2b (%50)	
L-PALATİNAL	1	19a (%41.3)	27b (%58.7)	0.001**
	2	17a (%73.9)	6b (%26.1)	
	3	6a (%54.5)	5b (%45.5)	
H-MEZİAL	1	31a (%70.5)	13b (%29.5)	0.001**
	2	24a (%66.7)	12b (%33.3)	
H-MB2	1	3a (%75)	1b (%25)	0.001**
	2	26a (%68.4)	12b (%31.6)	
H-DİSTAL	1	20a (%46.5)	23b (%53.5)	0.001**
	2	24a (%64.9)	13b (%35.1)	
H-PALATİNAL	1	20a (%52.6)	18b (%47.4)	0.001**
	2	22a (%52.4)	20b (%47.6)	
CS	1	41a (%82)	9b (%18)	0.001**
	2	21a (%70)	9b (%30)	
CF	0	0a (%0)	13a (%100)	0.001**
	1	0a (%0)	2a (%100)	
	2	0a (%0)	2a (%100)	
	5	36a (%92.3)	3b (%7.7)	
	2-5	11a (%73.3)	4b (%26.7)	
	3-5	5a (%100)	0b (%0)	
	7	3a (%75)	1b (%25)	

Chi-Square Testi **p<0.01

TARTIŞMA

Kök kanal morfolojisinde en çok varyasyona sahip üst büyük azı dişlerinin özellikle mezial köklerinin kompleks yapı gösterdiği ve tedavi edilmemiş MB2 kanal nedeniyle bu dişlerde AP'nin yüksek oranda görüldüğü yapılan çalışmalarla ortaya konmuştur (Halse ve ark., 2002; de Paula-Silva ve ark., 2009; Karabucak ve ark., 2016; Martins ve ark., 2018). Ayrıca ulaşması zor olan üst büyük azı dişleri yeterince temizlenemediğinden plak birikimi fazla olmakta ve çürük oluşumuna bu dişlerde daha sık rastlanmaktadır (Meirinhos ve ark., 2020). Bu nedenle, bu çalışmada kompleks anatomi gösteren ve ağız içerisinde üst çene arka bölgede yer almaları nedeniyle gerek endodontik tedavileri sırasında ulaşılması zor olmasından gerekse de periapikal radyografi alınması sırasında palatinal köklerine maksiller sinüs ve üst çene zigomatik prosesin süperpoze olmasından dolayı endodontik tedavilerinde sıklıkla başarısızlık ya da komplikasyon ile karşılaşılabilen üst büyük azı dişleri tercih edilmiştir (White ve Pharoah, 2018). Bu dişlerin endodontik tedavilerinin başarısızlığında rolü olan faktörleri araştırabilmek için hem endodontik tedavi kalitelerini hem de periapikal bölge sağlık durumlarını birlikte ve her bir köke göre detaylı olarak değerlendirilmesini sağlayan PEDİ

indeksi dikkate alınmış ve retrospektif KIBT görüntülerinde inceleme yapılmıştır (Venskutonis ve ark., 2015).

Bu çalışma, Türk toplumunda belirli bir popülasyonun endodontik tedavilerini değerlendirmeye yönelik kesitsel bir araştırmadır. Çalışma grubu, İstanbul'un çeşitli bölgelerinden diş hekimliği fakültesine başvuran hastalar arasından seçilmiş olduğu için, yalnızca tek bir hekim tarafından tedavi edilmemiş dişlerin incelenmesi imkanı olmuştur. Bu yüzden çalışmadan elde edilen sonuçlar genel popülasyonun küçük bir örneğini yansıtmaktadır.

Çalışmada değerlendirilen 581 adet üst büyük azı dişinin yalnızca %13.8'inin endodontik tedavi gördüğü tespit edilmiştir. Bu oran literatürde yapılan benzer araştırmalarda verilen aralığa yakındır (%8.8-%13.4) (da Silva ve ark., 2009; Gencoglu ve ark. 2010; Hebling ve ark., 2014; Kielbassa ve ark., 2017; Meirinhos ve ark., 2020). İncelenen endodontik tedavili üst büyük azı dişlerinin de %77.5'inde AP gözlenmiştir. Endodontik tedavili dişlerde her zaman klinik semptom olmadığı için periapikal bölge sağlığı ancak radyografik yöntemler ile tespit edilebilmektedir (Gumru ve ark., 2011). Endodontik tedavi kalitesinin de periaradiküler dokular üzerinde oldukça önemli bir etkisi olduğu yapılan çalışmalar ile ortaya konmuştur (Ballıkaya ve ark., 2020, Venskutonis ve ark., 2015). Çalışmadaki AP oranı, literatürde bildirilen endodontik tedavili dişlerdeki AP oranları ile uyumludur (Estrela ve ark., 2008; Gumru ve ark., 2011; Gopikrishna ve ark., 2015; Kielbassa ve ark., 2017; Aysal 2021) ve oranın bu kadar yüksek olması, endodontik tedavinin başarısının birçok faktöre bağlı olması ile açıklanabilir (Ballıkaya ve ark., 2020). Bu yüzden bu çalışmada da, birçok çalışmada olduğu gibi, kök kanal dolgusunun uzunluğu ve homojenliği ile koronal restorasyonun durumu gibi intraoperatif faktörler ele alınmıştır (Gumru ve ark., 2011; Venskutonis ve ark., 2015; Nascimento ve ark., 2018; Ballıkaya ve ark., 2020, Bürklein ve ark., 2020; Karteva ve ark., 2021; Şanal Çikman ve ark., 2022).

Yapılan çalışmalar, kök kanal dolgusunun kalitesi ile AP arasında pozitif bir korelasyon olduğunu göstermiştir (Dutta ve ark., 2014; Huuonen ve ark., 2017; Van der Veken ve ark., 2017; Aysal 2021; Şanal Çikman ve ark., 2022). Bu çalışmada da, literatür ile uyumlu olarak, endodontik tedavi kalitesinin en önemli göstergelerinden olan kök kanal dolgusu uzunluğu ve homojenliği dikkate alınmış ve AP oluşumunda anlamlı derecede etkili oldukları tespit edilmiştir. Kök kanal dolgusu uzunluğunun apikalden 2 mm'den fazla eksik olduğu (L2) ya da taşkın olduğu (L3) durumlarda AP varlığı daha yüksek

bulunmuştur. Kök kanal sisteminin apikal foremene kadar yeterince temizlenememesi ve doldurulamaması, apikal sızdırmazlığın tam olarak sağlanamamasına ve dolayısıyla bu bölgede mikroorganizmaların çoğalıp AP oluşmasına yol açabilmektedir (Meirinhos ve ark., 2020). Ayrıca pat veya güta perka taşkınlıklarında periapikal dokuların irritasyonu sonucu periapikal dokulara enflamatuvar hücrelerin transferi ile periapikal patoloji gelişebilmektedir (Ricucci ve Langeland, 1998). İdeal kanal dolumu yapıldığı zaman (L1), AP oranının anlamlı derecede düşük olması bahsi geçen nedenleri desteklemektedir. Şanal Çıkman ve ark. (2022), endodontik tedavili dişleri inceledikleri çalışmalarında H2, L2 ve L3'ün belirgin bir şekilde üst büyük azı dişlerinde görüldüğünü tespit etmişlerdir. Mevcut çalışmada, homojen olmayan kanal dolumlarında (H2) da mezial kök hariç diğer köklerde AP oranının yüksek olduğu bulunmuştur. Ancak, mezial köklerde H1 varlığında dahi AP gözlenebilmesi bu köklerde atlanmış veya düzgün bir şekilde tedavi edilmemiş MB2 varlığına işaret edebilir.

Çalışmada değerlendirilen dişlerin %36.2'sinde MB2 kanala rastlanmıştır. Her ne kadar istatistiksel olarak anlamlı olmasa da tedavi edilmemiş MB2 kanal oranı birinci büyük azı dişlerinde, ikinci büyük azılara göre daha yüksektir. Bu da Baruwa ve ark. (2018) ile do Carmo ve ark.'nın (2021) sonuçlarını desteklemektedir. MB2'si olan dişlerin %83.3'ünde AP gözlenirken, MB2'si olmayanlarda bu oran %71.2 olarak tespit edilmiştir. Ayrıca MB2'li üst birinci ve ikinci büyük azı dişlerinin büyük bir çoğunluğunda kanal dolgusunun homojen olmadığı (H2) gözlenmiştir. Üst büyük azı dişlerinin kök kanal morfolojisindeki olası bu varyasyonlara her zaman dikkat edilmelidir. Bu konuda yeterli bilgiye sahip olmamak, endodontik tedavi sırasında bu varyasyonların atlanmasına ve sonucunda tedavinin başarısız olmasına yol açabilmektedir.

Kök kanal dolgusu gibi uygun yapılmış koronal restorasyon da periapikal bölgeye bakteri girişi için bir bariyer görevi görmektedir (Şanal Çıkman ve ark., 2022). Ancak yapılan çalışmalarda koronal restorasyonun AP ile ilişkisinde farklı sonuçlar bildirilmiştir (Gumru ve ark., 2011; Özbaş ve ark., 2011; Huuonen ve ark., 2017; Şanal Çıkman ve ark., 2022). Bu çalışmada, Şanal Çıkman ve ark. (2022) ile Gümrü ve ark.'nın (2011) sonuçları ile benzer şekilde, CS'nin AP oluşumu üzerinde bir etkisi bulunmamıştır. Veriler arasındaki bu farklılıklar üç boyutlu ve iki boyutlu görüntülemeler arasındaki farklılıklardan kaynaklanıyor olabilir. İki boyutlu görüntüleme yöntemleri ile süperpozisyon ve açı nedeni ile restorasyonun kalitesi

olarak belirlenemez. Ayrıca KIBT her ne kadar üç boyutlu değerlendirmeye imkan verse de istenmeyen artefaktlar koronal restorasyonların durumunun tespitini zorlaştırabilir (Gomes ve ark., 2015; Kruse ve ark., 2015). Bu nedenle daha doğru değerlendirme için hem klinik hem de radyografik muayene gereklidir (Şanal Çıkman ve ark., 2022).

KIBT'in en önemli avantajı periapikal lezyonların kemikte yol açtığı değişiklikleri ve önemli anatomik oluşumlar ile ilişkilerini tespit etmeye yardımcı olmasıdır (Gomes ve ark., 2015; Patel ve ark., 2012; Shahbazian ve ark., 2015; Souza-Nunes ve ark., 2019; Sakir ve Yalcinkaya, 2020). KIBT görüntülerinde kortikal kemik süperpoze olmadan süngerimsi kemik içindeki kemik defektleri de net olarak izlenebilmekte, böylelikle daha erken evre periapikal değişiklikler tespit edilebilmektedir (Hargreaves, 2011). Bu çalışmada, endodontik tedavili dişlerin %53.2'sinde var olan AP'nin maksiller sinüs ile yakın ya da temas halinde olduğu; %22.6'sının ise kortikal kemik yıkımıyla birlikte gözlemlendiği tespit edilmiştir. Makiller sinüse yakın olan periapikal lezyonlar zamanla sinüs mukozasında kalınlaşma ve sinüzite sebep olabilmektedir (Souza-Nunes ve ark., 2019; Sakir ve Yalcinkaya, 2020). Ayrıca periapikal cerrahi öncesi köklerin anatomik noktalar ile yakınlığını ve/veya kemik yıkımını belirleyip tedavi şekline karar vermek tedavinin prognozu için büyük önem arz etmektedir. Bunun yanında süperpozisyon olmadığı için KIBT ile kök kanal dolgusunun kalitesi, homojen olmayan dolun, kök kanalındaki komplikasyonlar (alet kırığı, perforasyon gibi) daha doğru bir şekilde ortaya konmaktadır (Nascimento ve ark., 2018). Ancak çalışma bulgularımız doğrultusunda her endodontik tedavili diş için KIBT görüntüleme yapılması savunulmamaktadır, ALADA (As Low As Diagnostically Acceptable) prensibi doğrultusunda iki boyutlu grafiler ile yeterli bilgiye ulaşılmadığı, spesifik durumlar için KIBT kullanılması önerilmektedir.

Bu çalışmanın en büyük limitasyonu, kesitsel ve retrospektif bir çalışma olması nedeniyle dişlerde teşhis edilen periapikal patolojinin iyileşmekte olan bir AP mi yoksa tedavi öncesinde var olmayıp tedaviden sonra meydana gelmeye başlamış bir AP mi olduğu konusunda bir bilgi vermemesidir. Bu yüzden bu çalışmada elde edilen bulgular ile endodontik tedavi kalitesi ile AP arasında sadece bir ilişki kurulabilir, bir nedensellik sonucu elde edilemez. Ayrıca retrospektif dizaynı nedeni ile hastaların sistemik durumlarına, dişlere ait klinik bulgulara ve endodontik tedavi aşamalarına (irrigasyon solüsyonlarının kullanım miktarları, kullanım süreleri, aktive

edilip edilmedikleri, rubber dam kullanımı, seans aralarında konulan geçici dolgunun sızdırmazlığı, hekimin tecrübesi gibi) ait veriler olmadığı için endodontik tedavinin kalitesinde etkili olabilecek bu faktörler ile ilgili bir değerlendirme de yapılamamıştır. Bu yüzden ileride sayı artırılarak yapılacak hem klinik hem de radyografik değerlendirmenin bir arada olduğu, prospektif kohort çalışmaları ile hem endodontik tedavinin başarısında etkili olan faktörlerin hem de endodontik tedavi kalitesi ve AP arasındaki ilişkinin net olarak ortaya konabileceğini düşünmekteyiz.

SONUÇ

Bu çalışmada, endodontik tedavili üst büyük azı dişlerinde yüksek oranda AP saptanmıştır. En fazla AP'nin gözlendiği kök, morfolojik varyasyonların en sık olduğu mezial köktür. AP oluşumunda etkili olası faktörler; eksik ya da taşkın yapılmış ve/veya homojen olmayan kanal dolumu olarak tespit edilmiştir. Ayrıca apikal rezorpsiyon, kanalda alet kırığı ve apikal rezorpsiyonla birlikte tedavi edilmemiş kanal veya internal rezorpsiyon gibi komplikasyonlar AP varlığı ile ilişkilidir. PEDİ indeksi, endodontik tedavi prognozunun değerlendirilmesi için önemli bir tanı aracı olarak kullanılabilir.

Çıkar Çatışması

Yazarlar herhangi bir finansal destek almamıştır ve çıkar çatışması bulunmamaktadır.

KAYNAKLAR

1. Aysal, Z. Belirli bir türk popülasyonunda yapılmış endodontik tedavilerin radyolojik olarak değerlendirilmesi. Kocaeli Üniversitesi Sağlık Bilimleri Enstitüsü. Uzmanlık Tezi. 2021.
2. Ballıkaya E, Koc N, Avcu N, Cehreli ZC. The quality of root canal treatment and periapical status of permanent teeth in Turkish children and teens: a retrospective CBCT study. *Oral radiol.* 2022;38(3):405-415.
3. Baruwa AO, Martins JNR, Meirinhos J, Pereira B, Gouveia J, Quaresma SA et al. The Influence of Missed Canals on the Prevalence of Periapical Lesions in Endodontically Treated Teeth: A Cross-sectional Study. *J Endod.* 2020;46(1):34-39.e1.
4. Betancourt P, Navarro P, Cantín M, Fuentes R. Cone-beam computed tomography study of prevalence and location of MB2 canal in the mesiobuccal root of the maxillary second molar. *Int J Clin Exp Med.* 2015;8(6):9128-34.
5. Bürklein S, Schäfer E, Jöhren H-P, Donnermeyer D. Quality of root canal fillings and prevalence of apical radiolucencies in a German population: a CBCT analysis. *Clin Oral Investig.* 2020; 24:1217-27.
6. Colakoglu G, Kaya Buyukbayram I, Elcin MA, Garip Berker Y, Ercalik Yalcinkaya S. Association between second mesiobuccal canal and apical periodontitis in retrospective cone beam computed tomographic images. [published online ahead of print, 2022 Jul 31]. *Aust Endod J.* 2022;10.1111/aej.12672.
7. da Silva K, Lam JMY, Wu N, Duckmanton P. Cross-sectional study of endodontic treatment in an Australian population. *Aust Endod J.* 2009;35(3):140-6.
8. de Paula-Silva FW, Wu MK, Leonardo MR, da Silva LA, Wesselink PR. Accuracy of periapical radiography and cone-beam computed tomography scans in diagnosing apical periodontitis using histopathological findings as a gold standard. *J Endod.* 2009;35(7):1009-1012.
9. Souza-Nunes LA, Verner FS, Rosado LPL, Aquino SN, Carvalho ACP, Junqueira RB. Periapical and Endodontic Status Scale for Endodontically Treated Teeth and Their Association with Maxillary Sinus Abnormalities: A Cone-beam Computed Tomographic Study. *J Endod.* 2019;45(12):1479-1488.
10. do Carmo WD, Verner FS, Aguiar LM, Visconti MA, Ferreira MD, Lacerda MFLS et al. Missed canals in endodontically treated maxillary molars of a Brazilian subpopulation: prevalence and association with periapical lesion using cone-beam computed tomography. *Clin Oral Investig.* 2021;25(4):2317-2323.
11. Dutta A, Smith-Jack F, Saunders W. Prevalence of periradicular periodontitis in a Scottish subpopulation found on CBCT images. *Int Endod J.* 2014;47(9):854-63.
12. Estrela C, Bueno MR, Azevedo BC, Azevedo JR, Pécora, JD. A new periapical index based on cone beam computed tomography. *J Endod.* 2008;34(11):1325-1331.
13. Estrela C, Leles CR, Hollanda AC, Moura MS, Pécora JD. Prevalence and risk factors of apical periodontitis in endodontically treated teeth in a selected population of Brazilian adults. *Braz Dent J.* 2008;19(1):34-39.
14. Gencoglu N, Pekiner FN, Gumru B, Helvacioğlu D. Periapical status and quality of root fillings and coronal restorations in an adult Turkish subpopulation. *Eur J Dent.* 2010;4(1):17-22.
15. Gomes AC, Nejaim Y, Silva AI, et al. Influence of Endodontic Treatment and Coronal Restoration on Status of Periapical Tissues: A Cone-beam Computed Tomographic Study. *J Endod.* 2015;41(10):1614-1618.
16. G. Archana D, Gopikrishna V, Gutmann JL, Savadamoorthi KS, Kumar AR, Narayanan LL. Prevalence of periradicular radiolucencies and its association with the quality of root canal procedures and coronal restorations in an adult urban Indian population. *J Conserv Dent.* 2015;18(1):34-38.
17. Gumru B, Tarcin B, Pekiner FN, Ozbayrak S. Retrospective radiological assessment of root canal treatment in young permanent dentition in a Turkish subpopulation. *Int Endod J.* 2011;44(9):850-856.
18. Halse A, Molven O, Fristad I. Diagnosing periapical lesions: Disagreement and borderline cases. *Int Endod J.* 2002;35(8):703-709.
19. Berman LH Hargreaves KM. Cohen's Pathways of the Pulp. Elsevier 2021

20. Hebling E, Coutinho LA, Ferraz CC, Cunha FL, Queluz Dde P. Periapical status and prevalence of endodontic treatment in institutionalized elderly. *Braz Dent J.* 2014;25(2):123-128.
21. Huumonen S, Suominen AL, Vehkalahti MM. Prevalence of apical periodontitis in root filled teeth: findings from a nationwide survey in Finland. *Int Endod J.* 2017;50(3):229-236
22. Karabucak B, Bunes A, Chehoud C, Kohli MR, Setzer F. Prevalence of Apical Periodontitis in Endodontically Treated Premolars and Molars with Untreated Canal: A Cone-beam Computed Tomography Study. *J Endod.* 2016;42(4):538-41.
23. Karteva T, Manchorova-Veleva NA, Karteva E, et al. Quality of Endodontic Treatment and Prevalence of Apical Radiolucencies in a Bulgarian Subpopulation: a CBCT Analysis. *Folia Med (Plovdiv).* 2021;63(1):81-87.
24. Kielbassa AM, Frank W, Madaus T. Radiologic assessment of quality of root canal fillings and periapical status in an Austrian subpopulation – An observational study. *PLoS One.* 2017;12(5):1–19.
25. Kruse C, Spin-Neto R, Wenzel A, Kirkevang LL. Cone beam computed tomography and periapical lesions: a systematic review analysing studies on diagnostic efficacy by a hierarchical model. *Int Endod J.* 2015;48(9):815–28.
26. Martins JNR, Alkhawas MAM, Altaki Z, Bellardini G, Berti L, Boveda C et al. Worldwide Analyses of Maxillary First Molar Second Mesiobuccal Prevalence: A Multicenter Cone-beam Computed Tomographic Study. *J Endod.* 2018 ;44(11):1641-1649.
27. Meirinhos J, Martins JNR, Pereira B, Baruwa A, Gouveia J, Quaresma SA et al. Prevalence of apical periodontitis and its association with previous root canal treatment, root canal filling length and type of coronal restoration—a cross-sectional study. *Int Endod J.* 2020;53(4):573-584.
28. Nascimento EHL, Gaêta-Araujo H, Andrade MFS, Freitas DQ. Prevalence of technical errors and periapical lesions in a sample of endodontically treated teeth: a CBCT analysis. *Clin Oral Investig.* 2018;22 (7):2495–2503.
29. Orstavik D, Kerekes K, Eriksen HM. The periapical index: a scoring system for radiographic assessment of apical periodontitis. *Endod Dent Traumatol.* 1986;2(1):20-34.
30. Özbaş H, Aşçı S, Aydın Y. Examination of the prevalence of periapical lesions and technical quality of endodontic treatment in a Turkish subpopulation. *Oral Surg Oral Med Oral Pathol Oral Radiol Endod.* 2011;112(1):136–42.
31. Patel S, Wilson R, Dawood A, Foschi F, Mannocci F. The detection of periapical pathosis using digital periapical radiography and cone beam computed tomography – part 2: a 1-year post-treatment follow-up. *Int Endod J.* 2012;45(8):711-723.
32. Rajasekhar R, Soman S, Sebastian VM, Muliya S, Cherian NM. Indexes for periapical health evaluation – A review. *Int Dent Res* 2022;12(2):97-106.
33. Ricucci D, Langeland K. Apical limit of root canal instrumentation and obturation, part 2. A histological study. *Int Endod J.* 1998;31(6):394–409.
34. Sakir M, Ercalik Yalcinkaya S. Associations between Periapical Health of Maxillary Molars and Mucosal Thickening of Maxillary Sinuses in Cone-beam Computed Tomographic Images: A Retrospective Study. *J Endod.* 2020;46(3):397-403.
35. Shahbazian M, Vandewoude C, Wyatt J, Jacobs R. Comparative assessment of periapical radiography and CBCT imaging for radiodiagnostics in the posterior maxilla. *Odontology* 2015;103(1):97–104.
36. Sisli SN, Yılmaz B, Özpolat Z, Gülşahi K. Comparative analysis of different periapical index systems used in cone-beam computed tomography. *Aust Endod J.* 2021;47(3):401-407.
37. Souza-Nunes LA, Verner FS, Rosado LPL, Aquino SN, Carvalho ACP, Junqueira RB. Periapical and Endodontic Status Scale for Endodontically Treated Teeth and Their Association with Maxillary Sinus Abnormalities: A Cone-beam Computed Tomographic Study. *J Endod.* 2019 Dec;45(12):1479-1488.
38. Şanal Çıkman A, Köse TE, Günaçar DN, Çene E, Arıcıoğlu B. Evaluation of endodontically treated teeth and related apical periodontitis using periapical and endodontic status scale: Retrospective cone-beam computed tomography study. *Aust Endod J.* 2022; Jun 11 doi:10.1111[Epub ahead of print].
39. Van der Veken D, Curvers F, Fieuws S, Lambrechts P. Prevalence of apical periodontitis and root filled teeth in a Belgian subpopulation found on CBCT images. *Int Endod J.* 2017;50(4):317–29.
40. Venskutonis T, Plotino G, Tocci L, Gambarini G, Maminskas J, Juodzbalsys G. Periapical and endodontic status scale based on periapical bone lesions and endodontic treatment quality evaluation using cone-beam computed tomography. *J Endod.* 2015;41(2):190-196.
41. Vertucci FJ. Root canal anatomy of the human permanent teeth. *Oral Surg Oral Med Oral Pathol.* 1984;58(5):589-599.
42. White SC, Pharoah MJ. *White and Pharoah's Oral Radiology: Principles and Interpretation.* Elsevier Health Sciences. 2018.

Evaluation of a Central Giant Cell Granuloma and a Sialolithiasis with Cone Beam Computed Tomography and Ultrasonography: A Case Report

Santral Dev Hücreli Granülom ve Tükürük Bezi Taşının Konik Işınli Bilgisayarlı Tomografi ve Ultrasonografi ile Değerlendirilmesi: Olgu Sunumu

Melisa BOZKURT¹, Fatma Nihan AKSAKALLI², Nuran BAYRAMOV³, Baturay ORNAĞ⁴, Mehmet Oğuz BORAHAN⁵, Ferit BAYRAM⁶, Şebnem ERÇALIK YALÇINKAYA⁷

ABSTRACT

Central giant cell granuloma (CGCG) is a benign intraosseous tumor that can cause rapid enlargement, expansion and/or perforation of cortical bone and has no significant etiology. Its differential diagnosis depends on both histological and systemic examination combined with the radiologic findings.

In this case report, a CGCG case located in the anterior maxilla revealing a fibromatous and erythematous painless swelling of a 72 – year old female patient with a sialolithiasis as an incidental finding was aimed to be presented by orthopantomogram (OPG), periapical, Cone Beam CT (CBCT) and ultrasonographic (USG) findings.

Keywords: central giant cell granuloma, sialolithiasis, ultrasonography, cone beam computer tomography

ÖZ

Santral dev hücreli granuloma (SDHG) etyolojisi belirgin olmayan benign bir intraosseöz tümör olup hızlı büyümeye, ekspansiyona ve/veya kortikal kemikte perforasyona neden olabilir. Ayırıcı tanıları histolojik ve sistemik bulgulara da bağlı olup, radyolojik bulgular ile beraber değerlendirilmelidir.

Bu olgu sunumunda 72 yaşındaki kadın hastanın maksilla anterior bölgesinde bulunan, fibromatöz ve eritematöz bir şişliğe neden olan ağrısız bir SDHG olgusu sunulacaktır. Ayrıca, tesadüfi bulgu olarak sialolith ile karşılaşmıştır. SDHG ve siyalolit; ortopantomogram (OPG), periapikal radyografi, Konik Işınli Bilgisayarlı Tomografi ve ultrasonografi ile değerlendirilmiştir.

Anahtar kelimeler: santral dev hücreli granülom, siyalolit, ultrasonografi, konik ışınli bilgisayarlı tomografi

Dt. Melisa Bozkurt (✉)

Başbüyük, Başbüyük yolu, Marmara Üniversitesi Sağlık Yerleşkesi 9/3 Maltepe/ İstanbul
melisabozkurt@windowslive.com

Fatma Nihan Aksakallı

Assoc. Prof. Dr. Istanbul University, Institute of Oncology, Oral Pathology, Istanbul, Turkey

Nuran Bayramov

Dr.,Dt. Marmara University, Faculty of Dentistry, Oral and Maxillofacial Radiology, Istanbul, Turkey

Baturay Ornağ

Dt. Marmara University, Faculty of Dentistry, Oral and Maxillofacial Surgery, Istanbul, Turkey

Mehmet Oğuz Borahan

Assoc. Prof. Dr. Marmara University, Faculty of Dentistry, Oral and Maxillofacial Radiology, Istanbul, Turkey

Ferit Bayram

Prof. Dr. Marmara University, Faculty of Dentistry, Oral and Maxillofacial Surgery, Istanbul, Turkey

Şebnem Erçalık Yalçinkaya

Prof. Dr. Marmara University, Faculty of Dentistry, Oral and Maxillofacial Radiology, Istanbul, Turkey

Submitted / Gönderilme: 27.04.2022

Accepted/Kabul: 10.10.2022

INTRODUCTION

Central giant cell granuloma (CGCG) is a benign intraosseous tumor that has an unclear etiology (Balaji & Balaji, 2019) which was first described in 1953 by Jaffe as reparative giant cell granuloma (Jaffe, 1953). Since 2017, it is subtyped under the giant cell lesions and bone cysts according to the classification of odontogenic lesions by World Health Organization (Soluk-tekkesin & Wright, 2017).

CGCG is mostly represented in adolescents and young adults and tends to occur in anterior region of the jaw bones. Approximately %70 of the cases occur in mandible (Zhang et al., 2019). Orbita, temporal bone, ethmoid bone and vertebrae are reported as the other locations of CGCG cases except jaw bones. Due to the variety of origin cells of head and neck, the characteristics of these pathologies differ within individuals and even locations in the same individual (Lee & Huang, 2020).

Clinically, enlargement of the lesion is fast and the expansion and /or perforation of cortical bone is not a rare finding. Well-defined or infiltrative borders are also the most frequent feature (Lee & Huang, 2020). The covering mucosa may represent a red/purple layer which may be misdiagnosed as a vascular lesion. The aggressiveness of tumor may vary although the discovery of the lesion depends on the symptoms such as swelling, paresthesia, pain, tooth mobility and displacement (Nilesh et al., 2020).

Radiologic findings of CGCG is not specific. CGCG usually presents a circumscribed and multilocular radiolucent lesion with non-corticated and well-defined borders. Soap bubble appearance is not rare if the lesion when multiloculated (White & Pharoah, 2014).

Histopathology of the tumor is comprised of multiple hemorrhagic foci, multinucleated cells and trabecular bone (Kramer et al., 1991, Bocchialini et al., 2019). Brown tumor of hyperparathyroidism, aneurysmal bone cyst, simple bone cyst, cherubism may also show similar histopathological and radiological findings. The formation of the septa makes differential diagnosis complicated (Bocchialini et al., 2019). Brown tumor has prominent compartments and structure with septa formation which is distinct in compartment of CGCG. The histopathological features of giant cell lesions are variable, thus its diagnosis may be a complicated pathway and consideration of other pathologies is inevitable (Chrcanovic et al., 2018, Candeiro et al., 2020).

In this case report, a CGCG case in maxilla anterior region revealing as fibromatous and erythematous painless swelling of a patient with a sialolithiasis as an incidental finding was presented.

CASE REPORT

A 72 – year old female patient referred to outpatient clinic of Department of Oral & Maxillofacial Radiology. The patient reported a painless swelling which has been presented for the last 3 months. Clinical examination revealed fibrous and erythematous tissue on the edentulous anterior maxilla and panoramic and periapical images showed an unilocular radiolucent lesion (Figure 1 & 2). Panoramic radiograph has also revealed a radiographic mass which was preliminary diagnosed as sialolithiasis (Figure 1).

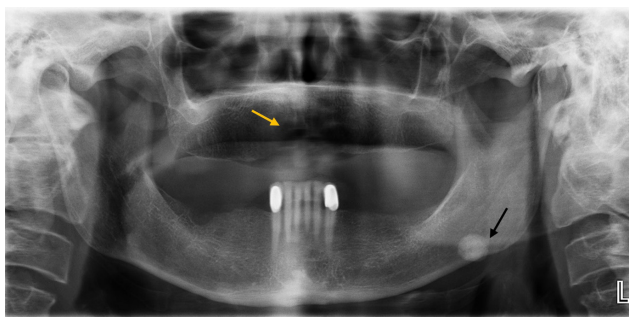


Figure 1. First OPGT of the patient. Osteolytic and unilocular radiolucent lesion (yellow arrow). Note the left unilateral sialolithiasis as an incidental finding (black arrow).

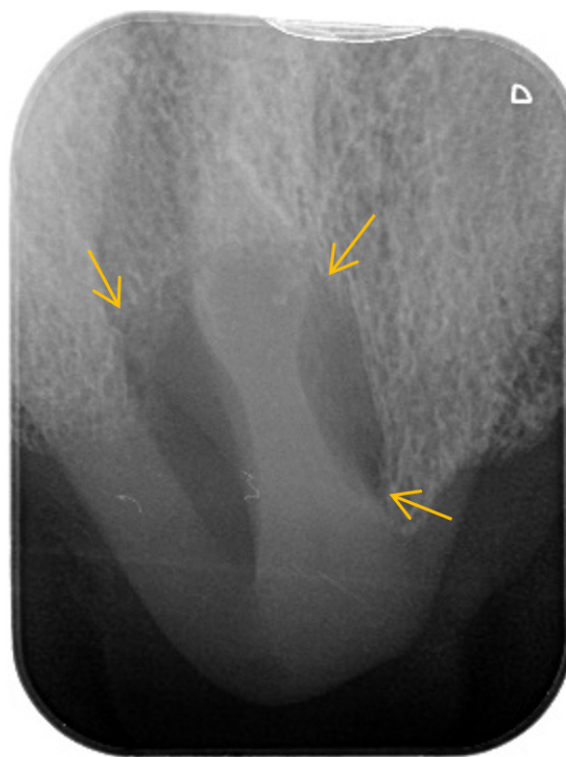


Figure 2. Periapical radiography of the anterior maxilla. Note the non-corticated borders of the radiolucent lesion (yellow arrows)

To further assess the lesions, cone-beam computed tomography (CBCT) was used to examine the anatomic borders and bone destruction. On CBCT; maxillary buccal and palatal cortical bone perforation with the lesion in close relation with the nasopalatine canal cortex was detected (Figure 3 a,b). Additionally, CBCT showed the sialolithiasis (Figure 3 c,d).

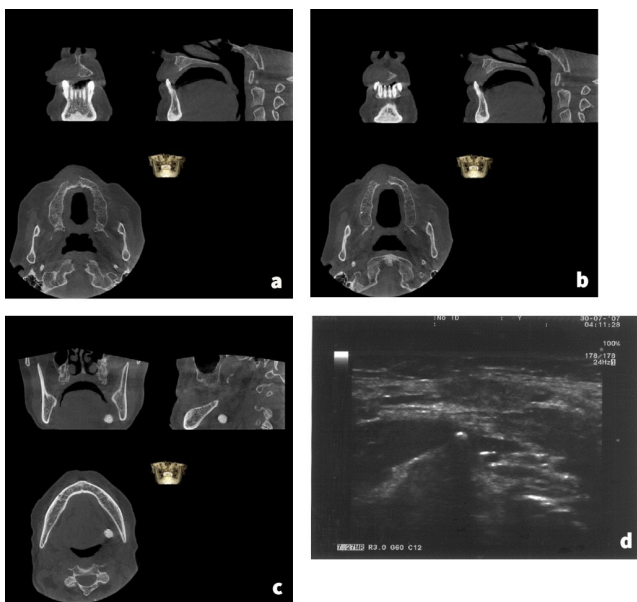


Figure 3. a. CBCT sections of the CGCG. Note the buccal and palatal bone cortex perforation. Corticated and well-defined borders. b. Close relation with the lesion and nasopalatine canal cortex. c. Unilateral left sialolithiasis on the CBCT sections. d. Sialolithiasis on the USG imaging.

To evaluate the vascular features (e.g. hemangioma) of the lesion, ultrasonography (USG) was used. Ultrasonographic findings revealed buccal bone cortex perforation and snowing-like hyperechoic particles inside the lesion. In the inferior line of the lesion, posterior eco has not increased which is an ultrasonographic finding which occurs due to the acoustic competency difference between soft tissue (or liquid) and bone tissue. This lesion was observed as a solid mass instead of a cystic lesion in ultrasonography (Figure 4).

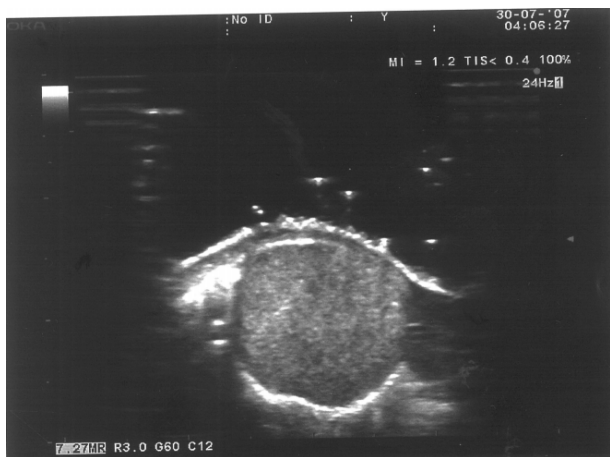

Figure 4. To evaluate the vascular features of the lesion USG was performed. There was no significant vascularity or blood flow. Lesion can be detected with USG imaging as an isoechoic and solid intraosseous mass. Internal structure of the lesion was observed and described as snowing-like.

The lesion was removed surgically at Marmara University, Faculty of Dentistry, Oral & Maxillofacial Surgery Department under local anesthesia. Enucleation and curettage of the lesion was performed with monopolar electrocautery and minimal bleeding was seen in the field. The patient was prescribed anti-inflammatory agents, antibiotics and mouthwash (Figure 5).

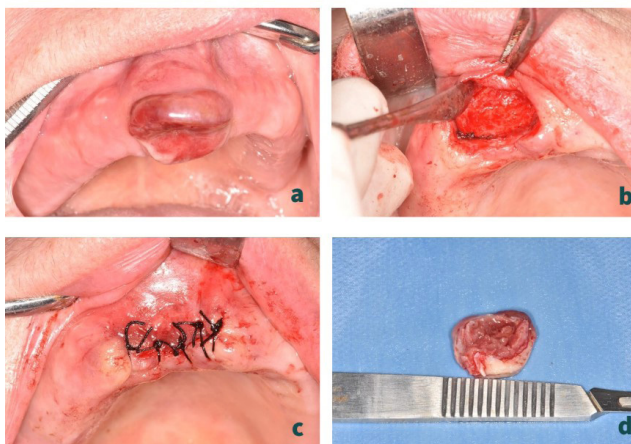


Figure 5. a. Pre-operative intraoral appearance of the lesion. The impression of anterior mandibular tooth as linear impression, in the middle of the tumor. b. Intra-operative minimal bleeding in the field. c. Post-operative. Bone cavity has filled only with gelatine sponge (absorbable gelatin sponge hemostatic). d. The excision biopsy material.

The histopathological findings supported the preliminary diagnosis of CGCG revealing hypertrophic shuttle fibroblasts scattered in the distribution of multinucleated giant cells, clustered around hemorrhagic foci (Figure 6).

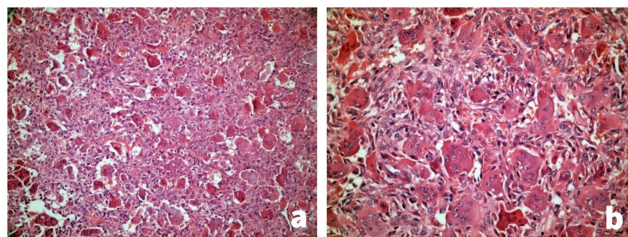


Figure 6. a. Histopathological photomicrograph, 200x magnification, 400x magnification, b. showing tissue characteristics of central giant cell granuloma.

Since Brown tumor shows the similar histopathological features, blood analysis [serum Ca, ionized Ca, alcalen phosphatase, Vitamin D, kreatinin, thyroid stimulating hormone (TSH), parathyroid hormone (PTH), triiodothyronine (T3) and thyroxine (T4)] has been requested. Results have shown that patient has a normal PTH value and the Brown tumor was eliminated as differential diagnosis.

DISCUSSION

Central giant cell granuloma is a rare intraosseous mass and a non-neoplastic tumor of bones. Location of the mass, age of the patient, systemic condition are clues for referral diagnosis. Histopathologically, genetic disorders such as Cherubism, Noonan syndrome, neurofibromatosis and Brown tumor of hyperparathyroidism have similarity with CGCG which all contain the presence of numerous multinucleated cells in large amounts of loose connective tissue containing innumerable spindle cells, macrophages and blood vessels. Areas of considerable erythrocyte extravasation and hemosiderin deposition are significant features of aforementioned lesions (Nilesh et al., 2020, Kramer et al., 1991, Bocchialini et al., 2019, Chrcanovic et al., 2018, Candeiro et al., 2020).

The presented case was histopathologically diagnosed as CGCG however evaluation for Brown tumor is essential. The %60 of the CGCG cases is usually present before the age of 30 years (Neville et al., 2002). The age of the patient was a rare entity of this case thus systemic conditions should be considered. Ficcaro et al. (1987) and Choung et al. (1986) categorized CGCG as aggressive and non-aggressive. Non-aggressive form is more common, grow slowly as a painless swelling; although aggressive form is rare, grow fast and mostly encountered in younger patients. Defining the borders according to this classification, aggressive tumors have ill-defined borders and mostly cause cortical destruction. Radiologic examination of the lesion has significant spots such as non-corticated borders or multilocularity is not invariable as well. Two-Dimensional images are the first-line in the diagnosis of bone-effected lesions. CBCT has advantages as a second-line examination of hard tissues. Ultrasonography was also used in this case due to the vascular features of the tumor, which is a critical benefit for the surgery.

Radiologically, CGCG may also represent a small unilocular radiolucency, which may be confused with periapical granulomas or cysts (Candeiro et al., 2020). In this case report the lesion was radiolucent as expected and unilocular and positioned in edentulous anterior maxilla. Extension of the radiologic examination is necessary if lesion contains both soft tissue and bone. USG and magnetic resonance imaging (MRI) are imaging options for soft tissue maintaining lesions. In this case, the lesion was solid and had well-defined borders with adjacent structures. The USG was preferred as a non-invasive, real-time imaging method to examine soft tissue relations of the lesion.

Internal structure of the lesion has been revealed in USG imaging. Vascularization has not been seen and surgeons were informed with both CBCT and USG examination reports (Neville et al., 2002, Ficcaro et al., 1987, Choung et al., 1986).

Ultrasonography is an easy-to-use imaging method that does not contain invasive radiation and may be helpful for clinical evaluation of differential diagnosis [Caglayan & Bayraktar, 2018] however USG imaging has limitations such as the size of the lesion (Arslan et al., 2020). Increasing the variety of imaging methods may adjoin multiple findings until the final diagnosis. Using multiple imaging techniques may decrease the risk of misdiagnosing and also the risk of complications during operation. In this case, to measure the size of the lesion, CBCT was used as a highly reliable radiological method.

CONCLUSIONS

USG imaging is an option in order to differentiate cystic lesions from solid lesions in maxillofacial radiology and clinicians should consider using USG for vascular lesions in referral diagnosis and before the surgery. USG is one of the easiest, harmless and low-cost imaging methods to prevent complications. USG may provide important diagnostic information such as the thinning, expansion or perforation of the buccal cortex, convexity or continuousness of the bone cortex and internal structure of the lesions.

Source of Funding

None.

Conflict of Interest

We have no conflict of interest.

REFERENCES

1. Arslan ZB, Demir H, Berker Yıldız D, Yaşar F. Diagnostic accuracy of panoramic radiography and ultrasonography in detecting periapical lesions using periapical radiography as a gold standard. *Dentomaxillofac Radiol.* 2020 Sep 1;49(6):20190290.
2. Balaji P, Balaji SM. Central giant cell granuloma : A case report. *Indian J Dent Res* 2019;30:130-2.
3. Bocchialini G, Salvagni L, Guerini A, Castellani A. Central giant cell granuloma of the mandibular condyle: A rare case and a literature review. *Heliyon.* 2019 Dec 28;6(1):e03085. doi: 10.1016/j.heliyon.2019.e03085.
4. Caglayan F, Bayraktar IS. The Intraoral Ultrasonography in Dentistry. *Niger J Clin Pract.* 2018 Feb;21(2):125-133.

5. Candeiro GTM, de Souza CVT, Chaves RSA, Ley AM, Feijão CP, Costa FWG, Barros Silva PG. Central giant cell granuloma mimicking a periapical lesion of endodontic origin: A case report. *Aust Endod J.* 2020 Dec;46(3):381-386. doi: 10.1111/aej.12430. Epub 2020 Aug 21.
6. Chrcanovic, B. R., Gomes, C. C., & Gomez, R. S. (2018). Central giant cell lesion of the jaws: An updated analysis of 2270 cases reported in the literature. *Journal of Oral Pathology & Medicine.* doi:10.1111/jop.12730
7. Chuong R, Kaban LB, Kozakewich H, Perez-Atayde A. Central giant cell lesions of the jaws: a clinicopathologic study. *J Oral Maxillofac Surg.* 1986 Sep;44(9):708-13.
8. Ficarra G, Kaban LB, Hansen LS. Central giant cell lesions of the mandible and maxilla: a clinicopathologic and cytometric study. *Oral Surg Oral Med Oral Pathol.* 1987 Jul;64(1):44-9.
9. Jaffe HL. Giant-cell reparative granuloma, traumatic bone cyst, and fibrous (fibro-osseous) dysplasia of the jawbones. *Oral Surgery, Oral Medicine, Oral Pathology,* 1953; 6(1), 159–175. doi:10.1016/0030-4220(53)90151-0
10. Kramer IJ, Pindborg JJ, Shear M. *Histological typing of odontogenic tumors,* 2nd ed. Springer-Verlag. Berlin, Germany, 1991, p. 31.
11. Lee JC, Huang HY. Soft Tissue Special Issue: Giant Cell-Rich Lesions of the Head and Neck Region. *Head Neck Pathol.* 2020 Mar;14(1):97-108. doi: 10.1007/s12105.019.01086-2.
12. Neville B, Damm D, Allen C, Bouquot J. *Bone pathology, in: Oral and Maxillofacial Pathology,* second ed. W.B. Saunders Company; Philadelphia, PA. 2002, pp: 544-547.
13. Nilesh K, Dadhich A, Patil R. Management of recurrent central giant cell granuloma of mandible using intralesional corticosteroid with long-term follow-up. *BMJ Case Rep.* 2020 Sep 14;13(9):e237200. doi: 10.1136/bcr-2020-237200.
14. Soluk-tekketin M, Wright JM. The world health organization classification of odontogenic lesions: a summary of the changes of the 2017 (4th) edition. *Turkish Journal of Pathology.* doi:10.5146/tjpath.2017.01410
15. White SC, Pharoah S. *Oral Radiology: Principles and Interpretation* 7th ed. United States. ISBN: 978.032.3096331, 2014.
16. Zhang Q, He Z, Wang G, Jiang H. Radiotherapy for recurrent central Giant cell granuloma: a case report. *Radiat Oncol.* 2019 Jul 19;14(1):130. doi: 10.1186/s13014.019.1336-7.

Talon Cusp on a Maxillary Central Incisor: A Case Report with Clinical and Radiological Findings, and Management

Maksiller Santral Kesici Dişte Talon Tüberkülü: Klinik ve Radyolojik Bulguları ve Tedavisi ile bir Vaka Sunumu

Tuğçe GÜNGÖR¹, Ezgi TÜTER BAYRAKTAR², Bilge TARÇIN³, Birsay GÜMRÜ⁴

ABSTRACT

Dens evaginatus (DE) is a developmental dental anomaly and is defined as a tubercle-like structure that may contain pulp tissue as well as enamel and dentin. Although it is usually associated with premolars, it is also seen in incisors (talon cusp). This anomaly, which is more common among Asians, may affect both genders and may be observed unilaterally or bilaterally. Clinically, it may cause complications such as caries, malocclusion, occlusal trauma, and pulp necrosis. Radiologically, the V-shaped radiopaque structure superimposed over the affected crown may mimic the appearance of a mesiodens, compound odontoma, or supernumerary tooth. Clinical and radiological examination of a 16-year-old male patient who admitted to our clinic with aesthetic concerns and treatment of decayed teeth was performed. In the intra-oral examination, a conical accessory cusp was noted on the lingual surface of the left maxillary central incisor. A typical V-shaped radiopaque structure superimposed on the affected crown was observed on the periapical radiograph taken from the relevant area. Cone beam computed tomography (CBCT) imaging was used to evaluate the restorative treatment options by examining the pulp extension in

the relevant tubercle. The patient was referred to the Department of Restorative Dentistry for restoration of the retentive areas and caries. DE, which is a rare anomaly, should be evaluated together with clinical and radiological findings. Consideration of genetic transmission is quite important for early diagnosis. CBCT imaging will provide significant advantage to the clinician in preventive and minimally invasive applications.

Keywords: dens evaginatus, talon cusp, accessory cusp, cone beam computed tomography, management

ÖZ

Dens evaginatus (DE) gelişimsel bir dental anomali olup, mine ve dentin dokusunun yanı sıra pulpa dokusunu da içerebilen tüberkül benzeri yapı olarak tanımlanmaktadır. Genellikle premolar dişlerle ilişkilendirilmekle birlikte, kesici dişlerde de görülmektedir (talon tüberkülü). Asya kökenlilerde daha sık rastlanan bu anomali, her iki cinsiyeti de etkileyebilmekte ve unilateral veya bilateral olarak izlenebilmektedir. Klinik olarak; çürük, maloklüzyon, oklüzal travma ve pulpa nekrozu gibi komplikasyonlara sebep olabilir. Radyolojik olarak, etkilenen kuron üzerine süperpoze olan "V" şeklindeki radyo-opak yapı mesiodens, compound odontoma veya sürnumerer diş görüntüsünü taklit edebilir. Estetik kaygılar ve çürük dişlerinin tedavisi için kliniğimize başvuran 16 yaşındaki erkek hastanın klinik ve radyolojik muayenesi gerçekleştirilmiştir. İntra-oral muayenede, sol maksiller santral kesici dişin lingual yüzeyinde konik şekilli aksesuar tüberkül saptanmıştır. İlgili bölgeden alınan periapikal radyografide, etkilenen kuron üzerine süperpoze olmuş tipik "V" şekilli radyo-opak yapı izlenmiştir. İlgili tüberküldeki pulpa uzantısının incelenmesi ve restoratif tedavilerin bu doğrultuda şekillendirilmesi için konik ışınli bilgisayarlı tomografi (KIBT) görüntülemeye başvurulmuştur. Hasta, retatif alanların ve çürüklerin restorasyonu için Restoratif Diş Tedavisi Anabilim Dalı'na sevk edilmiştir. Nadir rastlanan bir anomali olan DE, klinik ve radyolojik bulgularla birlikte değerlendirilmelidir. Genetik aktarımın göz önünde bulundurulması erken tanı açısından oldukça önemlidir. Koruyucu/önleyici ve minimal invaziv uygulamaların KIBT görüntüleme ile desteklenmesi klinisyene önemli avantaj sağlayacaktır.

Anahtar Kelimeler: dens evaginatus, talon tüberkülü, aksesuar tüberkül, konik ışınli bilgisayarlı tomografi, tedavi

Tuğçe Güngör (✉)

Department of Oral and Maxillofacial Radiology, Faculty of Dentistry, Marmara University, 34854, Istanbul, Turkey.

Phone: +90 216 777 50 00;

e-mail: tugce.gungor@marmara.edu.tr

Ezgi Tüter Bayraktar

Asst. Prof. Dr., Department of Restorative Dentistry, Faculty of Dentistry, Marmara University, Istanbul, Turkey

Bilge Tarçın

Assoc. Prof. Dr., Department of Restorative Dentistry, Faculty of Dentistry, Marmara University, Istanbul, Turkey

Birsay Gümrü

Prof. Dr., Oral and Maxillofacial Radiology, Faculty of Dentistry, Marmara University, Istanbul, Turkey

Submitted / Gönderilme: 07.10.2022

Accepted/Kabul: 10.11.2022

INTRODUCTION

Dens evaginatus (DE) is a relatively uncommon developmental abnormality of teeth, which is typically observed in the premolars and/or incisors as an accessory cusp involving normal enamel and dentin tissues and may contain an extension of the pulp. Usually, it is seen in the premolars symmetrically (Levitan et al., 2006). When the protuberance is on an incisor, it is specifically referred to as “talon cusp” (TC). Relatively large TCs protruding from the surface of the crown most likely contain also pulp tissue (Hattab et al., 1996).

A horn-like protuberance extending from the palatal surface of a maxillary central incisor was first reported in 1892 (Mitchell, 1892), and Mellor and Ripa subsequently named the anomaly as TC (Mellor and Ripa, 1970). In the classification system proposed by Hattab et al., 3 types of TC (namely talon, semitalon, and trace talon) were listed considering the degree of formation and extension (Hattab et al., 1996):

Type 1 (talon): A well-defined accessory cusp that protruding prominently from the palatal surface of a primary or permanent anterior tooth and exceeding half the distance between the cemento-enamel junction (CEJ) and the incisal edge.

Type 2 (semitalon): An accessory cusp of a millimeter or more but not exceeding half the distance between the CEJ and the incisal edge. It may blend with the palatal surface or stand apart from the rest of the crown.

Type 3 (trace talon): Large or prominent cingulum and variations such as conical, bifid, or tubercle-like. Typically, it may appear on radiographs as a V-shaped radiopaque structure arising from the cervical third of the root as for the talon and semitalon.

The term “TC” and this classification system have been widely used in most studies to name and classify this dental anomaly (Mellor and Ripa, 1970; Hattab et al., 1996; Al-Omari et al., 1999; Özkan et al., 2016).

In this study, a case of unilateral dens evaginatus in a maxillary central incisor is presented along with the clinical and radiological findings and its restorative treatment.

CASE REPORT

A 16-year-old male patient applied to our clinic with aesthetic concerns and complaint of caries. He reported

no systemic diseases, history of severe illness, or orofacial trauma. The patient stated that his primary teeth erupted uneventfully; however, he recognized an abnormality in the permanent dentition, in his words “double teeth.” No other member in his family had similar dental anomalies.

Intra-oral examination revealed poor oral hygiene, gingivitis, multiple white spot lesions, and carious teeth. In addition, an accessory cusp on the palatal surface of the maxillary left central incisor was observed and diagnosed as TC. The well-defined, large, conical-shaped TC extending from the CEJ to 0.5 mm of the incisal edge on the palatal surface of the affected tooth was diagnosed as Type 1 (talon) considering the classification of Hattab et al. (1996). The taloned tooth with normal response to electrical pulp testing had a deep, prominent developmental groove with plaque accumulation as well as a carious lesion (Figure 1A). Bodily labial displacement of left maxillary central incisor and lingual displacement of the left mandibular central incisor in the opposite arch caused a mild crowding in the anterior region (Fig 1B).

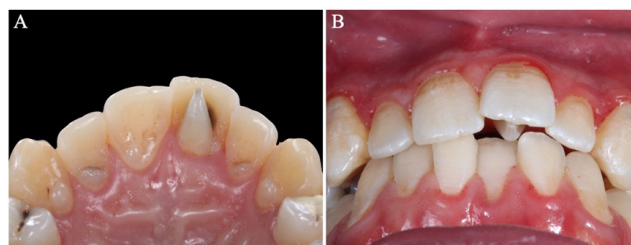


Figure 1. A) Well-defined, large, conical-shaped TC extending from the CEJ to 0.5 mm of the incisal edge on the palatal surface of the maxillary left central incisor. **B)** Mild anterior crowding caused by bodily labial displacement of left maxillary central incisor and the lingual displacement of the tooth in the opposite arch.

Although various pathologies such as supernumerary teeth, double teeth, hypodontia, megadontia, dens invaginatus, exaggerated cusp of Carabelli, bifid cingula, shovel-shaped incisors, and ectopic canine have been associated with TC in many studies (Davis and Brook, 1986; Hattab, 2014), no other pathology was observed in the panoramic radiographic examination (Figure 2A). The pulp tissue was not fully visualized on the periapical radiograph, presumably because of the sharp cusp tip protruding from the crown (Figure 2B). The cone beam computed tomography (CBCT) scan confirmed extension of the pulp tissue into the TC (Figures 3A&B). The enamel-dentin thickness was measured as 1.5 mm at the relevant tubercle.

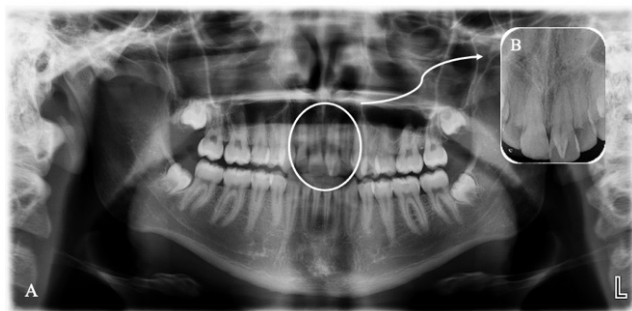


Figure 2. A) Panoramic radiography of the patient with no other pathology. B) Periapical radiograph of taloned tooth in which pulp tissue was not fully visualized.

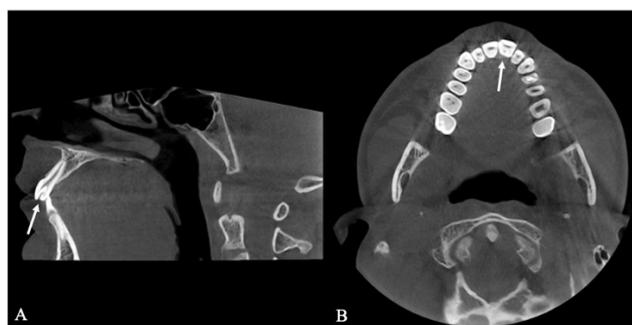


Figure 3. Sagittal (A) and axial (B) CBCT images of the taloned tooth showing the extension of the pulp.

The patient was referred to the Restorative Dentistry Department with the diagnosis of TC, and the measurements of the enamel-dentin thickness were provided to the clinicians for consideration in case of pulpal exposure during restorative procedures. Considering the pulp extension in the TC, a consensus was reached on the steps of the restorative treatment as follows:

1. Removal of the carious lesion on the affected tooth (Figures 4A&B).
2. Shaping the cusp into a prominent cingulum by removing 1.5 mm of enamel-dentin tissue so as to avoid exposure of the pulp (Figure 4B).
3. Filling the retention areas and the groove with a resin-based restorative material (Figure 4C&D). In this specific case, dline 37% phosphoric acid etching gel (UAB Medicinos Linija, Lithuania), G2-Bond Universal bonding (GC, Japan), Nexcomp Flow flowable composite resin (Meta Biomed, Korea), G-aenial A'Chord composite resin (GC, Japan) were respectively used in the restorative procedure.

4. Occlusion control and removal of the interferences that may cause occlusal trauma.
5. Application of Ionite APF (acidulated phosphate fluoride) thixotropic gel (1.23% fluoride ion; Dharma Research Inc., USA) for 4 minutes.

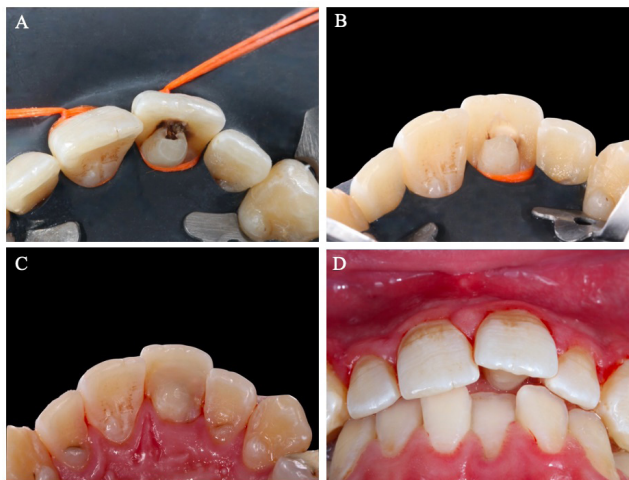


Figure 4. A) Removal of the carious lesion, B) Shaping the cusp into a prominent cingulum, C) Filling the retention areas and the groove with a resin-based restorative material, D) Final restoration of the taloned tooth following occlusion control and removal of the interferences.

DISCUSSION

TC is a developmental dental anomaly in the form of an accessory tubercle-like structure protruding from the cingulum or CEJ of the primary or permanent maxillary or mandibular anterior teeth. It may appear as a pyramidal, conical, bifid, tubercle-like, or horn-like cingulum. The tip of the abnormal cusp may be spike-like and sharp, or vice versa, smooth and rounded (Hattab et al., 1996). TCs may be observed unilaterally or bilaterally on the labial, lingual, or palatal surfaces of the affected teeth (Hattab, 2014).

TC is more common in males in comparison to females. The higher gender ratio in primary teeth (3.5:1) compared to permanent teeth (1.8:1) may be attributed to the limited number of TC diagnosis in primary teeth (Hattab, 2014). However, in a recent study, no association was found between the anomaly and gender (Decaup et al., 2021).

In different populations, considerable variation in the prevalence of TC ranging from 0.06 to 40.8% is reported. In a recent systematic review and meta-analysis, the anomaly is reported to be observed in 1.67% of the population

(Decaup et al., 2021). There are considerably more reports of Mongoloid or Arabic patients. Apart from racial variations, the lack of strict criteria for defining an accessory cusp as “talon” has also resulted in variations in prevalence (Hattab, 2014).

Although the exact aetiology of TC is uncertain, it is suggested to be a normal consequence of the outward bulging of the inner enamel epithelial cells and focal hyperplasia of the mesenchymal peripheral cells of dental papilla during the morphodifferentiation stage of tooth development (Hattab et al., 1996). Some researchers emphasized on genetic factors by reporting twins, siblings, and cousins (Liu and Chen, 1995; Hattab et al., 1998; Segura and Jimenez Rubio, 1999; Elmubarak, 2019). Moreover, remarkable racial and gender differences, bilateral distribution in some cases, and association with other syndromes and dental anomalies suggest the genetic aetiology of TC (Hattab et al., 1995).

TC cases have frequently been associated with various entities including mesiodens, odontoma, supernumerary teeth, hypodontia, hyperdontia, dens invaginatus, fused teeth, geminated teeth, and radicular anomalies, and syndromes such as Mohr syndrome, Rubinstein-Taybi syndrome, Sturge-Weber syndrome, incontinentia pigmenti achrominas, Eлли-van Creveld syndrome, Alagille’s syndrome, oculo-facio-cardio-dental syndrome, and KGB syndrome (Goldstein and Medina, 1974; Gardner and Girgis, 1979; Chen and Chen, 1986; Tsutsumi and Oguchi, 1991; Hattab et al., 1998; Çubukçu et al., 2006; Gündüz and Açıkğöz, 2006; Chatterjee and Mason, 2007; Danesh et al., 2007; Almandey et al., 2010; Babaji et al., 2010; Dinesh Rao and Hegde, 2010; Nagaveni et al., 2010; Lozic et al., 2012; Jaya et al., 2013; Bargale et al., 2014; Hattab, 2014; Babaji, 2015).

TC is an important dental abnormality that may result in several problems such as displacement of the affected and opposing teeth, malocclusion, occlusal trauma, plaque retention, caries, attrition of the opposing teeth, periapical pathosis as a result of excessive attrition, temporomandibular joint pain related to excessive occlusal forces, periodontal problems, hypersensitivity, accidental cuspal fracture, pulpal necrosis, irritation of the tongue while speaking and chewing, speech disturbance, interference with the tongue space in both primary and permanent dentition (Mitchell, 1892; Al-Omari et al., 1999; Elmubarak, 2019).

The steps to be taken after the diagnosis of TC may differ from follow-up to the extraction of the affected tooth (Decaup et al., 2021). A taloned tooth may need a

prophylaxis, restorative, endodontic and/or orthodontic treatment, or may not require any treatment at all (Levitan and Himel, 2006). Treatment options for each case should be evaluated in its own merits.

In teeth with a mature apex and normal pulp, the opposing surface should be reduced to prevent traumatic occlusion caused by the tubercle, and subsequently topical fluoride application should be performed in order to increase the hydroxyapatite resistance of enamel. A flowable light-cured resin is applied to the surrounding surface and the tubercle. Follow-up at 6-month intervals is recommended for occlusion control, any necessary adjustments, and assessment of the need for additional resin. Annual radiographic examination is recommended to evaluate the progression of pulp recession (Levitan and Himel, 2006).

The presented case was a 16-year-old male patient with TC on the palatal surface of the maxillary left central incisor causing displacement of the affected and opposing teeth, malocclusion, occlusal trauma, plaque retention, periodontal problems, and caries. Clinical and radiological examinations and restorative treatment were performed before the emergence of serious dental problems such as cuspal fracture, pulp necrosis and/or periapical pathosis. Contrary to most reports on TC, no other concomitant developmental pathologies or syndromes were present, and in this case, it was a solitary entity.

CONCLUSION

Early diagnosis of TC, which is a dental anomaly that causes several problems, is crucial for the prevention of these problems. This report provides significant evidence on the importance of early diagnosis together with preventive restorative treatment of a potentially problematic dental anomaly. In addition, the case presented in this report is unique given that it is unilateral with no genetic aetiology and it is not associated with other developmental pathologies or syndromes.

Acknowledgement

This study is presented as a poster at the 26th International Dental Congress of the Turkish Dental Association, September 8-11, 2022, Istanbul, Turkey.

Conflict of Interest

The authors declare that there is no conflict of interest.

REFERENCES

1. Al-Omari MA, Hattab FN, Darwazeh AM, Dummer PM. Clinical problems associated with unusual cases of talon cusp. *Int. Endod. J.* 1999;32(3):183-190.
2. Almandey AH, Anthonappa RP, King NM, Fung CW. KBG syndrome: clinical features and specific dental findings. *Pediatr. Dent.* 2010;32(5):439-444.
3. Babaji P. Bilateral supplemental maxillary incisors with both dens invaginatus and dens evaginatus in a non syndromic patient: a rare case report. *J. Clin. Diagn. Res.* 2015;9(1):ZJ01-02.
4. Babaji P, Sanadi F, Melkundi M. Unusual case of a talon cusp on a supernumerary tooth in association with a mesiodens. *J. Dent. Res. Dent. Clin. Dent. Prospects.* 2010;4(2):60-63.
5. Bargale S, Sagari S, Purohit S, Kiran S. Labial and palatal talon cusp on the maxillary supernumerary tooth in a deciduous dentition. *BMJ Case Rep.* 2014;2014:bcr201.320.2300.
6. Chatterjee M, Mason C. Talon cusps presenting in a child with Alagille's syndrome-a case report. *J. Clin. Pediatr. Dent.* 2007;32(1):61-63.
7. Chen RJ, Chen HS. Talon cusp in primary dentition. *Oral Surg. Oral Med. Oral Pathol.* 1986;62(1):67-72.
8. Cubukcu CE, Sonmez A, Gultekin V. Labial and palatal talon cusps on geminated tooth associated with dental root shape abnormality: a case report. *J. Clin. Pediatr. Dent.* 2006;31(1):21-24.
9. Danesh G, Schrijnemakers T, Lippold C, Schäfer E. A fused maxillary central incisor with dens evaginatus as a talon cusp. *Angle Orthod.* 2007;77(1):176-180.
10. Davis PJ, Brook AH. The presentation of talon cusp: diagnosis, clinical features, associations and possible aetiology. *Br. Dent. J.* 1986;160(3):84-88.
11. Decaup PH, Garot E, Rouas P. Prevalence of talon cusp: Systematic literature review, meta-analysis and new scoring system. *Arch. Oral Biol.* 2021;125:105112.
12. Dinesh Rao B, Hegde S. A talon cusp on fused teeth associated with hypodontia: report of a unique case. *Eur. J. Dent.* 2010;4(1):75-80.
13. Elmubarak NA. Genetic risk of talon cusp: Talon cusp in five siblings. *Case Rep. Dent.* 2019;2019:3080769.
14. Gardner DG, Girgis SS. Talon cusps: a dental anomaly in the Rubinstein-Taybi syndrome. *Oral Surg. Oral Med. Oral Pathol.* 1979;47(6):519-521.
15. Goldstein E, Medina JL. Mohr syndrome or oral-facial-digital II: report of two cases. *J. Am. Dent. Assoc.* 1974;89(2):377-382.
16. Gündüz K, Açıkgöz A. An unusual case of talon cusp on a geminated tooth. *Braz. Dent. J.* 2006;17(4):343-346.
17. Hattab FN. Double talon cusps on supernumerary tooth fused to maxillary central incisor: Review of literature and report of case. *J. Clin. Exp. Dent.* 2014;6(4):e400-407.
18. Hattab FN, Yassin OM, al-Nimri KS. Talon cusp – clinical significance and management: case reports. *Quintessence Int.* 1995;26(2):115-120.
19. Hattab FN, Yassin OM, al-Nimri KS. Talon cusp in permanent dentition associated with other dental anomalies: review of literature and reports of seven cases. *ASDC J. Dent. Child.* 1996;63(5):368-376.
20. Hattab FN, Yassin OM, Sasa IS. Oral manifestations of Ellis-van Creveld syndrome: report of two siblings with unusual dental anomalies. *J. Clin. Pediatr. Dent.* 1998;22(2):159-165.
21. Jaya R, Mohan Kumar RS, Srinivasan R. A rare case of dilated invaginated odontome with talon cusp in a permanent maxillary central incisor diagnosed by cone beam computed tomography. *Imaging Sci. Dent.* 2013;43(3):209-213.
22. Levitan ME, Himel VT. Dens evaginatus: literature review, pathophysiology, and comprehensive treatment regimen. *J. Endod.* 2006;32(1):1-9.
23. Liu JF, Chen LR. Talon cusp affecting the primary maxillary central incisors in two sets of female twins: report of two cases. *Pediatr. Dent.* 1995;17(5):362-364.
24. Lozić B, Ljubković J, Pandurić DG, Saltvig I, Kutsche K, Krželj V, Zemunik T. Oculo-facio-cardio-dental syndrome in three succeeding generations: genotypic data and phenotypic features. *Braz. J. Med. Biol. Res.* 2012;45(12):1315-1319.
25. Mellor JK, Ripa LW. Talon cusp: a clinically significant anomaly. *Oral Surg. Oral Med. Oral Pathol.* 1970;29(2):225-228.
26. Mitchell WH. Case report. *Dent. Cosmos.* 1892;34:1036.
27. Nagaveni NB, Umashankara KV, Sreedevi, Reddy BP, Radhika NB, Satisha TS. Multi-lobed mesiodens with a palatal talon cusp: a rare case report. *Braz. Dent. J.* 2010;21(4):375-378.
28. Özkan G, Toptaş A, Güneri P. The characteristics and occurrence of the talon cusps in Turkish population: a retrospective sample study. *Surg. Radiol. Anat.* 2016;38(9):1105-1110.
29. Tsutsumi T, Oguchi H. Labial talon cusp in a child with incontinentia pigmenti achromians: case report. *Pediatr. Dent.* 1991;13(4):236-237.

Oral ve Maksillofasiyal Cerrahide Trombosit Konsantrelerinin Kullanımı

Use of Platelet Derived Blood Concentrates in Oral and Maxillofacial Surgery

Onur GÖNÜL¹, Erkin DOĞAN², Ahmet Usame ÇİÇEK², Emine Tuna AKDOĞAN³, İbrahim Murat AFAT⁴

ÖZ

Günümüzde yeni teknolojilerin gelişmesiyle diş hekimliği alanında birçok farklı tedavi yöntemi klinik uygulamalar arasına girmektedir. Hastanın otojen kanından elde edilen trombosit zengin konsantrasyon içerikli ajanlar da yara iyileşmesinde kullanılmaya başlanan son dönem yeniliklerinden biridir. Tam kan konsantreleri uygulamalarında günümüzde yapılan çalışmalarla çeşitli tedavi yaklaşımları oluşmuştur. Tıpta birçok alanda faydalanılan bu konsantrelerin kullanımı; diş hekimliğinde de son yıllarda artarak yaygınlaşmaktadır. Araştırmalar daha çok tıp alanında olsa dahi; ağız-diş ve çene cerrahisinde de fazla sayıda çalışma yapılmıştır. İçerisinde bulunan büyüme faktörleri sayesinde anjiyogenez, osteogenesis, fibroplazi ve hücre proliferasyonu sağlaması; buna bağlı olarak yara iyileşmesi ve rejenerasyonda önemli role sahip olması endodonti ve periodontoloji gibi diş hekimliğinin diğer alanlarında da kullanımını cazip hale getirmektedir.

Trombosit konsantrelerinin bu etkisiyle oral cerrahide sinus lifting, kemik augmentasyonları, yumuşak doku uygulamaları, çekim sonrası yara iyileşmeleri gibi birçok uygulamada da olumlu

sonuçlar rapor edilmiştir. Bu derlemede oral ve maksillofasiyel cerrahi branşında trombosit konsantrasyonlarının tarihçesini, gelişimini ve uygulamalarını anlatmak amaçlanmaktadır.

Anahtar Kelimeler: Plateletten zengin fibrin, sinus lifting, büyüme faktörleri, rejenerasyon, oral ve maksillofasiyel cerrahi

ABSTRACT

Today, with the development of new technologies in the field of dentistry can benefit from a variety of different methods. Platelet rich concentration agents obtained from the patient's autogenous blood. Various treatment approaches have been formed with the studies conducted today in the applications of whole blood concentrates. Once reported to be effective in wound healing and bone formation, it is widely used in the dentistry. The use of these concentrates, which are used in many fields in medicine, has been increasing in recent years in dentistry. Even if the research is mostly in the field of medicine; a large number of studies have also been conducted in oral and maxillofacial surgery. It provides angiogenesis, osteogenesis, fibroplasia and cell proliferation with the growth factors contained in it; due to this, it has an important role in wound healing and regeneration, which makes it preferable to use in other areas of dentistry such as endodontics and periodontology. Positive results have also been reported in many applications such as sinus lifting, bone augmentations, soft tissue applications, and wound healing after tooth extractions in oral surgery due to this effect of platelet concentrates. In this review, we aim to describe the history, development and applications of platelet concentrations in the oral and maxillofacial surgery branch.

Keywords: Platelet rich fibrin, sinus lifting, growth factor, regeneration, oral and maxillofacial surgery

GİRİŞ

Trombositler, kan dolaşımında bulunan kan elemanlarının hücresel bir alt grubunu temsil eder. Yetişkin bir insanın dolaşımında bir trilyona yakın trombosit vardır ve ömrü yaklaşık 8-10 gündür. Bu hücresel dolaşımdaki elemanlar damar yaralanmalarına cevap vermek, hemostazın

Onur Gönül (✉)

Marmara Üniversitesi Recep Tayyip Erdoğan Külliyesi Sağlık Yerleşkesi, Diş Hekimliği Fakültesi, Başbüyük Yolu 9/3 34854 Başbüyük/Maltepe/İstanbul
doganerkin@hotmail.com

Erkin Doğan, Ahmet Usame Çiçek

Dr. Marmara Üniversitesi Diş Hekimliği Fakültesi Ağız, Diş ve Çene Cerrahisi Anabilim Dalı, İstanbul, Türkiye

Emine Tuna Akdoğan

Dr. Öğr. Üyesi İstanbul Kent Üniversitesi Diş Hekimliği Fakültesi Ağız, Diş ve Çene Cerrahisi Anabilim Dalı, İstanbul, Türkiye

İbrahim Murat Afat

Uzm. Dt. Özel muayenehane, İstanbul, Türkiye

Submitted / Gönderilme: 25.06.2022

Accepted/Kabul: 29.11.2022

sağlanması, inflamasyon ve rejenerasyondaki fonksiyonel roller gibi insan patofizyolojisinde önemli bir kilit rol oynamaktadır (Bianchi ve ark., 2022).

Trombositten zengin konsantrasyon tedavisi, yaralı tendonların, bağların, kasların, eklemlerin, kemiklerin yani yumuşak ve sert çeşitli dokuların iyileşmesini hızlandırmak için hastanın kendi trombosit konsantrasyonlarının enjeksiyonlarını kullanır. Bu şekilde, TZP (Trombositten Zengin Plazma) enjeksiyonları iskelet-kas problemlerini, doku yaralanmalarını ve lezyonlarını iyileştirmek için her bir hastanın kendi kanıyla iyileşmesini sağlayan bir yöntemdir (Gou ve ark.,2020).

Diş hekimliği alanında TZP ve TZF (Platelet Rich Fibrin – Trombositten Zengin Fibrin) uygulamasıyla rejenerasyon sürecini hızlı hale getirmek ve destek olmak için farklı greftler, biyouyumlu araçlar veya büyüme faktörleri uygulanmasıyla beraber bu konuyla alakalı çeşitli çalışmalar halen yoğunlukla sürmektedir (Miron ve ark., 2018).

Son zamanlarda ise trombositten zengin kan komponentleri; oral ve maksillofasiyel cerrahi alanında birçok prosedürde iyileşmeye yardımcı olmak amaçlı önemli destekleyici bir unsur olmuştur. Bunlar ablatif cerrahi prosedürler, yarık damak-dudağın, mandibulanın rekonstrüksiyonu ve cerrahi onarımı, kemik içi periodontal defektlerin tedavisi ve periodontal plastik cerrahinin yanı sıra osseoentegre implantların yerleştirilmesini ve daha birçok prosedürü içerir (Baloch ve ark., 2019).

Aynı zamanda bu tür prosedürlerdeki cerrahi girişimlerde, trombositten zengin içeriklerin adeziv özelliği daha öngörülebilir bir flep adaptasyonu ve hemostasis ile greft materyalinin daha kolay kullanılmasını ve tek başına oluşan bir primer flap kapanmasında daha uyumlu bir kapama sağlanmasını kolaylaştırır (Chicharro-Alcántara ve ark., 2018).

Bununla birlikte günümüzde kullanımı, yara iyileşmesini arttırmak amacıyla diğer faktörlerin (örneğin radyo-osteonekroz) neden olduğu bisfosfonat ile ilişkili osteonekrozun (BRONJ) veya avasküler nekrozun tedavisinde de rol oynamıştır (Chicharro-Alcántara ve ark., 2018).

Geçmişten Günümüze Trombositten Zengin Kan Konsantrasyonları

Plateletten zengin plazma (TZP), plateletten zengin büyüme faktörleri (GF'ler), plateletten zengin fibrin (PRF), TZF ve trombosit konsantresi olarak da bilinir. TZP kavramı ve tanımı, ilk olarak hematoloji alanında

1914'te Dimond ve arkadaşları tarafından intravenöz transfüzyon için hazırlanırken keşfedilmiştir. Yaklaşık 40 yıl önce ise trombositler genellikle hematopoetik sistemle ilişkilendirilmiştir (Elham ve ark. – 2016).

1974'te Ross ve ark., düz kas hücre kültürü üzerinde çalışırken trombositlerden elde edilen ekstrakt ile mitojenik aktivitenin ve hücre proliferasyonunun artışı gözlemlenmiştir. Bu araştırma ile trombositlerin hemostatik rolü dışında da fayda sağlayacağını kanısına varılmıştır ve aynı zamanda gelecek süreçteki araştırmalara yeniliklere ve gelişmelere ışık tutulmuştur. 1978'de Witte ve arkadaşları tarafından yapılan araştırmada PDGF (Platelet Kaynaklı Büyüme Faktörü)'nin içeriğinde trombositte bulunan alfa granüllerine rastlanmıştır. Alfa granüllerindeki yoğun protein, büyüme faktörü içeriği sitogeneze ve onarımda büyük rol sahibi olduğu fark edilmiştir. Fibrin potansiyel olarak yapışma ve homeostatik özelliklere sahiptir ve anti-inflamatuar özellikleri ile TZP, hücre çoğalmasını uyarır.

Bununla birlikte spor yaralanmalarında, iskelet-kas problemlerinde de kullanılmıştır. Profesyonel sporcularda bu uygulamanın yapılması medyada geniş ilgi uyandırmış ve bu durum çalışmaların sürecinde faydalı olmuştur (Fernandes ve ark.,2016).

Otolog TZP ilk kez 1987 yılında kalp cerrahisinde Ferrari ve ark. tarafından uygulanmış ve herhangi bir komplikasyon bildirilmemiştir. Otolog fibrin jeli ise ilk olarak Gible tarafından tanıtılmıştır. Sonraki tanıtımıyla yeni TZP yönteminin Dünya'da daha sık kullanılmaya başlanmış ve özellikle kemik dokularına yönelik girişimsel tedavilerde başarı sağlamıştır. Bu başarı diğer alanlarda araştırmaya gidilmesine öncü olmuştur. Tarihsel olarak TZP ilk kez ağız, diş ve çene cerrahisinde iyileşmeyi hızlandırmak için 1998 yılında kullanılmıştır (Marx ve ark. – 1998).

Günümüzde geniş bir kapsama sahip nöroşirürji gibi mikrocerrahi bir alan dahi çeşitli birçok tıbbi alanda (Oftalmoloji, dermatoloji, K.B.B. ve ortopedik cerrahi) kullanımı genişlemiş, minimal invaziv bir yöntem olarak tercih edilmiştir (Elham ve ark. – 2016).

Trombositten Zengin Konsantrasyonların Elde Edilmesi

TZP, tedavi esnasında hastaların kanından alınan bir örnekle elde edilir. 30 cc venöz kan alınmasıyla bireyin temel platelet sayımına, kullanılan cihaza ve tekniğe bağlı olarak ortalama 3-5 cc TZP konsantresi oluşur. Kan alımı öncesinde platelet agregasyonunu önlemek için sitrat

dekstroz A gibi bir antikoagülan ilave edilmiş tüp hazır halde bulundurulur. Özel bir masaüstü soğuk santrifüj cihazı ile uygulanır (Elham ve ark. – 2016).

TZP, diferansiyel santrifüjleme olarak bilinen bir teknikte hazırlanır. Diferansiyel santrifüjlemedeki hızlanmada farklı özgül ağırlığa bağlı olarak bazı hücresel bileşenler çöktülecek şekilde ayarlanır (Elham ve ark.,2016).

Başlangıç olarak tam kan antikoagülan içeren tüplerde toplanır. İlk adımda kırmızı kan hücrelerini tam kandan ayırmak için uygulamada sabit hızlanma ile çalışılmalıdır. İlk adımdan sonra, tam kan üç katmana ayrılır. En üst katmanda çoğunlukla trombositler ve beyaz kan hücreleri mevcuttur. Arada olan ince tabaka ise buffy coat olarak bilinen ve akyuvarlardan zengin bir tabakadır. En alt tabaka ise çoğunlukla alyuvarlardan oluşan geniş bir katmandır (Dhurat ve ark.,2014).

Saf TZP'nin elde edilmesi için en üst tabaka ve yüzeysel buffy coat katmanı boş steril bir tüpe aktarılır. Lökosit bakımından zengin TZP(L-TZP)'nin üretimi için buffy coat tabakasının tamamı ve az oranda alyuvar katmanı tüpe aktarılır (Sukesh ve ark.,2016).

Daha sonra ikinci aşama gerçekleştirilir. İkinci aşamada tüpün alt kısmındaki yumuşak peletlerin(eritrosit-platelet) formasyonunda destek olabilmek için “g” (santrifüj esnasındaki kuvvet) yeterli miktarda olmalıdır. Hacmin üst kısmında çoğunlukla TFP (Plateletten Fakir Plazma)'den oluşan bölüm (Şekil 1) ortadan kaldırılır. Topaklanan bölgenin küçük bir oranı (1/3, plazmanın 5 ml'si) TZP (Trombositten Zengin Plazma) oluşturmak için homojen hale getirilir (Dhurat ve ark.,2014).

Trombositten Zengin Plazma Elde Etme Aşamaları

1. Ven yoluyla kan alınarak asit sitrat dekstroz tüplerine tam kan elde edilir.

2. Trombositlerin ayırımından önce herhangi bir zamanda kan soğutulmamalıdır.

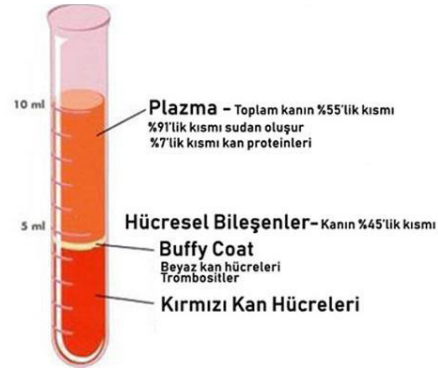
3.“Yumuşak”birspinkullanılarakkan santrifüjlenmelidir.

4. Antikoagülan olmayacak şekilde yüzeysel platelet içeren plazmayı başka bir steril tüpe aktarılır.

5. Platelet konstantresinin eldesi için tüp daha hızlı bir şekilde santrifüj edilmelidir.

6. Alt 1/3'te TZP, üst 2/3'te trombositten fakir plazma oluşur. Tüpün tabanında ise platelet topakları oluşur.

7. TFP çıkarılır ve minimum içerikteki plazma (2-4 mL) tüp nazikçe sallanarak süspanse halde bekletilir.




Şekil 1. İlk santrifüj işleminde TZP görünümü

TZF ise hastayla elde edilen venöz kanın 3.000 devir/dakikada, 10 dakika santrifüj edilmesiyle hazırlanır. Oldukça kolay olan bu yöntemin başarısı hastadan kan alındıktan sonra hızlı bir şekilde santrifüj edilmesinden kaynaklıdır. 10 mililitrelik kuru vakumlu tüplere konulan venöz kan alındığı dakikalar içerisinde santrifüj edilmeye başlanmalıdır. Santrifüjün ilk anlarında trombositler tüp duvarlarına çarpar ve yapılarında bulunan içerik serbest kalır. Hazırlanan kana antikoagülan ilave edilmediğinden polimerize olma eğilimindedir (Dohan ve ark., 2006; Strauss ve ark., 2018).

TZF herhangi bir antikoagülan ya da yapay materyal kullanılmadan hazırlanarak TZP'nin aldığı eleştirilerden üstün çıkmıştır (Miron ve ark., 2017).

Satrifüj edilen tüplerden steril presel aracılığıyla alınan (Şekil 2'deki gibi) TZF'nin kırmızı kan hücresine yakın tabakası el aleti yardımıyla ayrılır. Hazırlanan TZF'nin serumu gaz tampona emdirilerek direnci yüksek membran formu elde edilir. Membran, uygulanacak bölgeye uygun şekilde makas ile kesilip istenilen halde şekillendirilebilir. Gerekli durumlarda, birçok membran üst üste konarak yerleştirilebilir ya da küçükçe parçalara bölünerek greft formunda kullanılır (Choukroun ve ark., 2006; Miron ve ark.,2018).



Şekil 2. Preparatın hazırlanması

Trombositten Zengin Konsantrasyonların İçerikleri

Trombositler

Tüm kan hücreleri, farklı hücelere farklılaşabilen yaygın bir pluripotent kök hücreden türetilir. Bu hücre serilerinin her biri bölünebilen ve olgunlaşabilen öncüler içerir. Trombositler ise küçük çekirdeksiz hücrelerdir. Aynı zamanda platelet adıyla da anılırlar. Kemik iliğinden köken alırlar. Megakaryositlerden farklılaşarak oluşurlar. Farklı boyutlarda bulunabilirler fakat genellikle yaklaşık 2 µm çapında tüm kan hücrelerinin en düşük yoğunluğuna sahip diskoid hücreleridir. Trombositlerin ömrü 5 ila 9 gün arasındadır. Ömürleri sonunda kupffer hücreleri ve hepatositler tarafından temizlenirler. Trombositler lizozom, mitokondri, ribozom ve en önemlisi granüller içeren düz endoplazmik retikulumun gelişmiş bir versiyonu olarak düşünülebilir. İçlerinde 3 tip granül bulunur; lizozom, yoğun ve alfa granüller. Her trombosit ortalama 50-80 granül içerir. Alfa granülleri 300 çeşit farklı protein içerir. Yoğun granüller ise daha az sayıda bulunurlar ve serotonin, histamin, kalsiyum, pirofosfat ve ADP, ATP, GDP gibi farklı fosfat içerikleri barındırırlar. Lizozomlar pıhtı lizisinde rol oynar.

Çalışmalar, platelet sekresyonundan oluşan farklı proteinlerin kemotaksis, anjiyogenez, hücre çoğalması ve farklılaşması gibi önemli rollere sahip olduğunu göstermiştir. Hatta bazı proteinlerin bakterisidal ve fungisidal özellikleri vardır ve bu durum diğer makrofajların birikmesine neden olur. Böylelikle mezenkimal kök hücrelerin ve osteoblastların ölüm dokuları çıkarmasıyla sonuçlanır. Bu durum yara iyileşmesini hızlandırır. Fakat temel olarak trombositler agregasyon işleminden sorumludurlar. Temel fonksiyon 3 basamakla oluşan homeostazisi sağlamaktır; adhezyon, aktivasyon ve agregasyon. Vasküler bir lezyon varlığında, trombositler aktif hale gelir ve granüllerden faktör salınmasıyla koagülasyon gerçekleşmiş olur (Baloch ve ark., 2019).

Büyüme faktörleri

Plateletten zengin konsantrasyonlar doku büyüme faktörlerinden oluşur ve inflamatuvar mediatörler içerir. (IL-1 reseptörü antagonisti, IL-6, TNF, alfa-2-makroglobulin). Bunlar anjiyogenezin artmasını, kondrojenizi, epitel hücresi, osteoblast ve fibroblast proliferasyonunu sağlarlar. Ayrıca kollajen ve hyaluronik asit üretimini uyarırlar (Chicharro-Alcántara ve ark.,2018).

TZF'lerin birçok growth faktörün salgılanmasını sağladığını biliyoruz. Bu faktörleri ve etkilerini aşağıda görüyoruz:

-TBF-β1: Bu molekül önemli bir inflamasyon regülatörüdür. Aynı zamanda çok güçlü bir fibrozis ajanıdır. Önemli görevleri doku tamiri, immün modülasyon ve ekstrasellüler matriks sentezi sağlamaktır. Ayrıca transforme edici büyüme faktörü beta, kollajen üretiminde de önemli rol oynamaktadır. TBF-β1 aynı zamanda epitelizasyonun yeniden sağlanması ve bağ doku iyileşmesinde de rol oynamaktadır. Transforming growth factor beta aynı zamanda kemik formasyonu için kritik bir mediatördür. Osteoblastların kemotaksisini, bölünmelerini ve osteoblast birikimini stimüle etmektedir.

-PKBF: Platelet kaynaklı büyüme faktörü olarak açılan bu büyüme faktörü, mezenşimal hücrelerin proliferasyonu, migrasyonu ve yaşaması için önemlidir. Bu büyüme faktörü ayrıca ekstrasellüler matriks üretiminin doku iyileşmesi sırasında gerçekleşmesini sağlar. Kollajen üretim-yıkım mekanizmalarında da görev almaktadır. PDGF ayrıca osteoblast ve fibroblast hücreleri için mitogen faktördür.

-EBF: Açılımı epidermal büyüme faktörüdür. Bu faktörün reseptörleri yara iyileşmesi aşamalarında önemli olan hücrelerde dahil olmak üzere insan hücrelerinin çoğunluğunda eksprese edilir. EGF, mezenşimal kök hücrelerin bölünmelerini uyarır. Ayrıca endotelial hücrelerinde kemotaksisini sağlar.

-VEBF: Vasküler endotelial büyüme faktörü kaynak olarak en fazla trombosit ve makrofajlar tarafından salgılanmaktadır. Bu büyüme faktörü vasküler yenilenme için en aktif görev yapan büyüme faktörüdür. Anjiyogenez ve yeni kan damarlarının oluşmasını sağlar. Böylece yaralanan dokularda kan akışı ve dolayısıyla beslenme artar.

-IBBF: İnsülin benzeri büyüme faktörü, plateletler aktive olduklarında salınırlar. Mezenkimal kök hücrelerin farklılaşmasını ve bölünmesini indükler. IBBF aynı zamanda programlanmış hücre ölümü prosesinin de düzenlenmesinde rol oynayan mediatörlerden bir tanesidir. Bunların yanında IBBF vücudun birçok hücresinde proliferasyonu uyarır. IBBF aynı zamanda kemik matriks formasyonunda ve osteoblastların replikasyonunda görev alır.

Trombositten Zengin Konsantrasyonların Sınıflandırılması

Klinik çalışmaların yorumlanmasını daha da kolaylaştırmak amacıyla; TZP'yi standardize etmek için çeşitli sınıflandırma sistemleri oluşturulmuştur. Ehrenfest ve arkadaşları (2013) çeşitli trombosit konsantrasyonlarını iki

anahtar parametre kullanarak 4 ana çeşit oluşturulabileceğini; hücresel içerikleriyle (öncelikle lökositler) ve fibrin yapısıyla:(1) S-TZP (Saf Trombositten Zengin Plazma), (2) L-TZP (Lökosit ve trombositten zengin plazma), (3) Saf Trombositten Zengin Fibrin (S-TZF) ve (4) lökosit ve trombosit açısından zengin fibrin (L-TZF) kavramlarıyla açıkladılar. Bu sınıflandırma açıkça belirtmektedir ki; lökosit ve fibrin pıhtısı içeriğine dayalı preparatların mali verimliliği ve etkisi fibrin pıhtısı ve lökosit içeriğine dayanır. 2012 yılında DeLong ve arkadaşları TZP'yi üç temelde raporlamayı öneren "PAW" sınıflandırma sistemini yayınladı. Bu üç temel; trombositlerin mutlak sayısı (P), trombosit aktivasyon şekli (A) ve lökositlerin varlığı veya yokluğu olarak belirlendi(W). Trombositler kategorizasyonu P1'den (\leq referans değeri [tam kandaki konsantrasyon]) P4'e kadar ($> 1.2 \times 10^6$ platelet/mL) değerlerdedir.

Genel olarak, sınıflandırma sistemleri klinisyenlerin tedavi yaklaşımlarını yönlendirmeye yönelik yardımcı olabilecek önemli derecede kullanışlı yöntemlerdir. Bu nedenle, klinik çalışmalar arasındaki sonuçların karşılaştırılması açısından ve yanlış sonuçlara varmamak amacıyla bu sınıflandırmalar dikkatle göz önünde bulundurulup değerlendirilmelidir (Xu ve ark.,2020).

Trombositten Zengin Plazma ve Fibrin Arasındaki Farklar

Trombosit konsantrasyonlarının yapıları ve hazırlanışlarına göre TZP ve TZF şeklinde iki ayrı sınıfta incelenir. Kandan hazırlanan ilk madde olan TZP, yüksek yoğunluklarda trombositler ve büyüme faktörleri içeren otojen kan pıhtısıdır. Trombin ve $CaCl_2$ (Kalsiyum Klorür) ilave edildiğinde jel formunda kullanılabilir. Tıpta, diş hekimliğinde ve veterinerlikte geniş uygulama sahaları mevcuttur. Del Fabbro ve ark., 2011 senesinde yayınladığı sistematik derleme ve meta analizi çalışmalarında, TZP'nin periodontal kemik içi defektlerin, furkasyon defektlerinin ve dişeti çekilmelerinin tedavisinde oluşabilecek etkiyi incelemişlerdir (Del Fabbro ve ark., 2011).

Trombosit konsantrasyonlarının ikinci jenerasyonu olan TZF, trombositlerin ve sitokinlerin fibrin ağı içinde yoğun hale getirilmesiyle hazırlanır. TZF'nin, TZP'den farklı olarak, herhangi bir antikoagülan ya da yapay içerik ilave edilmeden hazırlanışı, hazırlanma zamanının kısa, maliyetinin azlığıyla daha çok yönelinen tercihler arasına girme nedeni olmuştur (Miron ve ark., 2017).

TZF'nin iyileşmeyi arttıran mevcut içeriği, otojen ve rahat elde edilmesi, az maliyetli ve güvenilirliği tercih sebebidir. Rejeneratif tedavilerde görülen sonuçlar yapılması planlanan daha kapsamlı araştırmalarla desteklendiği halde uygulama sahaları daha da artış gösterecektir (Dohan ve ark., 2006; Durmuş ve Can, 2016).

Trombositten Zengin Fibrinin İyileşme Mekanizmasına Etkisi

TZF doğal fibrin kökenli bir biomateriyaldir. Uygulandığı sahada mikrovaskülarizasyon sağlar. Bununla birlikte açık yaralarda rejenerasyonu hızlı hale getirir. TZF, tetra moleküler yapısı ile endotelial hücreler ve fibroblastlar için matriks oluşturur. Anjiogenezisin çabuk olmasını ve fibrinin kolay remodelasyonunu sağlar. TZF sadece basit bir fibrin yapı değil aynı zamanda rejenerasyonu sağlayan tüm molekülleri ve hücresel elemanları yapısında ihtiva eden bir matrikstir (Nauta ve ark., 2011; Preeja ve Arun, 2014).

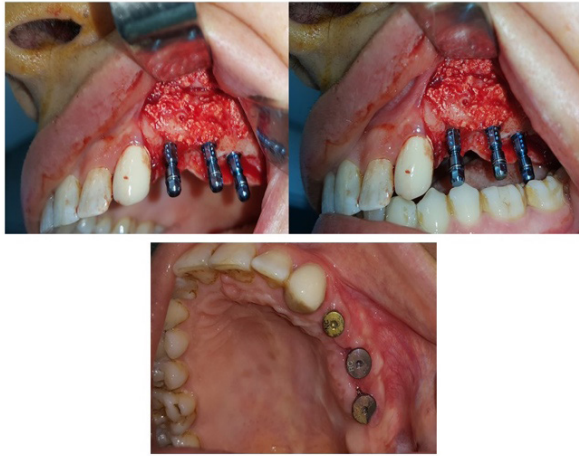
Diş hekimliği alanında TZF'nin potansiyel kullanım alanları yumuşak doku rejenerasyonunun güçlü hale getirilmesi, kemik greftleri ile birlikte YDR ve YKR (yönlendirilmiş doku ve kemik rejenerasyonları) tedavileri, maksiller sinüs membranındaki perforasyonların kapatılması veya tek başına sinus lifting tedavilerinde osteokondüktif greft materyali niteliğinde uygulanması sayılabilir. TZF, ayrıca kazanılmış ya da oluşturulmuş kemik defektlerinin onarımında uygulanabileceği gibi dental implantların çevresinde açığa çıkabilecek primer veya sekonder kemik kaybında da kullanım alanı bulmuştur (Nauta ve ark., 2011; Jain ve ark., 2012).

Oral ve Maksillofasiyel Cerrahide Kan Konsantrasyonlarının Kullanımı

- Maksiller Sinüs Lifting ve TZF

TZF maddesinin kemik iyileşmesini artırma etkisini histolojik olarak değerlendirmek için gerçekleştirilmiş bir araştırmada, (Strauss ve ark., 2018) TZF sinüs tabanı yükseltilmesinde dondurulup kurutulmuş kemik allogreftiyle (DKKA) uygulanmıştır. TZF ve DKKA 'nın birleştirilerek uygulandığı test grubunda implantlar sinüs tabanı yükseltmesinden 4 ay sonra, tek başına DKKA uygulanmış kontrol grubunda ise 8 ay sonra yerleştirilmiştir (Bajaj ve ark., 2017). İmplantların yerleştirildiği seansta ogmente edilen bölgeden alınan kemiklerin histomorfometrik incelenmesi

yapılmıştır. Yapılan histomorfometrik analizlerde grupların rejenerasyon periyodları farklı olmasına rağmen test grubu (TZF+DKKA) ve kontrol grubu (DKKA)'dan alınan kemik yapılarının benzerlik gösterdiği gözlemlenmiştir. TZF ve DKKA kombinasyonu ile ortaya çıkan yeni kemik kalitesinin gözlemlendiği bu ilk çalışmanın sonuçlarına bakıldığında TZF'nin sinüs tabanı yükseltilmesinde DKKA ile uygulandığında kemik iyileşmesini hızlandırdığı ve bu işlem sonrasında implant yerleştirilebilmesi için ihtiyaç olan bekleme zamanının kısalabileceği bildirilmiştir (Bajaj ve ark., 2017; Strauss ve ark., 2018) Şekil 3'te de maksiller sinüs liftingle eşzamanlı olarak implant yerleştirmesinde TZF kullanımı görülmektedir.



Şekil 3. Sinüs liftingle birlikte yapılan implantlarda TZF kullanımı

- Alveolar Kretin Korunması

TZF ile ilgili yapılan çalışmalar, TZF kullanımının epitelyasyon ve vaskülarizasyonu hızlandırarak yara iyileşmesinin etkin ve hızlı gerçekleşmesini sağladığını düşündürmektedir. Ancak diş çekimi, kist enükleasyonu gibi operasyonlar iyileşme sürecinden sonra kemik defektlerine yol açmaktadır. Bu defekt alanları hastalarda estetik ve fonksiyonel yetersizlik sorunları açığa çıkartabilir. TZF'lerin iyileşme süreçlerinde kullanılmasıyla alveolar bölgedeki kemik içi defektlerin iyileşmesinin hızlandırılabilirliği ve kemik defekti oluşumunun azaltılabileceği düşünülmüştür (Gönül ve ark., 2020).

- Alveolar Kret Augmentasyonlarında(YKR) TZF

TZF kullanımı birçok alanda augmentasyon işlemlerinde dikkat çekmektedir. TZF'ler yönlendirilmiş kemik rejenerasyonunda (YDR) birden fazla amaç için kullanılır. Membran olarak veya yara iyileşme sürecini hızlandırma

amaçlı tercih edilebilir. Çalışmalar, TZF membranlarının kemik defektlerini kapatmada başarılı olduğunu göstermiştir. Ancak TZF'lerin tek başına YDR tedavisi sürecinde bariyer membran olarak kullanılması bir soru işareti oluşturmaktadır. Buna rağmen bölgeye sıvı halde TZF enjekte edilmesi veya kullanılan kollajen membranların etrafına TZF membran yerleştirilmesi bölgedeki yumuşak doku iyileşmesini uyarabilir ve hızlandırabilir. Bununla birlikte kemik dokusu iyileşmesini de teşvik edebilir. TZF kullanımı, YDR yapılan alanlarda kemik vaskülarizasyonunu artırma potansiyeline sahiptir. Ayrıca TZF'lerin greftlerle karıştırılması, augmentasyonlarda greftlerin stabilitesini ve manipülasyon potansiyelini artırır (Toeroek ve ark., 2013).

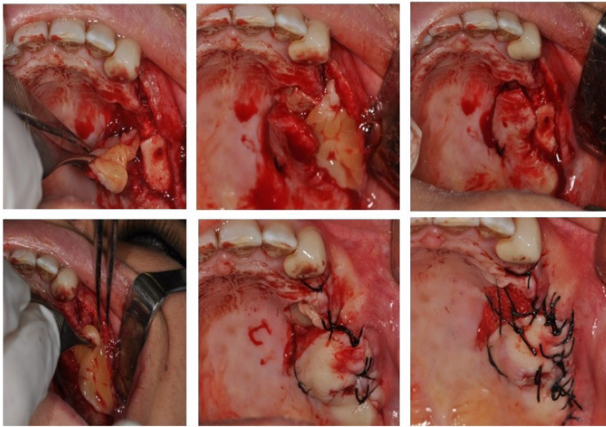
- İmplantlar ve TZF

İmplantasyonu takiben marjinal kemik kaybı meydana gelebilir. Bu kemik kayıplarını onarmak veya durdurmak için yıllar içinde birçok çalışma yapılmış ve farklı yöntem denenmiştir. İmplant çevresindeki marjinal kemik kaybının tamamen yumuşak dokular kalitesi ve sağlığından kaynaklandığını düşünen klinisyenler; yumuşak doku augmentasyonu kullanıldığında çok başarılı bir materyal olarak kabul edilen TZF'lerin marjinal kemik kaybını tamamen durduracağını öne sürmüşlerdir. İmplant çevresindeki defektlerde TZF kullanımının, flep operasyonlarında ve greftleme işlemlerinde TZF kullanımının standart protokollere göre daha iyi sonuçlar verdiğini bildiren çalışmalar da mevcuttur. Ancak literatürde TZF kullanımının sert doku augmentasyonu üzerindeki etkisi ile ilgili kesin sonuçlar bulunmamakta ve daha fazla çalışmaya ihtiyaç olduğu belirtilmiştir (Hehn ve ark., 2016). Dental implantlarla ilgili olarak TZF'lerin kullanıldığı bir diğer alan, implant stabilitesi üzerindeki etkileridir. Bu konuda yapılan çalışmalarda erken rezonans frekans analizleri yapılarak implantların stabilitesi ölçülmüştür. Yapılan çalışmalarda genel olarak TZF kullanımının erken iyileşme döneminde implantların ISQ değerlerini arttırdığı düşünülmektedir. İçerdiği sitokinler sayesinde soketlerde olduğu kadar implant çevresindeki enflamatuvar durumlarda enflamasyonu kontrol etmek amaçlı kullanılabilir. Ayrıca, TZF'ler dişeti kalitesinin artırılmasında ve peri-implant periodontal doku rejenerasyon süreçlerinde faydalı olabilir (Boora ve ark., 2015). TZF'ler, implantasyonun ekstraksiyondan hemen sonra gerçekleştirileceği immediat implantasyon durumlarında faydalı olabilir. Bunun en önemli nedeni büyüme faktörleri ve sitokinlerdir. Bu maddeler sayesinde yüksek bir iyileşme potansiyeli oluşturacaktır. Ayrıca implant ve kemik duvarı arasındaki boşluklar immediat implantasyonlarda TZF kullanılarak doldurulabilir. Bu ancak

TZF kullanılarak veya TZF ile kemik grefti materyallerinin karıştırılmasıyla yapılabilir. Ancak kollajen membranların kullanıldığı durumlarda TZF kullanılarak yumuşak doku iyileşme potansiyeli artırılabilir (Rao ve ark., 2013).

- TZF Kullanılabilen Diğer Durumlar

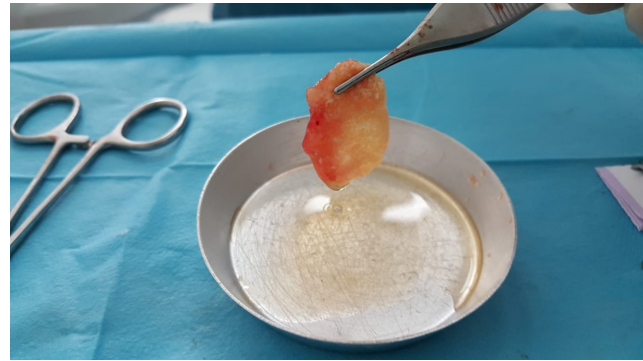
Oral cerrahi pratiğinde bölgenin morfolojisine bağlı olarak veya posterior maksillaya yapılan girişimlerde iatrojenik nedenlerle oroantral fistüller oluşabilir. Oroantral fistül sıklıkla bölgeden diş çekimine bağlı olarak, kist eksizyonu sonrasında veya implant cerrahisine bağlı olarak ortaya çıkabilir. Bu fistüllerin kapatılması sürecinde genellikle kaydırılmış flep teknikleri kullanılmaktadır. Ancak son yıllarda bu kusurları kapatmak için TZF kullanılmaya başlanmıştır. (Şekil 4'teki gibi) Diğer tekniklerde olduğu gibi bölge enfekte dokulardan arındırıldıktan sonra bölgeye ince zarlar halinde TZF uygulanır. Bu şekilde, dış kaynaklı materyale veya ciddi donör saha morbiditesi yaratan tekniklere gerek kalmaz (Gül ve ark., 2015). Bisfosfonat grubu ilaçlar başta olmak üzere çeşitli tıbbi durumlara bağlı olarak ağız içi osteonekroz durumları ortaya çıkmaktadır. Genellikle son yıllarda yapılan bazı çalışmalarda küretaj, hiperbarik oksijen tedavisi, lazer stimülasyon gibi çeşitli yöntemlerle tedavi edilmeye çalışılan osteonekroz vakalarında TZF kullanımı önerilmiştir. TZF'nin bir bariyer membran gibi davranabileceği ve nekrotik alanların çevresinde yumuşak doku iyileşmesini hızlandırabileceği bildirilmiştir (Del Fabbro ve ark., 2015). TZF'ler bahsedilen birçok alan dışında alveolar yarıkların cerrahisinde de kullanılabilir. Ayrıca tıbbi sorunlar nedeniyle iyileşme sorunu yaşayan veya sistemik hastalıklara bağlı iyileşme olasılığı olan hastalarda iyileşmeyi teşvik etmek için kullanılabilir (Shawky ve ark., 2016).



Şekil 4. Sert doku augmentasyonu sonrası primer kapama sağlamak için PRF yardımıyla palatinal flap transpozisyonu

- Sticky Bone ve I-TZF (Enjekte Edilebilen Trombositten Zengin Fibrin)

Ciddi şekilde rezorbe olan dişsiz kretler, kemik augmentasyonu ve sinüs lifting gibi karmaşık tekniklerle implant yerleştirmeyi gerektirir. Yönlendirilmiş kemik rejenerasyonu (YDR) ve otolog kemik grefti alveolar kemik augmentasyonu için en yaygın tekniklerdir. İyi bir implantasyon uyumu ve uygun protetik restorasyon için implant çevresinde minimum 2 mm kemik olmalıdır. Atrofik kretlerde, implantları yerleştirmek için geniş bir kemik hacmi gereklidir. Trombositten zengin fibrin (TZF), enflamasyon olmaksızın sert ve yumuşak doku rejenerasyonu potansiyeline sahip rejeneratif bir biyomateryaldir.



Şekil 5. Membran ve greft olarak kullanılmak üzere hazırlanmış TZF yapısı

Tek başına veya kemik grefti ile birlikte kullanılabilir. Sıkıştırılmış PRF membranı bir bariyer membranı görevi görür. Enjekte edilebilir trombositten zengin fibrin (I-TZF) ile kemik grefti granüllerinin karıştırılması, yapışkan ve bütün halde bir kemik grefti görünümüyle sonuçlanır. (Şekil 5) Bu oluşan yapıya sticky bone denir. Bu yapışkan yapı olan sticky bone yerleştirildikten sonra, greftlenen kemiği desteklemek için bir bariyer membran kullanılır. Kret split tekniği de ayrıca kemik augmentasyonuna da yardımcı olur.

SONUÇ

Birçok çalışmada TZF'lerde daha başarılı sonuçlar elde edilmiştir. TZF'lerin başarısının en önemli nedeninin kendi yapısındaki büyüme faktörleri olduğu söylenebilir. TZF yara iyileşmesini hızlandırıcı ve güçlendirici etkisiyle öne çıkmıştır. Ayrıca TZF'lerin rejenerasyon ve augmentasyon işlemlerinde olumlu etkileri olduğu görülmüştür. TZF'lerin belirli alanlarda kullanımı konusunda daha fazla çalışmaya ihtiyaç duyulmasına rağmen, oldukça sık kullanılmaktadır. Gelecekte özellikle ağız,

diş ve çene cerrahisi başta olmak üzere diş hekimliğinin tüm alanlarında kullanımlarının artacağı görülmektedir.

KAYNAKLAR

- Alexandra Stähli Franz Josef Strauss Reinhard Gruber. The use of platelet-rich plasma to enhance the outcomes of implant therapy: A systematic review. *Clin Oral Impl Res.* 2018;29(Suppl. 18):20–36.
- Bajaj P, Agarwal E, Rao NS, Naik SB, Pradeep AR, Kalra N, Priyanka N, Kumari M. Autologous Platelet-Rich Fibrin in the Treatment of 3-Wall Intra-bony Defects in Aggressive Periodontitis: A Randomized Controlled Clinical Trial. *J Periodontol.* 2017;88(11): 1186-1191.
- Baloch N, Hasan O, Baig Z, Abdullah UE, Atif M, Ohuchi H. Use of intraarticular injections of platelet-rich plasma in the treatment of knee osteoarthritis: A review article. *Orthop Rev (Pavia).* 2019 Sep 30;11(3):7747.
- Bianchi, Serena & Torge, Diana & Rinaldi, Fabiola & Piattelli, Maurizio & Bernardi, Sara & Varvara, Giuseppe. (2022). Platelets' Role in Dentistry: From Oral Pathology to Regenerative Potential. *Biomedicines.* 10. 218. 10.3390/biomedicines10020218.
- Boora P, Rathee M, Bhorla M. Effect of Platelet Rich Fibrin (PRF) on peri-implant soft tissue and crestal bone in one-stage implant placement: a randomized controlled trial. *J Clin Diagn Res* 2015;9(4):ZC18-21.
- Chicharro-Alcántara D, Rubio-Zaragoza M, Damiá-Giménez E, et al. Platelet Rich Plasma: New Insights for Cutaneous Wound Healing Management. *J Funct Biomater.* 2018;9(1):10. Published 2018 Jan 18.
- Choukroun J, Diss A, Simonpieri A, Girard MO, Schoeffler C, Dohan SL, Dohan AJ, Mouhyi J, Dohan DM. Platelet-rich fibrin (PRF): a second-generation platelet concentrate. Part IV: clinical effects on tissue healing. *Oral Surg Oral Med Oral Pathol Oral Radiol Endod.* 2006;101(3): e56-60.
- Del Fabbro M, Gallesio G, Mozzati M. Autologous platelet concentrates for bisphosphonate-related osteonecrosis of the jaw treatment and prevention. A systematic review of the literature. *European Journal of Cancer.* 2015;51(1):62-74.
- Dhurat R, Sukesh M. Principles and Methods of Preparation of Platelet-Rich Plasma: A Review and Author's Perspective. *J Cutan Aesthet Surg.* 2014;7(4):189-197. doi:10.4103/0974-2077.150734.
- Dohan DM, Choukroun J, Diss A, Dohan SL, Dohan AJ, Mouhyi J, Gogly B. Platelet-rich fibrin (PRF): a second-generation platelet concentrate. Part I: technological concepts and evolution. *Oral Surg Oral Med Oral Pathol Oral Radiol Endod.* 2006;101(3): e37-44.
- Dong C, Sun Y, Qi Y, Zhu Y, Wei H, Wu D, Li C. Effect of Platelet-Rich Plasma Injection on Mild or Moderate Carpal Tunnel Syndrome: An Updated Systematic Review and Meta-Analysis of Randomized Controlled Trials. *Biomed Res Int.* 2020 Nov.
- Durmuş AS, Can HN. Platelet-Rich Fibrin and Its Usage in Orthopaedic Surgery: Review. *Tur Klin J of Veterinary Sciences.* 2016;7(1): 24-29.
- Elham A, Masoudi, João Ribas, Gaurav Kaushik, Jeroen Leijten, Ali Khademhosseini. Platelet-Rich Blood Derivatives for Stem Cell-Based Tissue Engineering and Regeneration. *Stem cells and nanotechnologies (T Kyriakides, Section Editor, Springer International Publishing 2016).*
- Fernandes G, Yang S. Application of platelet-rich plasma with stem cells in bone and periodontal tissue engineering. *Bone Res.* 2016; 4: 16036.
- Gönül O, Çiçek AU, Afat M, Atali O, Uğurlu F. Contemporary Overview of Blood Concentrates in Oral and Maxillofacial Surgery. In: Sridharan, G. editor. *Oral and Maxillofacial Surgery London: IntechOpen; 2020.*
- Gülşen U, Şentürk MF, Mehdiyev İ. Flap-free treatment of an oroantral communication with platelet rich fibrin. *Br J Oral Maxillofac Surg.* 2016 Jul;54(6):702-3.
- Hehn J, Schwenk T, Striegel M, et al. The effect of PRF (platelet-rich fibrin) inserted with a split-flap technique on soft tissue thickening and initial marginal bone loss around implants: Results of a randomized, controlled clinical trial. *International Journal of Implant Dentistry.* 2016;2(1):13.
- Marx, R.E., Carlson, E.R., Eichstaedt, R.M., et al. (1998) Platelet-Rich Plasma: Growth Factor Enhancement for Bone Grafts. *Oral Surgery, Oral Medicine, Oral Pathology, Oral Radiology, and Endodontology,* 85, 638-646.
- Miron RJ, Dham A, Dham U, Zhang Y, Pikos MA, Sculean A. The effect of age, gender, and time between blood draw and start of centrifugation on the size outcomes of platelet-rich fibrin (PRF) membranes. *Clin Oral Investig.* 2018.
- Nauta A, Gurtner G, Longaker MT. Wound healing and regenerative strategies. *Oral Dis.* 2011;17(6): 541-549.
- Nikil Kumar Jain, M.D.S., Minkle Gulati, M.D.S. Platelet-rich plasma: a healing virtuoso. *Blood Res* 2016; 51:3-5.
- Preeja C, Arun S. Platelet-rich fibrin: Its role in periodontal regeneration. *The Saudi J for Dental Research.* 2014;5(2): 117-122.
- Rao SG, Bhat P, Nagesh KS, Rao GHR, Mirle B, Kharbhari L, Gangaprasad B. Bone Regeneration in Extraction Sockets with Autologous Platelet Rich Fibrin Gel. *J. Maxillofac. Oral Surg* 2013, 12(1): 11-16.
- Ross R, Glomset J, Kariya B, Harker L. A platelet-dependent serum factor that stimulates the proliferation of arterial smooth muscle cells in vitro. *Proc Natl Acad Sci U S A.* 1974 Apr;71(4):1207-10.
- Shawky H, Seifeldin SA. Does platelet-rich fibrin enhance bone quality and quantity of alveolar cleft reconstruction? *Cleft Palate Craniofac J* 2016;53(5):597-606.
- Soni R, Priya A, Yadav H, Mishra N, Kumar L. Bone augmentation with sticky bone and platelet-rich fibrin by ridge-split technique and nasal floor engagement for immediate loading of dental implant after extracting impacted canine. *Natl J Maxillofac Surg.* 2019 Jan-Jun;10(1):98-101.

27. Toeroek R, Dohan Ehrenfest DM The concept of Screw-Guided Bone Regeneration (S-GBR). Part 3: Fast ScrewGuided Bone Regeneration (FS-GBR) in the severely resorbed preimplant posterior mandible using allograft and Leukocyte – and Platelet – Rich Fibrin (L PRF): a 4-year follow-up. POSEIDO. 2013; 1(2): 93-100.
28. Xu J, Gou L, Zhang P, Li H, Qiu S. Platelet-rich plasma and regenerative dentistry. Aust Dent J. 2020;65(2):131-142.