

# TÜRK TOPLUMUNDA SÜRRENAL BEZ NORMAL KALINLIK VE DENSİTE DEĞERLERİNİN BİLGİSAYARLI TOMOGRAFİ İLE BELİRLENMESİ, YAŞ VE CİNSİYETE GÖRE DAĞILIMI

## DETERMINATION OF ADRENAL GLAND NORMAL THICKNESS AND DENSITY IN TURKISH SOCIETY USING COMPUTED TOMOGRAPHY, DISTRIBUTION BY AGE AND GENDER

Esra ÖZGÜL<sup>1</sup>, Tülin AKÇA<sup>2</sup>, Seçil CANDAN<sup>2</sup>, Merve AYDOĞAN<sup>2</sup>, Sevgi ARSLAN<sup>2</sup>, Zeynep DEVELİOĞLU<sup>2</sup>, ENSAR ÇAĞRI BAKIRTAŞ<sup>2</sup>

<sup>1</sup>Afyonkarahisar Sağlık Bilimleri Üniversitesi Tıp Fakültesi, Radyoloji Anabilim Dalı  
<sup>2</sup>Afyonkarahisar Sağlık Bilimleri Üniversitesi Tıp Fakültesi, Dönem 3 Öğrencisi

### ÖZ

**AMAÇ:** Sürrenal bez kalınlığı enfeksiyon, kanama, malignite gibi çeşitli etkenlerden etkilenmektedir. Literatürde normal böbrek üstü bezi kalınlık değerleri ve yaş, cinsiyet ile değişimi hakkında geniş hasta gruplarında yapılmış çok az çalışma vardır. Bu çalışmanın amacı sürrenal bez normal kalınlık ve dansite aralıklarının Türk Toplumunda belirlenmesi, yaş ve cinsiyete göre dağılımının bulunmasıdır.

**GEREÇ VE YÖNTEM:** 01.09.2019 - 01.11.2019 tarihleri arasında Afyonkarahisar Sağlık Bilimleri Üniversitesi Tıp Fakültesi Hastanesine başvuran ve Radyoloji Anabilim Dalında abdomen bilgisayarlı tomografisi çekilen 18 yaş ve üzerindeki hastaların görüntüleri retrospektif değerlendirildi. Bilinen veya şüpheli sürrenal bez hastalığı ya da kitlesi olan hastalar çalışma dışı bırakıldı. 620 (275 K, 345 E) hastada sağ ve sol ayrı ayrı olmak üzere toplamda 1240 sürrenal bez çalışmaya dahil edildi. Sağ ve sol sürrenal bez için ayrı ayrı korpus kalınlıkları, prekontrast görüntülerde ortalama dansite değeri ölçüldü. Kalınlık ve dansitelerin yaşa ve cinsiyete göre anlamlı farklılık gösterip göstermediği değerlendirildi.

**BULGULAR:** Ortalama yaş 52 olup 254'ü 18-49 yaş arası (%41); 366'sı 50 yaş ve üstündeydi (%59). Tüm yaş gruplarında ve her iki cinsiyette sağ ve sol sürrenal bez karşılaştırıldığında; ortalama korpus kalınlıkları sağda 6.40 mm; solda 6.46 mm bulunmuştur. Ortalama dansiteler ise sağda 13.62 hounsfield unit (HU); solda 12.79 HU ölçülmüştür. Hastalar '18-49 yaş arası' ve '50 yaş ve üstü' olmak üzere iki gruba ayrıldığında; dansite ölçümlerinde anlamlı farklılık saptanmadı ( $p=0.871$  ve  $p=0.262$ ). 50 yaş ve üstünde her iki sürrenal bez istatistiksel olarak anlamlı kalın bulunmuştur ( $p=0.0004$  ve  $p=0.0003$ ). Pearson korelasyon testine göre yaş ortalaması arttıkça kalınlık artmaktadır. Cinsiyet göz önüne alındığında; her iki sürrenal bez erkeklerde istatistiksel olarak anlamlı kalın bulunmuştur ( $p=0.048$  ve  $p=0.003$ ). Erkeklerde dansite değerleri sağ sürrenal bezde kadınlara göre minimal daha yüksek çıkmakla birlikte iki cinsiyet arasında anlamlı farklılık izlenmemiştir ( $p=0.714$ ).

**SONUÇ:** Çalışmamızda sürrenal bez korpus kalınlıkları tüm yaş gruplarında ve her iki cinsiyette sağda 6.40 mm; solda 6.46 mm bulunmuştur. Bu nedenle günümüzde genel kabul gören 10 mm kalınlık üst sınırının güncellenmesi gerektiğini düşünüyoruz. İngilizce ve Türkçe literatür taraması yapıldığında, çalışmamız en geniş hasta popülasyonu ile yapılmış olup rutin abdomen Bilgisayarlı Tomografi raporlamada kaynak olarak kullanılabilir.

**ANAHTAR KELİMELEER:** Sürrenal bez, Bilgisayarlı tomografi, Adrenal gland

### ABSTRACT

**OBJECTIVE:** Adrenal gland thickness can be affected by various conditions such as infections, hemorrhage, neoplasms. However, there are few studies in the literature on the normal size of adrenal gland and its variation by age and gender in large patient groups. The aim of this study is to determine the normal adrenal gland thickness and density ranges of the adrenal gland in Turkish society and to find out its distribution according to age and gender.

**MATERIAL AND METHODS:** We examined retrospectively the computed tomography images of patients aged 18 and over who underwent upper abdomen computed tomography scan at Afyonkarahisar Health Sciences University, Department of Radiology from September 1, 2019 to October 1, 2019. After excluding patients with clinical or imaging evidence of adrenal disease, we included 620(275 F, 345 M) patients in the study and examined a total of 1240 adrenal glands separately as right and left. Corpus thicknesses were measured separately for the right and left adrenal glands, and mean density values were measured in precontrast images. It was evaluated whether thickness and densities differ significantly according to age and gender.

**RESULTS:** The mean age of the patients was 52, and 254 (41%) of them were ages 18-49 while 336 (59%) of them were patients aged 50 years and older. When the right and left adrenal glands in all age groups and both genders are compared, average corpus thickness was 6.40 mm on the right and 6.46 mm on the left. The mean attenuation value of the right gland was 13.62 Hounsfield unit (HU) and of the left gland was 12.79 HU. When the patients are divided into age groups as 18-49 and 50 years and older, there was no significant difference between densities ( $p=0.871$  and  $p=0.262$ ). In contrast to density, thickness showed a significant difference. Both right and left adrenal gland bodies were found to be statistically significantly thick in patients aged 50 years and older ( $p=0.0004$  and  $p=0.0003$ ). There was a positive correlation between age and thickness according to Pearson correlation test. According to gender; both right and left adrenal glands were statistically significantly thick in males ( $p=0.048$  and  $p=0.003$ ). Although density values in males were slightly higher in the right adrenal gland compared to women, no significant difference was observed between the two genders ( $p = 0.714$ ).

**CONCLUSIONS:** We found that adrenal gland corpus thickness was 6.40 mm on the right and 6.46 mm on the left in all age groups and both genders. Therefore, we think that the generally accepted 10 mm thickness upper limit should be updated. When the English and Turkish literature is reviewed, our study was conducted with the largest patient population and can be used as a reference for routine abdominal Computed Tomography reporting.

**KEYWORDS:** Adrenal gland, Computed Tomography, Surrenal gland

**Geliş Tarihi / Received:** 26.03.2020

**Kabul Tarihi / Accepted:**07.08.2020

**Yazışma Adresi / Correspondence:** Dr. Öğr. Üyesi Esra ÖZGÜL

Afyonkarahisar Sağlık Bilimleri Üniversitesi Tıp Fakültesi, Radyoloji Anabilim Dalı

**E-mail:**dresrayam@gmail.com

**Orcid No (Sırasıyla):** 0000-0002-6005-134X, 0000-0002-7648-2486, 0000-0002-7297-6008, 0000-0002-2195-2639, 0000-0002-1387-0393, 0000-0002-1846-1839, 0000-0002-0134-3641

## GİRİŞ

Böbrek üstü bezleri (sürrenal bez, SB) suprarenal yağ dokusu içerisinde yerleşmiş retroperitoneal endokrin organlardır. Şekil ve boyutları birçok nedene bağlı değişiklik gösterebilir (1).

Bu değişiklikler arasında SB'in primer veya metastatik neoplazileri, enfeksiyonlar, hemoraji ve çeşitli endokrin hastalıklar sayılabilir. Bu hastalıkların neden olduğu SB değişikliklerini ve patolojiyi erken dönemde radyolojik görüntüleme yöntemleri ile tespit edebilmek için bezin normal anatomik ölçü aralıklarının bilinmesi gerekmektedir (1, 2). Çok kesitli bilgisayarlı tomografi (ÇKBT) SB görüntülemeye en sık kullanılan, kesitsel ve 3 plan reformat görüntü verebilen temel radyolojik yöntemdir. SB kitlesi olduğunda tanı koymak daha kolaydır ancak diffüz sürrenal hiperplazi veya çok küçük tümörleri tanımda zorluk yaşanmakta olup bu normal aralıklar bilinmelidir (3). Çünkü günlük pratikte abdomen ÇKBT raporlarken 'bulky' olarak tanımladığımız daha şişkin SB ile sık karşılaşılmaktadır (2). Radyologlar hiperplazi mi yapısal mı ayırımını yapmakta zorlanmakta, ileri tahlil ve tetkikler istemede kararsız kalmaktadır. Literatürde yapılmış olan normal kalınlık aralıklarını ölçen az sayıda çalışma vardır. Bu çalışmaların çoğunda kesit kalınlıkları 5 - 10 mm arasında olup kalındır (3 - 7). Daha az sayıda çalışmada ince kesitli BT görüntüleri alınmıştır (1, 2, 8). Ancak günümüzde halen geniş hasta popülasyonu ile yapılmış normal SB kalınlık değerlerini veren yeterli çalışma yoktur.

Bu çalışmanın amacı böbrek üstü bezi normal kalınlık ve dansite aralıklarının Türk Toplumunda belirlenmesi ve yaş, cinsiyete göre anlamlı farklılık gösterip göstermediğinin bulunmasıdır.

## GEREÇ VE YÖNTEM


Afyonkarahisar Sağlık Bilimleri Üniversitesi Tıp Fakültesi Hastanesine 01.09.2019 - 01.11.2019 tarihleri arasında başvuran ve abdominal herhangi bir şikayetle Radyoloji Anabilim Dalında abdomen BT çekilen 18 yaş ve üzeri hastaların görüntüleri retrospektif olarak değerlendirildi. Böbrek üstü bezi travması, hemorajisi veya kitlesi olanlar, sürrenal hiperplaziye yol açabilecek endokrin bozukluğu olanlar, ACTH yüksekliği olanlar, herhangi bir zamanda kanser öyküsü

bulunan hastalar araştırma dışı bırakıldı. Yoğun hareket artefaktları nedeniyle görüntü kalitesi suboptimal olan tetkikler de çalışma dışı bırakıldı. SB korpus kalınlığı için üst sınır 10 mm kabul edilip bu değer altındaki kalınlıklar çalışmaya dahil edildi. 10 mm üzerindeki kalınlığa sahip hastalar, insidental tespit edilen hiperplazi ihtimali nedeniyle çalışmaya dahil edilmemiştir.

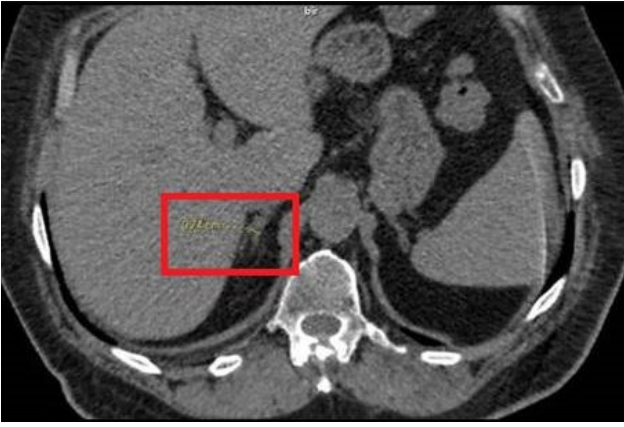
Toplamda 1000 hastanın BT görüntüsü değerlendirildi. Kriterleri sağlayan 620 hastada sağ ve sol ayrı ayrı olmak üzere toplamda 1240 böbrek üstü bezi çalışmaya dahil edildi.

BT incelemesi Toshiba Aquilion (80x2) cihazı ile, kesit kalınlığı 2 mm olacak şekilde yapıldı. Görüntüleme parametreleri; tüp voltajı 120 kV, tüp akımı 300 mAs, FOV:43x43, W:400, L:40 şeklindedir. Çalışma retrospektif olduğu için, bazı hastalarda sadece kontrastsız; bazı hastalarda kontrastsız ve devamında kontrastlı (fazik) abdomen BT çekilmişti. Tüm hastalarda ölçümlerin tamamı kontrastsız (prekontrast) görüntüler üzerinden yapıldı. Kontrastlı görüntüler değerlendirme için kullanılmadı. Görüntüler medikal monitörde abdomen radyolojisinde 12 yıl deneyimli radyolog tarafından değerlendirildi.

Hastalarda sağ ve sol böbrek üstü bezi için ayrı ayrı korpus kalınlıkları, prekontrast görüntülerde ortalama dansite değeri hounsfield unit (HU) olarak ölçüldü. Korpus kalınlık ölçümleri mediolateral olarak en kalın yerden uzun aksa dik olacak şekilde yapıldı (**Resim 1A ve Resim 1B**).

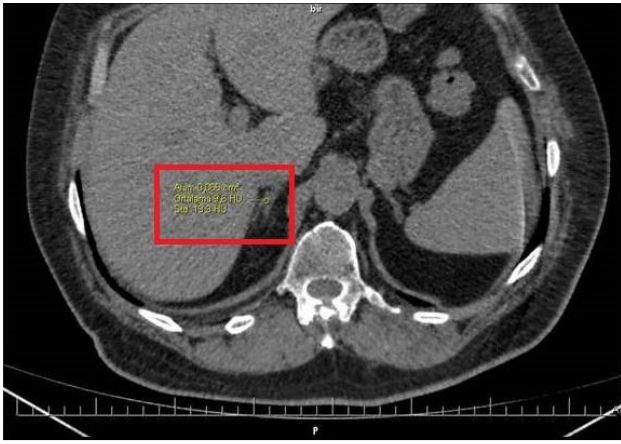

**Resim 1A:** Sürrenal bezin çizimsel gösterimi



**Resim 1B:** Aksiyel kontrastsız BT görüntüsünde sürrenal bez korpus kalınlık ölçümünün gösterimi

Ölçümler milimetre olarak not edildi. Dansite ölçümü prekontrast BT kesitlerinden korpusun en kalın olduğu yere ROI konularak yapıldı (**Resim 2**).



**Resim 2:** A Aksiyel kontrastsız BT görüntüsünde sürrenal bez korpus dansite ölçümünün gösterimi

Hastaların yaşları ve cinsiyetleri not edildi. Kalınlık ve dansitelerin yaşa (18 - 49 yaş arası ile 50 yaş ve üstü) ve cinsiyete göre anlamlı farklılık gösterip göstermediği değerlendirildi.

Verilerin istatistiksel analizi IBM SPSS Statistics 22.0 paket programıyla yapıldı. Pearson korelasyon ve Student T testi kullanıldı.  $p < 0.05$  olan değerler istatistiksel olarak anlamlı kabul edildi.

#### ETİK KURUL

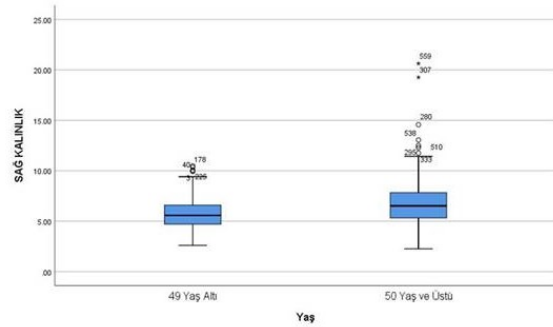
Çalışmaya 07.02.2020 tarihinde Afyonkarahisar Sağlık Bilimleri Üniversitesi Tıbbi Etik Kurul Başkanlığından 2020/66 sayılı etik kurul onayı alınmıştır. Tüm hastalarımızdan imzalı bilgilendirilmiş onam formu alınmıştır.

#### BULGULAR

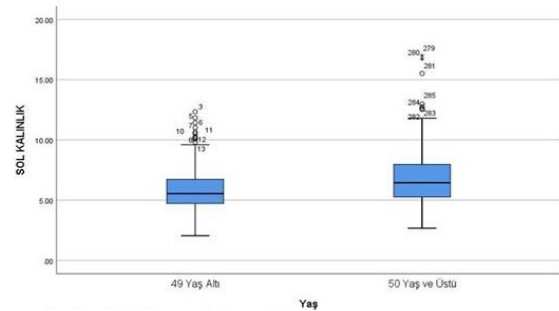
Yaşları 18 ila 90 arasında değişen (ort 52) 620 hasta (275 K, 345 E) çalışmaya dahil edildi. Hastaların 254'ü 18-49 yaş arasında (%41); 366'sı 50 yaş ve üstündeydi (%59).

Tüm yaş gruplarında ve her iki cinsiyette sağ ve sol böbrek üstü bezi karşılaştırıldığında; ortalama korpus kalınlıkları sağda 6.40 mm; solda 6.46 mm bulunmuştur. Ortalama dansiteler ise sağda 13.62 HU; solda 12.79 HU ölçülmüştür.

Hastalar 18-49 yaş arası ve 50 yaş ve üstü olmak üzere iki gruba ayrıldığında; ortalama dansite değerleri 49 yaş ve altında sağ sürrenal bezde 13.49 HU, sol sürrenal bezde 11.85 HU; 50 yaş ve üstünde sağda 13.72 HU, solda 13.45 bulundu. Yaşa göre iki grup arasında dansite ölçümlerinde anlamlı farklılık saptanmadı ( $p=0.871$  ve  $p=0.262$ ). Ortalama korpus kalınlıkları 49 yaş ve altında sağ korpusta 5.89 mm; sol korpusta 5.93 mm; 50 yaş ve üstünde sağ korpusta 6.76 mm, sol korpusta 6.82 mm ölçüldü. 50 yaş ve üstünde her iki böbrek üstü bezi de istatistiksel olarak anlamlı kalın bulunmuştur ( $p=0.0004$  ve  $p=0.0003$ ). Pearson korelasyon testine göre de yaş ortalaması arttıkça kalınlık artmaktadır (**Resim 3 ve Resim 4**).



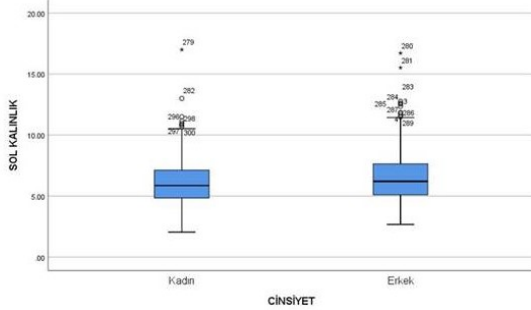
**Resim 3:** Sağ sürrenal bez kalınlığının yaşa göre değişiminin box plot diagram gösterimi



**Resim 4:** Sol sürrenal bez kalınlığının yaşa göre değişiminin box plot diagram gösterimi

Cinsiyet göz önüne alındığında; ortalama dansiteler kadınlarda sağ korpusta 13.34 HU; sol korpusta 13.15 HU; erkeklerde sağ korpusta 13.85 HU, sol korpusta 12.51 HU ölçülmüştür. Erkeklerde dansite değerleri sağ böbrek üstü bezinde kadınlara göre minimal daha yüksek çıkmakla birlikte iki cinsiyet arasında dansitede anlamlı farklılık izlenmemiştir ( $p=0.714$ ). Ortala-

ma korpus kalınlıkları kadınlarda sağ korpusta 6.23 mm; sol korpusta 6.19 mm; erkeklerde ise sağ korpusta 6.54 mm; sol korpusta 6.67 mm ölçülmüştür. Her iki böbrek üstü bez korpusu erkeklerde istatistiksel olarak anlamlı kalın bulunmuştur ( $p=0.048$  ve  $p=0.003$ ), (**Resim 5**).



**Resim 5:** Sol sürrenal bez kalınlığının cinsiyete göre değişiminin box plot diagram gösterimi

Tüm gruplar için değerlendirmeler tablolarda özetlenmiştir (**Tablo 1 - 4**).

**Tablo 1:** 50 yaş altı hastalarda dansite ve kalınlık ölçümleri

	N	Minimum	Maksimum	Ortalama	Std. Deviasyon
YAŞ	277	2	49	32.79	11.269
SAĞ SB KORPUS DANSİTE	277	-4	33	13.55	6.922
SAĞ SB KALINLIK	277	2.60	10.48	5.7661	1.51980
SOL SB KORPUS DANSİTE	277	-1	30	12.51	7.615
SOL SB KALINLIK	277	2.04	12.34	5.8245	1.75460

**Tablo 2:** 50 yaş üstü hastalarda dansite ve kalınlık ölçümleri

	N	Minimum	Maksimum	Ortalama	Std. Deviasyon
YAŞ	366	50	90	65.16	9.322
SAĞ SB KORPUS DANSİTE	366	-2	30	13.72	7.151
SAĞ SB KALINLIK	366	2.26	20.63	6.7637	2.19080
SOL SB KORPUS DANSİTE	366	-1	31	13.45	7.414
SOL SB KALINLIK	366	2.67	17.00	6.8272	2.18677

**Tablo 3:** Kadınlarda dansite ve kalınlık ölçümleri

	N	Minimum	Maksimum	Ortalama	Standart Sapma
SAĞ SB KORPUS DANSİTE	275	-2	28	13.34	6.720
SAĞ SB KALINLIK	275	2.35	9.85	6.23	1.91007
SOL SB KORPUS DANSİTE	275	-2	27	13.15	7.284
SOL SB KALINLIK	275	2.04	9.62	6.19	1.93354

**Tablo 4:** Erkeklerde dansite ve kalınlık ölçümleri

	N	Minimum	Maksimum	Ortalama	Standart Sapma
SAĞ SB KORPUS DANSİTE	345	-1	28	13.85	7.300
SAĞ SB KALINLIK	345	2.26	9.24	6.54	2.047
SOL SB KORPUS DANSİTE	345	-1	29	12.51	7.682
SOL SB KALINLIK	345	2.67	9.73	6.67	2.155

## TARTIŞMA

SB hormon salgılayan endokrin bezlerdir. SB'den salınan hormonlar glukokortikoidler, mineralokortikoidler ve androjen hormonlardır. Epinef-

rin ve norepinefrin SB medullasından salınır. Bu hormonların fazla salınımı veya eksikliği çeşitli bulgulara neden olur (1). SB şekli kişiden kişiye değişkenlik gösterebilir. V-şeklinde, Y-şeklinde veya üçgen formunda olabilir (6). Radyolojik olarak SB'ler ultrason (US), BT ve manyetik rezonans (MR) ile görüntülenebilir. US ile SB görüntüleme zordur. Küçük lezyonlar görülemez. MR, SB' de kitle varsa karakterizasyonu için önemli bir görüntüleme metodudur. BT ise SB morfolojisini en iyi gösteren radyolojik görüntüleme yöntemidir. ÇKBT teknolojisini gelişmesiyle oldukça ince kesitli görüntüler alınabilmekte, koronal ve sagittal multiplanar rekonstrüksiyon (MPR) görüntüleri de oluşturulabilmektedir (5).

Hastada tek veya çift taraflı SB boyut değişikliği varsa hipofonksiyone veya hiperfonksiyone SB ekarte edilmelidir. Bu vakalarda kanda kortizol ve elektrolit seviyelerine, 24 saatlik idrarda kortizol veya katekolamin düzeylerine bakılabilir.

Hatta 1 mg deksametazon supresyon testi gerekebilir (2). Bu nedenle SB normal kalınlık aralıklarının bilinmesi gerekmektedir. Hangi hastada SB' i kalın veya atrofik kabul etmek gerektiği abdomen BT raporlama yapan radyologlar için önemlidir. Ancak SB normal kalınlık aralıkları konusunda geniş hasta popülasyonu ile yapılmış yeterli çalışma ve veri yoktur.

Montagne ve ark. 1977 yılında 60 hastada 10 mm kesit kalınlığındaki BT görüntüleri ile SB kalınlıklarını ölçmüştür (4). Vincent ve ark. ise 1994 yılında 55 hastada yine 10 mm kesit kalınlığındaki BT görüntüleri ile ölçüm yapmıştır (6). Bu iki çalışma eski olup o zamanki BT teknolojileri nedeniyle ince kesit ile tarama yapılamamıştır. Bu iki çalışmadaki verilere dayanarak SB korpus kalınlığı için üst sınır birçok radyolog tarafından 10 mm kabul edilmektedir. Ancak bu çalışmalarda yaş veya cinsiyete göre SB kalınlık değişimi bakılmamış olup az sayıda hasta ile ve kalın kesitli BT görüntüleri ile yapılmıştır. BT teknolojisini gelişmesi ile artık çok daha ince kesitlerle tarama yapabilmekteyiz.

2012 yılında Hamidi ve ark. 100 hastada 2,5 mm kesit kalınlığı ile BT görüntülerini değerlendirmiştir. Korpus kalınlıkları tüm hastalarda 1 cm' nin altında bulunmuştur (5). Bu çalışmada sağ

ve sol SB korpus kalınlıkları arasında anlamlı farklılık saptanmamış olup SB kalınlıkları yaş veya cinsiyete göre karşılaştırılmamıştır. SB boyutları yaş ile değişiklik göstermektedir. Yaş arttıkça zona retikulariste hücre kayıpları olmakta ve kompanzatuvar olarak sürrenal dokuda hiperplazi olmaktadır. Yani yaş arttıkça SB boyutunun arttığı gösterilmiştir (9). Literatürde yaş ile SB kalınlığı arasında anlamlı pozitif korelasyon bulan yayınlar (2, 3, 8, 10) ve karşıt sonuç bulunanlar (11, 12) vardır. Bizim çalışmamızda da yaş ve SB kalınlığı arasında güçlü korelasyon bulunmuş ve yaş arttıkça SB kalınlığı anlamlı artmıştır. Cinsiyet ile SB boyutu arasındaki ilişkiye bakan yayınlarda genellikle erkeklerde SB daha kalın bulunmuştur (2, 3). Sadece tek bir yayında kadınlarda daha kalın çıkmıştır (1). Bizim çalışmamızda da her iki böbrek üstü bezi de erkeklerde anlamlı olarak daha kalın bulunmuştur.

SB' de kalınlaşma veya kitle varlığında dansite ölçümü ayırıcı tanıda kullanılır. Düşük Hounsfield ünite değerleri veya yağ içeriğini gösteren eksi değerler adenom varlığını düşündürür. Bu nedenle normal böbrek üstü bezi dansite ölçümlerinin bilinmesi önemlidir. Literatürde normal SB' de dansite ölçümleri ile ilgili çok az çalışma vardır (3). Schneller ve ark. nın yaptığı bu çalışmada sağ SB dansitesi sola oranla daha yüksek; erkeklerde kadınlara göre daha düşük çıkmıştır.

Ancak yaş ile dansite arasında anlamlı korelasyon olmadığını bildirmişlerdir (3). Ancak onların da çalışmalarında belirttiği gibi, Schneller ve ark. kontrastlı BT görüntülerinde ölçüm yapmış olup bu dansite ölçümlerinin yüksek çıkmasına neden olmaktadır. Normal SB dansitesi kontrastsız BT görüntülerinden ölçülmelidir. Bizim çalışmamızda tüm dansite ölçümleri kontrastsız BT görüntülerinden yapılmış olup bu yönüyle daha doğru ve optimal sonuçlar vermektedir.

Bildiğimiz kadarıyla literatürde kontrastsız BT görüntülerinden normal SB dansite aralıklarını araştırmış çalışma yoktur. Bizim çalışmamızda da ortalama dansite değerleri sağ SB' de 13.62 HU; sol SB' de 12.79 HU ölçülmüştür. Yaşa göre dansite ölçümlerinde anlamlı farklılık saptanmamıştır. Erkeklerde dansite değerleri sağ SB' de kadınlara göre minimal daha yüksek çıkmakla birlikte iki cinsiyet arasında dansite değerle-

rinde anlamlı farklılık izlenmemiştir. SB volüm ölçümleri ile ilgili son yıllarda yapılmış çeşitli makaleler vardır (1, 3, 8). 2014 yılında Schneller ve ark. 105 hastada; 2015 yılında Carsin-Vu ve ark. 154 hastada; 2017 yılında Akın ve ark. 420 hastada volümetrik ölçümler ile araştırma yapmıştır. Volümetrik SB ölçümü yapmak günlük BT raporlamada vakit kaybettirici olup pratik değildir. Ayrıca solumun hareket artefaktları nedeniyle bez konturları her zaman net değerlendirilememektedir. Volümetrik çalışma yapan yayınlarda da, lineer ölçümler ile volümetrik ölçümler arasında maksimum korelasyon bulunmuştur. Bu nedenle, bizim görüşümüze göre BT raporlama sırasında lineer ölçümler yeterli ve çok daha pratiktir. Ancak sadece lineer kalınlık ölçümü yapan, son teknoloji BT cihazları ile ince kesit kalınlığında çekilmiş, geniş hasta sayısında güncel yayın çok azdır. Bildiğimiz kadarıyla son yıllarda bu özelliklerde yapılmış tek yayın 2018 yılında John R ve ark. nın yetişkin hint popülasyonunda 586 hasta ile yaptığı çalışmadır (2). Araştırdığımız kadarıyla bizim çalışmamız bu konu ile ilgili yapılmış en geniş hasta popülasyonlu (620 hasta) çalışmadır.

Çalışmamızın kısıtlılıkları arasında; retrospektif olması nedeniyle hastalarda beden kitle indeksi veya kilo ölçümü yapılamaması ve obez hastalarda artmış yağ oranının dansite ölçümlerini etkileme ihtimalinin bilinmemesi, retrospektif tasarım sebebiyle tüm hastaların ACTH değerlerinin bilinmemesi, hastaların çekim esnasında tespit edilmemiş onkolojik veya endokrinolojik hastalığı olması ihtimali, tek radyolog tarafından değerlendirilmesi sayılabilir.

SB kalınlığı yaşa ve cinsiyete göre değişebilmekte normal aralıkların bilinmesi hangi hastada SB' i kalın veya atrofik kabul etmek gerektiği abdomen BT raporlama yapan radyologlar ve klinisyenler için önemlidir. Şu anda SB korpus kalınlığı için kullanılan üst sınır 10 mm olup eski yayınlar referans alınarak düzenlenmiştir. Yaş veya cinsiyete göre sınıflama yoktur. Bu çalışma hem cinsiyet hem de yaşa göre SB kalınlık ve dansite değerlerine bakmakta olup en geniş erişkin hasta popülasyonu ile yapılmıştır. Çalışmamızda SB korpus kalınlıkları tüm yaş gruplarında ve her iki cinsiyette sağda 6.40 mm; solda 6.46 mm bulunmuştur. Bu durumda toplumu-

muzda erişkin popülasyonda üst sınır 7 mm kabul edilebilir. Günümüzde genel kabul gören 10mm kalınlık üst sınırının güncellenmesi gerektiğini ve bu çalışmanın alternatif öneri getirdiğini düşünüyüyoruz. Bu nedenlerle çalışmamız rutin abdomen BT raporlamada kaynak olarak kullanılabilir.

#### **KAYNAKLAR**

1. Akın D, Yılmaz TM, Ozbek O, et al. Morphometric Analysis of Suprarenal Glands (Adrenal Glands) with Multislice Computerized Tomography. *Int J Morphol* 2017; 35(1):120-7.
2. John R, Putta T, Simon B, et al. Normal adrenal gland thickness on computerized tomography in an Asian Indian adult population. *Indian J Radiol Imaging* 2018;28(4):465-9.
3. Schneller J, Reiser M, Beuschlein F, et al. Linear and volumetric evaluation of the adrenal gland--MD-CT-based measurements of the adrenals. *Acad Radiol* 2014;21(11):1465-74.
4. Montagne JP, Kressel HY, Korobkin M, et al. Computed Tomography of the Adrenal Glands. *Am j Roentgenol* 1978; 130:963-6.
5. Hamidi C, Göya C, Hattapoğlu S, et al. Adrenal Bez Kalınlığının Multi-dedektörlü Bilgisayarlı Tomografi ile Değerlendirilmesi. *J CEI* 2012; 3(3):392-4.
6. Vincent JM, Morrison ID, Armstrong P, et al. The size of normal adrenal glands on computed tomography. *Clin Radiol* 1994; 49:453-5.
7. Korobkin M, White EA, Kressel HY, et al. Computed Tomography in the diagnosis of adrenal disease. *AJR Am J R* 1979; 132:231-8.
8. Carsin-Vu A, Oubaya N, Mule S, et al. MDCT Linear and Volumetric Analysis of Adrenal Glands: Normative Data and Multiparametric Assessment. *Eur Radiol* 2016; 26: 2494-501.
9. Hornsby PJ. Aging of the human adrenal cortex. *Sci Aging Knowledge Environ* 2004; 35:re6
10. Meier JM, Alavi A, Iruvuri S, et al. Assessment of age-related changes in abdominal organ structure and function with computed tomography and positron emission tomography. *Semin Nucl Med* 2007; 37:154-72.
11. Nougaret S, Jung B, Aufort S, et al. Adrenal gland volume measurement in septic shock and control patients: a pilot study. *Eur Radiol* 2010; 20:2348-57.
12. Wang X, Jin Z-Y, Xue H-D, et al. Evaluation of normal adrenal gland volume by 64-slice CT. *Chin Med Sci J* 2013; 27:220-4.