

## Elde falanks yerleřimli osteoid osteom olgularının ge tanı aısından deęerlendirilmesi

### *Evaluation of phalangeal osteoid osteoma in hand with respect to late diagnosis*

İsmail Aęır<sup>1</sup>, Cihangir Tetik<sup>2</sup>, Bülent Erol<sup>3</sup>, Hakan Bařar<sup>4</sup>

<sup>1</sup>Bismil Devlet Hastanesi Ortopedi ve Travmatoloji Bölümü, Diyarbakır, Türkiye

<sup>2,3,4</sup>Marmara Üniversitesi Tıp Fakültesi Hastanesi Ortopedi ve Travmatoloji Anabilim Dalı, İstanbul, Türkiye

#### ÖZET

**Ama:** Osteoid osteom elde özellikle falankslarda spesifik olmayan klinik ve radyolojik bulgularla karřımıza ıkar ve bu anatomik lokalizasyonlarda sık görölmez. Bu nedenle bu lokalizasyonlardaki osteoid osteomların tanısı koymak güçtür. Bu alıřmada el falanklarında osteoid osteom tanısı konan 7 olgu tanı güçlüęü aısından deęerlendirildi.

**Hastalar ve yöntem:** El falanks yerleřimli osteoid osteom tanısıyla cerrahi tedavi gören yedi hasta (5 kadın, 2 erkek; ort. Yař 21; daęılım 17-23) incelendi. Lezyon 3 olguda sol elde, 4 olguda saę elde görüldü. 7 olgu iinde en uzun tanı süresi 12 ay iken en erken tanı süresi 4 ay (ortalama 9 ay) idi.

**Bulgular:** Tüm hastalarda lezyonların yerleřim yeri proksimal falankslar idi. Dört hastada ikinci parmak, bir hastada üçüncü parmak, iki hastada ise dördüncü parmak tutulumu görüldü. Tanı öncesinde tüm hastalar nonsteroid antiinflatuar ilaçlar ile tedavi edilmiřti. Semptomlar gerileme görüldü fakat tamamen iyileřme saęlanamadı. Konvansiyonel radyografi ile hiçbir hastada tanı konulamadı, sintigrafide aktivite artışı ve bazı olgularda bilgisayarlı tomografide nidus lokalizasyonu ile tanı konuldu. Tüm olgularda peroperatif alınan biyopsilerin sonuçları osteoid osteom olarak onaylandı. 2 olguda lezyon yüksek hızlı burr ile, dięer 5 olguda küret yardımı ile küretaj uygulanarak tedavi edildi.

**Sonuç:** El parmaklarında travma olmaksızın görülen ağrısız şiřlik, minimal travma sonrası uzayan ağrı ve şiřlik, tek parmakta omak parmak deformitesi gibi durumlarda osteoid osteom akılda bulundurulmalıdır. Bu durumda grafinin yanında ince kesitli bilgisayarlı tomografi ve sintigrafi istenmelidir. *Klin Den Ar Derg 2010; 1(3): 206-210*

**Anahtar kelimeler:** Kemik tümörleri, el, falanks, osteoid osteom, tanı gecikmesi

#### ABSTRACT

**Objectives:** Osteoid osteoma in the hand, especially in the phalanges is presented with nonspecific clinical and radiologic findings and are seen infrequently in that localization. Therefore, the diagnosis of osteoid osteomas in these localization is difficult. In present study, we evaluated seven phalangeal osteoid osteomas in hand with respect to late diagnosis.

**Patients and methods:** Seven patients (5 females, 2 males; mean age 21 years; range 17 to 23 years) who underwent surgery for hand phalangeal osteoid osteoma were investigated. Lesions were seen at four cases in right hand and at three cases in left hand. Twelve months was the longest diagnosis time while the earliest diagnosis time is 4 months among seven cases (mean 9 months).

**Results:** In all cases lesions were seen in proximal falanges. The affected fingers were the second finger in four patients, third finger in one patient and fourth finger in two patients. All patients had been treated with nonsteroidal anti enflamatuar drugs before the diagnosis. Symptoms were relieved but did not disappear completely. The diagnosis was done by scintigraphy with increase activity and the nidus localization in some patients by computed tomography but by conventional radiography diagnosis was done in none of patients. Histopathological examinations of the peroperative biopsies confirmed diagnosis of osteoid osteoma in all cases. In two cases, lesions were treated by high speed burr, at the rest five patients were curettaged.

**Conclusion:** Osteoid osteoma should be kept in mind in situations such as, painless swelling in hand fingers without trauma, prolonged pain and swelling after minimal trauma, single finger clubbing deformity, and bone scintigraphy and multisliced CT should be performed beside conventional radiography. *J Clin Exp Invest 2010; 1(3): 206-210*

**Key words:** Bone tumors, hand , phalanx, osteoid osteoma, delayed diagnosis

*Yazıřma Adresi /Correspondence:* Dr. İsmail Aęır, Bismil Devlet Hastanesi Ortopedi ve Travmatoloji Bölümü, Diyarbakır, Türkiye Email: iagir@hotmail.com

Geliř Tarihi / Received: 11.08.2010, Kabul Tarihi / Accepted: 29.10.2010

Copyright © Klinik ve Deneysel Arařtırmalar Dergisi 2010, Her hakkı saklıdır / All rights reserved

## GİRİŞ

Büyüyen iskeletin tümörü olan osteoid osteom, eldeki kemiklerde nadiren görülür.<sup>1,2</sup> Elde, karpal kemiklere göre falankslarda daha sık görülür (3). Hasta kronik fuziform bir şişlik ile karşımıza gelir. En sık bulgu, gece ortaya çıkan ve non-steroid anti-inflamatuar (NSAİ) ilaçlara cevap veren ağrıdır.<sup>4,5</sup> Aynı zamanda ağrısız osteoid osteom olguları da mevcuttur.<sup>6</sup> Lezyonun boyutu ile ağrı arasındaki negatif korelasyon Schulman ve Defman'ın 1970 yılında ortaya koydukları teorileri ile açıklanabilir. Nidus ve çevresi iyi derecede damarlanma gösterir ve sınırlar ile çevrilidir. Aşırı damarlanma ve ödem sinir uçlarını uyararak gerilimi artırır.<sup>2</sup>

Spesifik prezentasyonları nedeniyle uzun kemiklerde görülen osteoid osteomların tanısı kolay konulabilirken, el kemiklerinde özellikle de falankslarda görülen osteoid osteomlarda tanı sıklıkla atipik klinik ve radyolojik bulgular nedeniyle geç konur. Bu durum tedavilerde gecikmelere yol açar. Buna ek olarak, lezyonun radyografik olarak belirlenmesi lezyonun küçük boyutu nedeniyle oldukça zordur. Magnetik rezonans görüntüleme de abartılı görünümüne nedeniyle tanı güçlüğüne neden olur. Genellikle, tomografi ve sintigrafi ilk planda düşünülmemektedir. Tanının zor konulması nedeniyle bu olgularda yanlış tanıya gidilerek, tendinit, artrit, kapsülit ve osteomyelit olarak tedavi edilmişlerdir.<sup>5,7</sup>

Bu çalışmada el falanksında osteoid osteom tanısı olan 7 olgu tanı güçlüğü açısından değerlendirildi.

## OLGULARIN SUNUMU

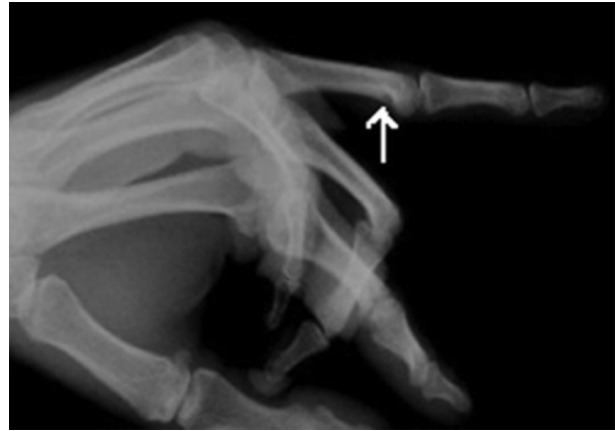2002-2008 yılları arasında kliniğimize başvuran 7 olgudan 5' i kadın 2' si erkekti. Hastaların ortalama yaşı 21 idi. Lezyon 3 olguda sol el de iken 4 olguda sağ elde bulunmaktaydı. 7 olgu içinde en uzun tanı süresi 12 ay iken en erken tanı süresi 4 aydı (Ortalama 9 ay).

Hasta dosyaları incelenerek direk grafi, bilgisayarlı tomografi (BT), magnetik rezonans görüntüleme (MRG), Sintigrafi ve patoloji sonuçları değerlendirildi.

Bütün olgularda lezyon proksimal falanks yerleşimliydi. Dört olguda 2. parmak iki olguda 4. parmak ve bir olguda 3. parmakta tutulumu mevcuttu. Tanı öncesinde tüm hastalar NSAİ ilaçlar ile tedavi

edildi. Semptomlarda gerileme olmasına rağmen tamamen düzelme görülmedi. 5 olgu ağrılı şişlik, bir olgu sadece ağrı bir olgu ise ağrısız şişlik şikâyetiyile tarafımıza başvurdu.

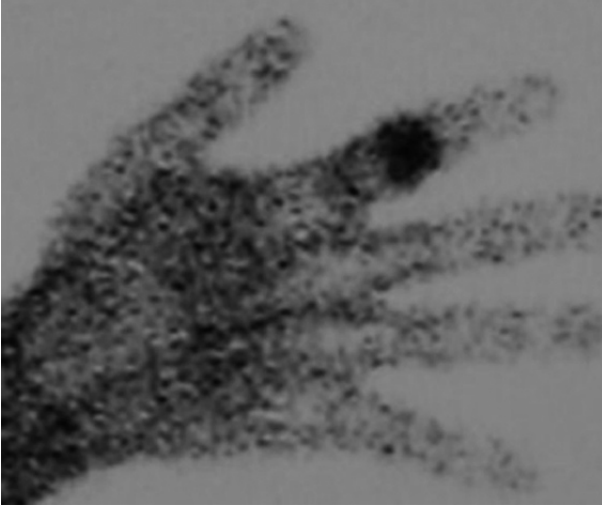
Enfeksiyon şüphesi nedeniyle, sedimantasyon ve C-reaktif protein (CRP) değerleri tüm olgularda ölçüldü ve hafif yükseklik tespit edilen 1 olgu dışında normal değerler bulundu. Bir olguda sağ el işaret parmağına travma sonrası meydana gelen ağrı ve şişlik NSAİ ilaç ve atel uygulaması ile tedavi edilmiş ve ağrıları geçmiş. 7 ay sonra ağrı ve şişlik şikâyeti tekrar ortaya çıkmış ve başvurduğu bir merkezde tüberküloz osteomyelit düşünülüp insizyonel biyopsi, kültür ve Polimeraz Zincir Reaksiyonu (PCR) incelemesi yapılmış. Kültürde üremesi olmayan, patoloji sonucu sinovyal hipertrofi gelen hastaya PCR sonucu pozitif gelmesi üzerine anti-tüberküloz tedavi başlanmış. 3 ay tedaviye devam edilmiş ve hastanın şikâyetleri geçmeyince kliniğimize başvurmuş. Kalan 6 olgu osteoid osteom tanısı öncesi tenosinovit düşünülerek tedavi alıp takip edildi.



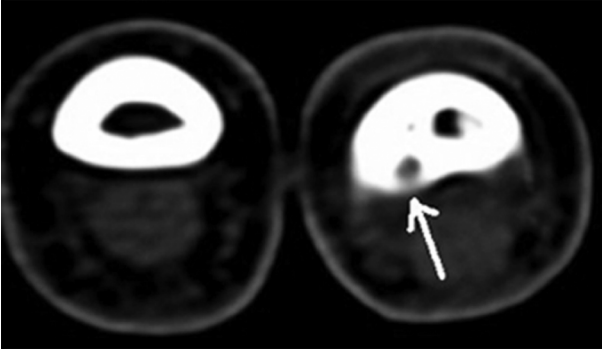
**Şekil 1.** 22 yaşında bayan hastanın direk grafisi. Sağ el 4.parmak proksimal falanks distal volar bölgede hipointens alan mevcut.

Tanı öncesi tüm olgulara direk grafi çekildi. Çekilen grafiler arasında lezyon en belirgin olarak 22 yaşındaki bayan hastanın grafisinde hipointens bir alan olarak görüldü (Şekil 1). Şüpheli direk grafi çekimlerinden sonra Bilgisayarlı tomografi görüntülemesi ve Sintigrafi istendi. Sintigrafide lezyon ve çevresinde aktivite artışı görüldü (Şekil 2). Bilgisayarlı tomografi özellikle ince kesitli istenerek osteoid osteoma nidusu görülmeye çalışıldı (Şekil 3). 2

olguda Magnetik rezonans görüntüleme yapıldı ve bu iki olguda lezyon çevresinde kortikal bölgede, medüllada ve yumuşak dokudaki ödem nedeniyle abartılı görüntü elde edildi ve bu abartılı görüntüler bizi tenosinovit tanısına yönlendirdi (Şekil 4).



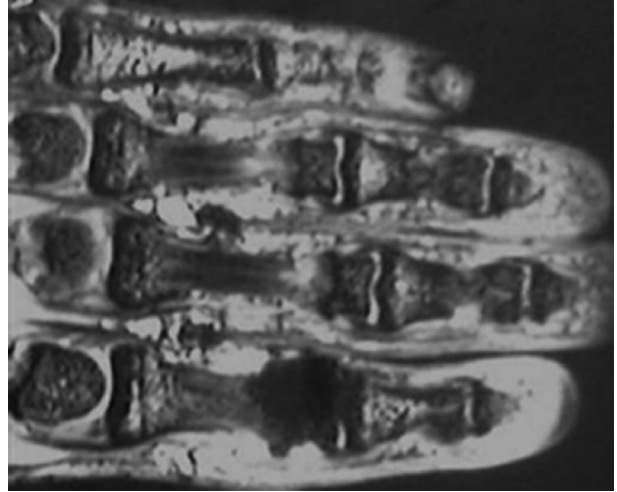
**Şekil 2.** 21 yaşında erkek hastanın kemik sintigrafisi. Sağ el 2. parmak proksimal falanks distal kesimde fokal intens osteoblastik aktivite artışı.



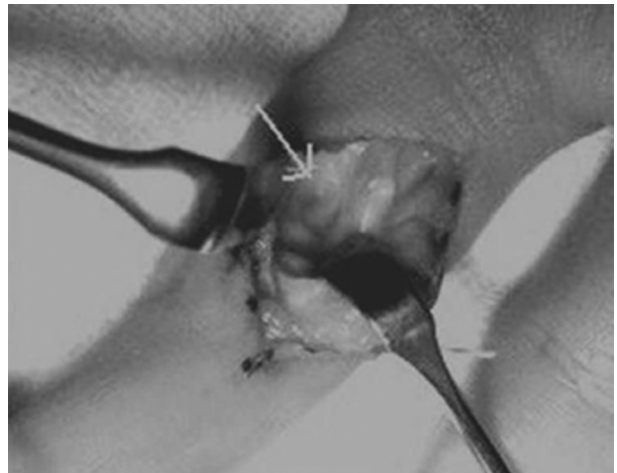
**Şekil 3.** 22 yaşında bayan hastanın tomografisi. Sağ el 4.parmak proksimal falanks distal metafizer kesimde radial volar tarafta kortikal lokalizasyonlu milimetrik çaplı hipodens lezyon, osteoid osteom nidusu.

Konvansiyonel radyografi ile hiçbir hastada tanı konulamadı, sintigrafide aktivite artışı ve bazı olgularda bilgisayarlı tomografide nidus lokalizasyonu ile tanı konuldu. Tüm olgularda peroperatif alınan biyopsilerin sonuçları osteoid osteom olarak onaylandı. 2 olgu eksizyon ve yüksek hızlı burr ile diğer 5 olguda eksizyon ve küret yardımı ile küretaj uygulanarak tedavi edildi (Şekil 5).

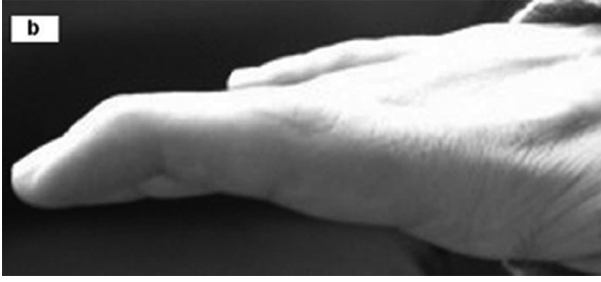Ağrı tüm hastalarda cerrahi sonrası birkaç hafta içinde geçerken, şişlikler yaklaşık olarak 6 hafta kadar sürdü. Bir yıllık takipte 1 olguda rekürrens gözlenmesi üzerine lezyon bölgesi enblok eksize edildi. Blok otogreft eksizyon bölgesine yerleştirildi ve 2 adet kişner teli ile fiksasyon sağlandı. 6 hafta sonra teller çekildi ve egzersiz başlandı. Bu hastada adezyonlar nedeniyle çekiç parmak deformitesi oluştu (Şekil 6).



**Şekil 4.** 21 yaşında erkek hastanın magnetik rezonans incelemesi. Sağ el 2.parmak proksimal falanks distal kesimde medüller kemikte ödem, kemiğe komşu palmar yüzde yumuşak dokuda kalınlaşma ve hafif ödem.



**Şekil 5.** 22 yaşında bayan hastanın peroperatif küretaj sonrası görüntüleri.



**Şekil 6.** Yapışıklıklar nedeniyle çekiç parmak oluşumu.

## TARTIŞMA

Literatürü incelediğimizde el bölgesinde osteoid osteom en sık proksimal falanksta görülmüştür.<sup>1</sup> Elde osteoid osteomun tanısı bu bölgede az görülmesi, klinik semptomların ve radyografik bulguların spesifik olmaması nedeniyle oldukça güçtür.<sup>1,2,3</sup> Çoğu vakada asıl tanıya ulaşılmadan önce birçok tanı ve tedavi denir. Tanıya ulaşma süresi ise genelde iskelet sisteminin diğer bölgelerinde görülen osteoid osteomların tanıya ulaşma süresinden daha uzundur.

Şişlik ve ağrı en sık görülen semptomlardır, fakat ağrı ve şişlik tek başlarına da görülebilirler. Bizim olgularımızda, 7 hastadan birinde sadece şişlik, birinde sadece ağrı, kalanlarında ise ağrı ve şişlik birlikte görülmüştür. Özellikle osteoid osteomda en spesifik bulgu olan analjeziye cevap veren ağrı olmadığı durumlarda tanıya ulaşmak zorlaşmaktadır. Travma olmaksızın ortaya çıkan bu semptomlar çoğu zaman enflamatuvar bir süreç olarak düşünülerek tedavi edilir. Bu durumda tedavide verilen nonsteroidal antiinflamatuvar ilaçların analjezik ve antiinflamatuvar etkilerinden dolayı semptomlar geriler. Bu durum tanının konmasını daha da zorlaştırır ve geciktirir.

Bu bölgedeki osteoid osteomlar artrit ya da sinovit ile karışabilir. Travmatik ya da sistemik hastalıklar (romatoid artrit v.b.) osteoid osteom ile benzer klinik prezentasyonlar ile karşımıza çıkabilir. Hastanın alta yatan romatizmal hastalığı tanıyı güçleştirir. El falankslarında görülen osteoid osteomların kliniği her ne kadar romatizmal hastalığı düşündürse de tek eklemde patolojinin bulunması, romatizmal faktörlerin negatif olması ve daha çok genç hastalarda görülmesi tanı aşamasında bizi bu sistemik hastalıklardan uzaklaştırır. Bir olgumuzda olduğu gibi hastada travma öyküsü varsa, travmaya

sekonder bir patoloji düşünülerek tedavi verilebilir. Genelde travmatik durumlarda verilen NSAİ ilaçlar, semptomları yukarıda belirtilen etkilerinden dolayı hafifletebilir ve süreç travma nedenli bir patoloji olarak düşünülür, dolayısıyla tanı da gecikmeye neden olur. Bu durumda tedavinin uzaması akla osteoid osteoma tanısını getirmeli ve iyi bir sorgulama ile travma öncesi şikayetlerin bulunup bulunmadığı öğrenilmelidir.

Literatüre baktığımızda çoğu vakada tanıya ulaşma süresi bir yılı aşmıştır. Sol el 3. parmak distal falanksta osteoid osteom ile ilgili Hironobu ve ark.<sup>2</sup> tarafından 1999 yayınlamış bir vakalık sunumlarında tanıya iki yıllık bir takip süresi sonrasında ulaşılabilmiş. Amrami ve Berger<sup>5</sup> 2006 da yayınlanan olgu sunumlarında sol el işaret parmağı distal falanksta ağrısı olan olgu uzun süre takip edilmiş ardından osteoid osteom tanısı konmuş. Bilgin ve ark.<sup>1</sup> inceledikleri 8 olguda ortalama tanıya ulaşma süresi 20 ay olarak hesaplanmış. Burger ve McCarthy<sup>8</sup> 2004'te yayınlanan 7 olguluk serilerinde tüm olgularına osteokondrom, enkondrom, enfeksiyon, travmatik lezyon, yumuşak doku tümörü, ve artrit olarak yanlış tanı koyarak takip ettiklerini bildirmişlerdir. Bizim olgularımızdan biri ilk operasyondan sonra doku kültürlerinde üreme olmamasına rağmen, sıklıkla yanlış pozitif sonuç veren MTB-PCR tetkikinin pozitif sonuç vermesi nedeniyle tüberküloz osteomyelit olarak düşünülüp, yoğun bir antitüberküloz tedavi verilmiş. Kalan 6 olgumuz ise öncelikle tenosinovit düşünülerek tedavi edildiler ve tüm olgularımızda tanıya ulaşma süresi ortalama 9 ay oldu.

Konvansiyonel radyografide periost reaksiyonunun sonucu oluşan intrakortikal radyolüsan bir nidus ve çevresinde sklerotik alan gözlenir.<sup>5,7</sup> Bu sklerotik alan nidusun gözlenmesini güçleştirir. Bununla birlikte radyografide çoğunlukla patolojik bir görüntü gözlenmez. Marcuzzi ve ark.<sup>3</sup> 2002 de yayınladıkları çalışmalarındaki 18 olgudan sadece ikisinde radyografik bulgu gözlemlenmiş. Bizim olgularımızın birinde radyolojik görüntü olsa da bu bulgu ile tanıya ulaşılamamıştır. Tesadüfen çekilmiş MR görüntülerinde herhangi bir kemik patoloji yerine tenosinoviti düşündürülen yoğun yumuşak doku değişiklikleri gözlemlendi. El falankslarındaki osteoid osteomalarda nidus milimetrik boyutlarda olduğu için 2-3mmlik ince kesitli bilgisayarlı tomografi çekilmezse, görüntülere giremeyen küçük nidus

gözlemlenmeyebilir. Olgularımızın tümünde ince kesitli bilgisayarlı tomografi çekildi fakat 2 olguda osteoid osteom nidusu görüntülerde saptandı. Sintigrafide bölgesel artmış aktivite gözlenir ve pinhole kolimatör ile çekilmiş sintigrafilerde lezyon daha açık olarak gözlenir. Küçük nidusun bilgisayarlı tomografide görüntü alanına girmediği düşünülüyorsa ve klinik olarak osteoid osteomdan şüpheleniliyorsa sintigrafi çekilmelidir.

Ayrıncı tanıda artrit ve sinovit, tendinit, osteoblastom, osteosarkom, ewing sarkom, yumuşak doku enfeksiyonları, osteomyelit, intraosseöz glomus tümörü ve epidermoid inklüzyon kisti, intrakortikal apse, intrakortikal hemanjiyom akılda tutulmalıdır.

Cerrahi tedavide birden fazla seçenek vardır. Şikâyetlerin tam olarak gerilemesi için nidusun tamamen çıkarılması gerekmektedir. Çoğunlukla enblok eksizyon önerilmektedir. Fakat bir olgumuzda görüldüğü gibi lezyon intrakortikal ise patolojik kırıklara neden olabilir ve postoperatif fibroz ve eklem sertliği gibi komplikasyonlar daha sıklıkla oluşabilir.<sup>5</sup> Alternatif bir metod olarak Ward ve ark.<sup>9</sup> BT yardımı ile belirledikleri nidus yatağını yüksek hızlı burr ile kazıyarak genişletmişler ve başarılı sonuçlar elde etmişler. Nidusu çevreleyen kortikal kemiğin çıkarılmasından sonra, tümör yatağına küret yardımı ile küretaj uygulanabilir. Bu tekniklerde, kemik greftlemeye daha az ihtiyaç vardır ve enblok eksizyon kaynaklı kırık ve diğer komplikasyonların riski daha düşüktür. Günümüzde BT ile belirlenmiş lezyonun perkütan ablasyonu yaygınlaşmıştır. Alkolizasyon, lazer koagülasyon, termoregülasyon veya radyofrekans ablasyon, perkutan ablasyon teknikleride tedavide kullanılabilir.<sup>10</sup> Rekürrensi azaltmak için preoperatif kontrast madde verilerek, eksize edilmiş lezyonun perop gama prob aktivitesi ölçülür. Bu sayede hedeflenmiş lezyon çıkarılarak rekürrens riski azaltılabilir.

Sonuç olarak elin osteoid osteomu sessiz klinik ve radyolojik bulgularla karşımıza çıkar. Bu tanıyı güçleştirir ve hastaya yanlış tanı ve tedavi verilmesine yol açabilir. Monoartiküler, travma olmaksızın görülen ağrısız şişlik, elde uzayan şişlik, ağrı gibi şikâyetler, tek parmakta çomak parmak deformitesi görülmesi gibi durumlarda osteoid osteom akılda bulundurulmalıdır ve grafinin yanında özellikle bilgisayarlı tomografi ve sintigrafi gibi radyolojik tetkikler yapılmalıdır.

## KAYNAKLAR

1. Bilgin SS , Yıldız Y, Güçlü B , Sağlık Y. Osteoid osteoma in the hand: an evaluation of eight patients. Acta Orthop Traumatol Turc 2004;38:206-11.
2. Hironobu I , Gore I. Osteoid osteoma of the distal phalanx. Orthopedics 1999;22:1093-4.
3. Marcuzzi A, Leti Acciaro A, Landi A. Osteoid osteoma of the hand and wrist. J Hand Surg Eur 2002;27: 440-3.
4. Berger IM , Mccarthy EF. Phalangeal osteoid osteomas in the hand: A diagnostic problem. Clin Orthop Relat Res 2004;427:198-203.
5. Amrami KK , Berger RA. Radiology corner: Osteoid osteoma of the index finger: case presentation. J Hand Surg [Am] 2006; 31(2) :322-4
6. Rex C , Jacobs L , Nur Z . Painless osteoid osteoma of the middle phalanx. J Hand Surg Eur 1997;22:798-800.
7. Soler JM , Piza G , Aliaga F. Special characteristics of osteoid osteoma in the proximal phalanx. J Hand Surg Eur 1997; 22:793-7.
8. Burger IM, McCarthy EF. Phalangeal osteoid osteomas in the hand: a diagnostic problem. Clin Orthop Relat Res. 2004;42:198-203.
9. Ward WG, Eckardt JJ, Shayestehfar S, Mirra J, Grogan T, Oppenheim W. Osteoid osteoma diagnosis and management with low morbidity. Clin Orthop Relat Res 1993;291:229-35.
10. Ramos L, Santos JA, Santos G, Guiral J. Radiofrequency ablation in osteoid osteoma of the finger. J Hand Surg [Am] 2005; 30:798-802.