

OLGU SUNUMU

CASE REPORT

Bir Alman Kurt Köpeğinde Mukosel (Sialosel) Olgusu

Ramazan GÖNENÇİ,¹ Hayati YÜKSEL,²
Muhammed ENES ALTUĞ,¹ Ahmet KOÇ³

Anahtar Kelimeler

Alman Kurt köpeği
Mukosel
Sialosel

Key Words

German Shepherd dog
Mucoccele
Sialoccele

¹ Mustafa Kemal Üniversitesi
Veteriner Fakültesi
Cerrahi Anabilim Dalı
Hatay
TÜRKİYE

² Afyon Kocatepe Üniversitesi
Veteriner Fakültesi
Patoloji AD
Afyonkarahisar
TÜRKİYE

³ Mustafa Kemal Üniversitesi
Veteriner Fakültesi
Histoloji ve Embryoloji AD
Hatay
TÜRKİYE

* Corresponding author

Tel: 090 326 245 58 45
Fax: 090 326 245 57 04
Email: gonenci@mku.edu.tr

Ö Z E T

Bu çalışmada, yedi yaşlı dişi bir Alman Kurt köpeğinde karşılaşılan mukosel olgusu klinik ve histolojik olarak değerlendirildi. Hayvanın klinik, radyografik ve hematolojik muayeneleri yapıldı. Klinik muayenede sol boyun bölgesinde solunum, yeme ve içme faaliyetlerine engel olan 8x9 cm boyutlarında, hafif fluktuan yapıda, deneysel punksiyonda kanlı, yapışkan ve irinsiz içerikle dolu olan kitle tespit edildi. Operasyonla alınan kitlenin ışık mikroskopunda histopatolojik olarak incelenmesi sonucunda mukosel olduğu belirlendi.



A Mucoccele (Sialoccele) Case in a German Shepherd Dog

S U M M A R Y

In this presentation, a case of mucoccele in a 7 aged female German Shepherd dog was clinically and histologically evaluated. Clinical, radiographical and haematological examinations of the case were performed. Clinically, a 8x9 cm round mild fluctuant soft tissue mass which is a reddish, ropy and nonsuppurative fluid-filled swelling in aspiration and presenting difficulty eating and respiratory distress was determined in left cervical region. On postoperative histopathological assessment of the mass in light microscope, the extirpated mass was determined to be a cervical mucoccele.

GİRİŞ

Tükrük salgısının, yıkılmış tükrük bezleri ya da akıtcı kanallarından sızarak mukozaya veya deri altı yumuşak doku aralıklarında toplanması ve granülasyon dokusu ile çevrilmesi olayına tükrük bezi mukoseli ya da sialosel adı verilir. Küt travma, batıcı yabancı cisimler, ısırma ve salya taşları mukoselin başlıca nedenlerini oluşturur. Klinik olarak mukosel olguları boyun, dilaltı, yutak, gözaltı, sinüs ve karışık mukosel olmak üzere değişik formlarda gözlenebilirler.¹⁻⁶

Tükrüğün, intermandibular aralıkta, ramus mandibula yakınında ve boynun ön üçte biri bölgesindeki doku aralıklarında toplanması boyun mukoseli olarak bilinmektedir. Tükrüğün irkiltisi ile ilk önce bölgede yangı oluşturur ve buna yanıt olarak granülasyon dokusu gelişerek, mukosel içeriğini kapsula gibi sarar. Erken dönemde yangılı ve ağırlı olan kitle daha sonra asemptomatik ve yavaş yavaş büyüyen bir şişkinlik haline dönüşür. Kesenin içinde kahverengi ve münöz karakterde bir içerik yer alır. Bu içerik zamanla katılaşır ve yapışkan bir hal alır. Bu şekil mukosel olgularına dilaltı bez kanalında daha fazla, parotis kanalında daha az rastlanır. Bu bölgelerde triglossal duktus, kist adenom ve branjiojen kökenli kistlere de rastlanır.^{1,3,7}

Mukosel olgularının tanısında anamnez ve klinik bulgular çoğunlukla yeterlidir. Deneysel punksiyon, radyografi, ultrasonografi ve laringoskopi tanıya yardımcı olur. İçerik ve kan muayenesi enfeksiyon varlığını ortaya koymada yarar sağlar. Boyun mukoselinde hayvanın sırt üstü pozisyonda yatırılması kitlenin yönünü bulma açısından önemlidir.^{1,3,8-10}

Sağaltımda marsupialization (oral mukosel olgularında kitleden eliptik bir parçanın çıkartılması ve oluşan yara kenarının çepeçevre mukazaya dikilmesi), periyodik aspirasyon ve kitlenin total ekstirpasyonu uygulanan başlıca yöntemlerdir. Gerekğinde bezler de eksize edilebilir.^{1,3,4,10,11}

Sialosel olguları insanlarda, köpeklerde, kedilerde, atlarda ve vahşi hayvanlarda değişik formlarda rapor edilmiştir.^{6,8,10,12,13} Ülkemizde de insanlarda¹⁴ ve köpeklerde¹⁵ raporlar bildirilmiştir. Bu çalışmada da bir Alman Kurt köpeğinde karşılaşılan boyun mukoseli olgusu klinik ve histopatolojik olarak değerlendirilmiştir.

OLGUNUN TANIMI

Bu olgunun materyalini Mustafa Kemal Üniversitesi Veteriner Fakültesi Cerrahi kliniğine getirilen 7 yaşlı dişi bir Alman Kurt köpeği oluşturdu. Birkaç ay önce sol boyun bölgesinde küçük ve yangılı bir şişkinliğin oluştuğu, bunun üzerine antibiyotik sağaltımı yapıldığı, yangının geçtiği ancak kitlenin yavaş yavaş büyümeye devam ederek hayvanın solunum ve yeme içmesini zorlaştırdığı hayvan sahibi tarafından anamnez bilgisi olarak verildi. Olgunun klinik, radyografik ve hematolojik olarak muayenesi yapıldı. Klinik muayenede sert, yuvarlak, fluktuan

olarak çok zor hissedilen ve yangı semptomları göstermeyen bir şişkinlikle karşılaşıldı. Deneysel punksiyonda kanlı, yapışkan ve irinsiz sıvı aspire edildi. Radyolojik muayenede kitle orta radyolüsent olarak izlendi ve yer çekimine bağlı olarak trake ile yemek borusu ventrale yer değiştirerek soluk borusunun dirseklendiği (Resim 1) gözlemlendi. Enfeksiyon ve tümör olasılığına karşı kan hemogram ölçümleri, bazı karaciğer enzim testleri (Çizelge 1) yapıldı.

Çizelge 1. Hematolojik laboratuvar bulguları ve normal referans değerleri.
Table 1. Haematologic findings and normal reference values.

Parametreler	Laboratuvar Bulguları	Normal Değerler ¹⁶⁻¹⁸
WBC (x 10 ³ / µl)	8.0	5.5–17
RBC (x 10⁶ / µl)*	5.1	5.5–8.5
Hemoglobin (gr/dl)	15.3	12–18
Hematokrit (%)	48.0	37–55
Platelet (x 10 ³ / µl)	363	175–500
Lenfosit (%)	20.0	12–30
Granulosit (%)	80.0	62–89
MCV (fl)*	94.0	60–72
MCHC (gr/dl)	31.9	31–37
AST (U/L)	49	23–66
ALT (U/L)	75	21–102
GGT (U/L)*	9	1.2–6.4

Boyun mukoseli tanısı konulduktan sonra, operasyona karar verildi. Hayvan 0.04 mg/kg deri altı atropin sülfat ([®]Atropin, Vetaş), 2 mg/kg kas içi xylazine ([®]Rompun, Bayer) and 15 mg/kg kas içi ketamine ([®]Alfamine, Alfasan) ile genel anesteziye alındı. Kitle total olarak ekstirpe edildi ve çıkartılan kitle histopatolojik muayene için % 10'luk formol solüsyonu içerisine konuldu. Rutin doku takibi işleminden sonra 5 µ kalınlığında alınan kesitlere Hematoksilen-Eozin (HE) ve Periodic Acide Schiff (PAS) boyama yöntemleri uygulanarak ışık mikroskopunda değerlendirildi.

HE ile yapılan boyamada kitlenin duvarında kollajen ipliklerin ve fibroblastların artmış olduğu görüldü (Resim 2A-B). Kitle duvarında çoğunluğunu plazma hücrelerinin oluşturduğu mononükleer hücre infiltrasyonları ile az sayıda nötrofil lökositlere rastlandı (Resim 2C). Kitle duvarında epitel dokunun metaplaziye uğrayarak yassılaştığı tespit edildi (Resim 2F). Ayrıca lümeneye doğru yapısında kan damarı ve kollajen ipliklerin bulunan çok sayıda papillifer tarzda uzantının şekillendiği görüldü (Resim 2G). Bağ doku iplikleri arasında zayıf PAS pozitif gözlenen salya kanallarının ileri derecede dejenerasyona uğradığı tespit edildi (Resim 2D-E).

Postoperatif antibiyotik olarak 1 hafta süreyle günde 2 kez kas içi 1 gr cefazolin sodium (®Cefamezin, Eczacıbaşı) uygulaması, lokal drenaj ve hafif antiseptikle lavaj işlemleri yapıldı. İlk günlerde operasyon yarısından sı-zan serozite bir hafta sonra sona erdi ve yara iki haftada kapandı. Daha sonra da herhangi bir nüks olayı ile karşı-laşılmadı.

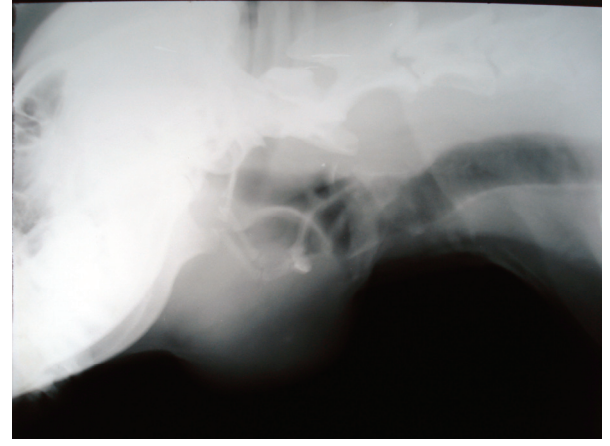
TARTIŞMA VE SONUÇ

Mukosel olgularına daha ziyade 2-4 yaşlı tüm köpek ırklarında rastlanıldığı bildirilmesine rağmen; Miniature Poodles, Australian Silky Terriers, Dachshunds ve Al-man Kurt köpeği gibi bazı ırkların daha yatkın olduğu bildirilmektedir.^{3,7,19} Sunulan olguyu 7 yaşlı bir Alman Kurt köpeğinin oluşturması verilen bu literatür bilgilerle uyumluluk sağlamıştır.

Radyografi, klinik muayene ve histopatolojik deęer-lendirmeler kitlenin salya taşları, yabancı cisim ve neoplazik metastazlardan ayırımına yardımcı olmakta-dır.^{1,3,8} Çekilen radyografi, klinik muayene ve histopatolojik inceleme ile kitlenin sialoadenit ve neoplazik bir oluşum olmadığı görüldü.

Salya kistleri kapsulası epitel dokusu ile çevrilmiş ve içi sıvı ile dolu keselerdir. Mukosel ise salya içeriğini hapsedip yayılmasını önleyen granulasyon dokusu ile çevrili epiteli bulunmayan kronik şişkinliklerdir.^{1,3,4,20} Histopatolojik olarak değerlendirilen olguda epitel do-kunun bulunmaması ve kronik yangı bulgularının gö-rülmesi bu olgunun mukosel olduğunu doğrulamıştır.

Köpeklerde mukosel olgusuna en çok dilaltı ve submandibular salya bezleri neden olur.²¹ Oluşan dilaltı bez mukoseli; dilaltında (ranula), larinks etrafında, yutak bölgesinde, intermandibular aralıkta ve ön servikal böl-gede oluşabilmektedir.^{7,10} Ayrıca boyun mukoselinin sublingual bezlerin anterior loblarının rupturu sonucu genelde tek taraflı olarak oluştuğu da bildirilmiştir.¹⁹ Bu olguda da literatür bilgiler ile uyumlu olarak ramus mandibula ile boyunun başlangıç bölgesi arasında tek taraflı mukosel saptanmıştır (Resim 1). Boyun bölgesin-de gözlenen mukosel olgusunun histopatolojik incele-mesinde gözlenen dejeneratif salya bezi ile yassı metaplazik salya kanalının izlenmesi, sağlıklı (Resim 2H) bir dilaltı bezine oldukça benzerlik göstermesi (Resim 2D-F) ve yapılan PAS boyamasında bezin duvar yapı-sının müköz karakterde olması da bu olgunun dilaltı bezi kaynaklı bir boyun mukoseli olduğunu güçlendirmiştir. Yine, mukosel olguların kronikleşmesi ve kanalların etkilenmesi sonucu kalsifikasyon, kanal epitellerinde skuamöz metaplazi ve kemik metaplazileri oluşmakta-dır.¹⁹



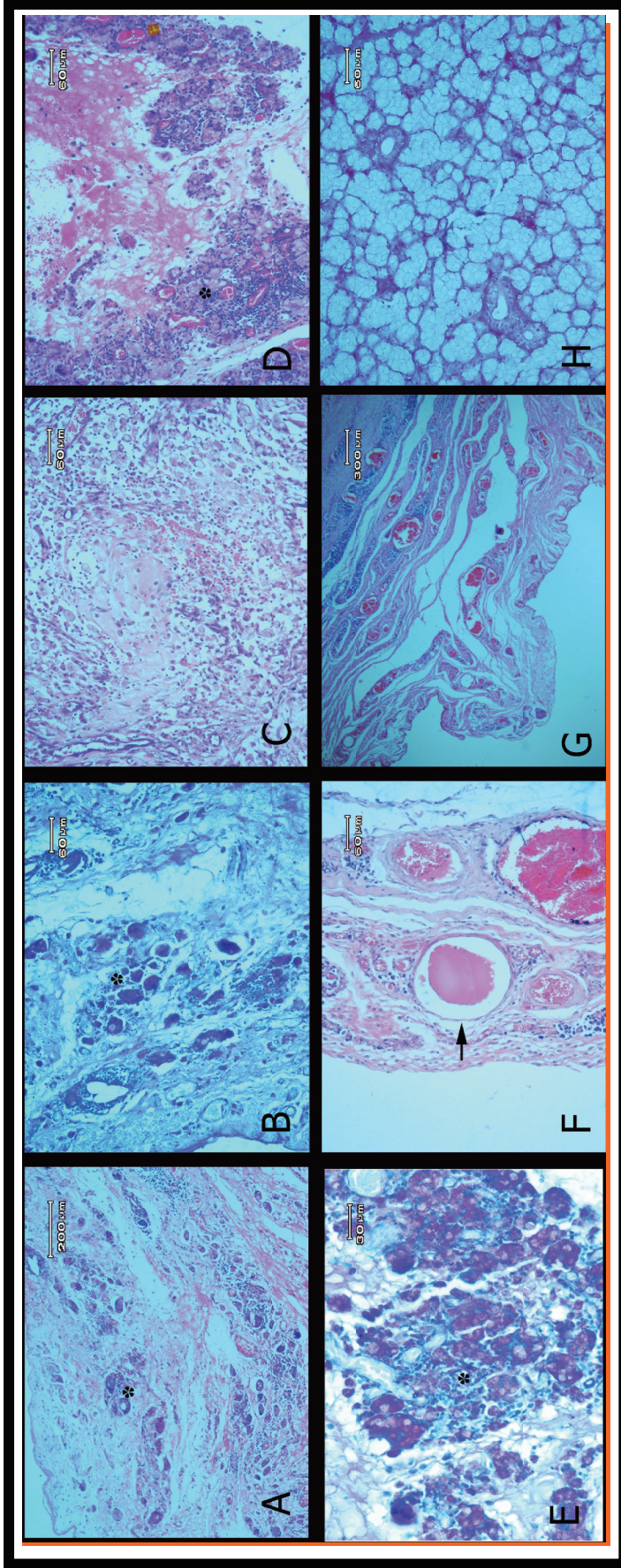
Resim 1. Boyun mukoselinin yandan radyografik görünümü. Yemek ve soluk borusu aşağıya doğru yer değiştirmiş olup ayrıca soluk borusunda dirseklenme gözlenmektedir.

Figure 1: Lateral radiographic appearance of the neck mucocel. The oesophageus and trachea was relocated to down and tracheal flexion is coincide.

Bu olgunun histopatolojik incelemesinde ise sa-dece etkilenen kanal epitellerinde yassı metaplazinin şekillendiği görülmüştür (Resim 2F).

Operasyonda genellikle etkilenen ya da etki-lenmesin dilaltı ve submandibular bezin birlikte ekstirpe edilmesi önerilmektedir.^{3,10,15} Sunulan olgu-da sadece mukosel kitlesi ve oluşuma katılan yangı-sal dokular total olarak ekstirpe edilmiş, kitlesel bir şişlik görülmemiş ve diğer bezlere de dokunulma-mıştır. Ayrıca operasyon sonrası yara boşluğuna dren konması, günlük lavaj ve on gün süre ile yoğun antibiyoterapi uygulaması yapılarak; operasyon po-şunda serum birikimi, enfeksiyon ve nüks olayı gibi olası postoperatif komplikasyonların^{1,3} görülmesi engellenmiş ve böylece ikinci bir cerrahi girişimin yapılması önlenmiştir.

Sonuç olarak, boyun mukoselinin hangi bezden kay-naklandığının tanısı için histopatolojinin gerekli olduğu, sadece kitlenin ekstirpasyonu ve sonrasında özenli bir bakım ile de boyun mukoselinin iyileştiği gözlenmiştir ■



Resim 2. (A) Mukosel duvar yapısının panoramik görünümü. Artmış kollagen ipiklerin ve fibroblastların görünümü. (B) PAS boyası ile boyanmış duvar yapısının görünümü. (C) Zayıf boyanan musin, kapillar damarlar, mononükleer hücreler ve çok sayıda plazma hücreleri içeren granülasyon dokusunun görünümü. (D) Mukosel duvarında PAS pozitif musin içeriği ve çevresinde dejeneren bezsel yapıların görünümü. (E) Resim D'deki duvar yapısının daha büyük büyütmeye göre görünümü. (F) Bez aktıci kanalının metaplazik görünümü (ok). (G) Mukosel duvarına ait papillifer yapının tipik görünümü. (H) Başka bir köpekten alınmış sağlıklı bir dilaltı bezinin normal görünümü. Resim 2 A, C, F, G ve H için HE, Resim 2 B, D ve E için PAS boyama yöntemi kullanılmıştır. *Dejeneren bezsel yapılar.

Figure 2: (A) Panoramic appearance of wall structure of the mucocel. Appearance of increased collagen fibers and fibroblasts. (B) Appearance of PAS stained wall structure. (C) Appearance of granulation tissue which contains weak stained mucin, capillary vessels, mononuclear cells and much plasma cells. (D) Appearance of PAS positive mucinous material in the wall of mucocel and peripherally located degenerative gland like structures. (E) Larger magnification of wall structure in the figure D. (F) Metaplastic appearance of drain canals of gland (arrow). (G) Typical appearance of papillary construction of mucosa wall. (H) Appearance of normal sublingual gland which were taken from a health dog. HE stain were used in Figure 2 A,C,F,G and H, and PAS stain method was applied in Figure 2 B,D and E. * Degenerated gland like formations.

KAYNAKLAR

1. **Davis M** (2005) Salivary mucocele (Sialozele or salivary cyst). Erişim tarihi: 10.04.2009
2. <http://www.acvs.org/AnimalOwners/HealthConditions/SmallAnimalTopics/SalivaryMucocele/>
3. **Gilson SD, Stone EA** (1991) Sinus mucocele secondary to craniofacial trauma in a dog. *J Am Vet Med Assoc*, 198(12): 2100-2102.
4. **Hedlund CS** (2002) Surgery of the digestive system. In: Fossum TW, editor. *Small Animal Surgery*, 2nd Edition, Mosby, St. Louis, Missouri, 302-307.
5. **Kang SK, Kim KS** (1989) Clinical and histopathologic study of salivary mucoceles. *Taehan Chikkwa Uisa Hyopboe Chi*, 27(11): 1059-1071.
6. **Termote S** (2003) Parotid salivary duct mucocele and sialolithiasis following parotid duct transposition. *J Small Anim Pract*, 44(1): 21-23.
7. **Trumpatori BJ, Geissler K, Mathews KG** (2007) Parotid duct sialolithiasis in a dog. *J Am Anim Hosp Assoc*, 43: 45-51.
8. **Wiedmeyer CE, Whitney MS, Dvorak LD, McCaw D, Turnquist SE** (2003) Mass in the laryngeal region of a dog. *Veterinary Clinical Pathology*, 32(1): 37-39.
9. **Hashemi J, Farrokhi D, Mohammadifard M** (2006) Delayed post-traumatic parotid sialozele: Report of a case. *Iran J Radiol*, 3(4): 229-233.
10. **Mason DR, Lamb CR, McLellan GJ** (2001) Ultrasonographic findings in 50 dogs with retrobulbar disease. *J Am Anim Hosp Assoc*, 37(6): 557-562.
11. **Rahal SC, Nunes ALV, Teixeira CR, Cruz ML** (2003) Salivary mucocele in a wild cat. *Can Vet J*, 44(11): 933-934.
12. **Bottini DJ, Cannata C, Grimaldi M, Brunelli A, Cervelli V** (2005) Sublingual ranula: Report of a submandibular clinical case. *Minerva Stomatol*, 54(5): 333-337.
13. **Canine sialoceles**. Erişim tarihi: 12.04.2009
14. <http://ecommons.cornell.edu/bitstream/1813/2891/1/2004%20Mackey.pdf>
15. **Kiefer KM, Davis GJ** (2007) Salivary mucoceles in cats: A retrospective study of seven cases. *Vet Med*, 102(9): 582-587.
16. **Ergün S, Kürklü E, Ak G, Tanyeri H** (2007) Mukoseller ve tedavileri: Olgu sunumları. *Cumhuriyet Üni Dış Hek Fak Derg*, 10(1): 39-43.
17. **Uludağ F, Çetinkaya MA, Okçu H** (2008) Bir köpekte servikal mukoselin operatif sağaltımı. *XI. Ulusal Veteriner Cerrahi Kongresi*, 130-131, Kuşadası, Aydın.
18. **Kaneko JJ, Harvey JW, Bruss ML** (1997) Blood analyse reference values in small and some laboratory animals. In: Kaneko JJ, editor. *Clinical Biochemistry of Domestic Animals*, 5th edition, Academic Press, San Diego, California, 895-896.
19. **Turgut K** (2000) Referans değerler. In: *Veteriner Klinik Laboratuvar Teşhis*, Genişletilmiş 2. baskı, Bahçivanlar Basım ve Sanayi AŞ, 885.
20. **Yılmaz B** (2000) Kan. In: *Fizyoloji*, 2. basım, Feryal Matbaacılık, Ankara, 45-135.
21. **Head KW, Else RW, Dubielzig RR** (2002) Tumors of the alimentary tract. In: Meuten DJ, editor. *Tumors in Domestic Animals*, 4th edition, Iowa State Pres, USA, 401-482.
22. **Oliveira DT, Consolaro A, Freitas FJ** (1993) Histopathological spectrum of 112 cases of mucocele. *Braz Dent J*, 4(1): 29-36.
23. **Salivary mucocele**. Erişim tarihi: 10.04.2009
24. <http://www.merckvetmanual.com/mvm/index.jsp?cfile=htm/bc/23119.htm>.