

## Retzius sparing robotic assisted radical prostatectomy

Retzius koruyucu robot yardımcı laparoskopik radikal prostatektomi

Serkan Altinova<sup>1</sup> , Cagri Guneri<sup>2</sup> , Muhammet Fuat Ozcan<sup>3</sup> 

1 Istinye University, Department of Urology, Istanbul

2 Liv Hospital, Department of Urology, Ankara

3 Yuksek Ihtisas University, Department of Urology,, Ankara

### ÖZET

Prostat kanseri, en sık görülen malinitelerden biridir. Klinik lokalize prostat kanserinde radikal prostatektomi altın standart tedavi olup cerrahideki amaç esas hastalığın tedavisi ve bu esnada yan etkilerden korumak olmuştur. Retzius koruyucu robot yardımcı laparoskopik radikal prostatektomi standart teknikten biraz farklı olup yan etkiler daha azdır. Bu yazıda amacımız retzius koruyucu robot yardımcı laparoskopik radikal prostatektomi tekniğimizi ve bilinen sonuçlarını sunmaktır.

**Anahtar Kelimeler:** Prostat, radikal prostatektomi, retzius, robot

### ABSTRACT

Prostate cancer is one of the most common malignancies. Radical prostatectomy is the gold standard treatment for clinically localized prostate cancer, and the main purpose of surgery has been to treat the main disease and to avoid side effects. Retzius sparing robotic assisted laparoscopic radical prostatectomy is slightly different from the standard technique and has fewer side effects. In this article, we aimed to present our retzius sparing robotic assisted laparoscopic radical prostatectomy technique and its known results.

**Keywords:** Prostate, radical prostatectomy, retzius, robot

### GİRİŞ

Prostat kanseri, en sık görülen malinitelerden biri olmakla birlikte özellikle gelişmiş ülkelerde hastalığa bağlı yaşam beklentisi artmıştır(1). Klinik lokalize prostat kanserinde radikal prostatektomi halen altın standart tedavidir(2). Cerrahideki amaç esas hastalığın tedavisi ve bu esnada yan etkilerden korumak olmuştur. "Trifecta" kavramının ortaya koyulması ile ürologların başarmaya çalıştıkları bir hadise haline gelmiştir(3).

Robotik cerrahi çağı ile beraber amaç farklı tekniklerle daha iyi cerrahi sonuçları elde etmek olmuştur. Galfano ve ark. komplet intrafasyal diseksiyon, Santorini kompleksinin korunması, puboüretal ligamanın korunması ve küçük cerrahi alan diseksiyonu gibi avantajlar sağlayan tekniklerini tanımladılar ve daha sonra 1 yıllık sonuçlarını yayınladı-

**Corresponding Author :** Serkan Altinova, Maltepe, Kavaklıdere, Bestekar St. No:8, 06680 Cankaya/Ankara/Turkey

**GSM:** +90 532 645 52 26 **e-mail:** saltinova@yahoo.com

**Received :** November 9, 2019 - **Accepted :** January 20, 2020



This is an Open Access article distributed under the terms of the Creative Commons Attribution Non-Commercial License which permits unrestricted non-commercial use, distribution, and reproduction in any medium, provided the original work is properly cited.



lar(4). Konvansiyonel robot yardımcı radikal prostatektomiye göre daha yüksek kontinans oranları bildirdiler. Prostat hacmi bazı teknik sorunlar yaratsa da Retzius alanındaki anterior tabakaların korunma fikri yüksek oranda fonksiyonel sonuçlar verebileceği fikrini doğurdu.

### Cerrahi Teknik

Hasta litotomi ve 30 derece Trendelenburg pozisyonunda olmalıdır. Pneumoperitoneum, genellikle Veress iğnesi kullanılarak sağlanır. Beş adet kol kullanılarak transperitoneal yaklaşım uygulanır. Kolların 4 tanesi 8 mm robot portu ve 1 tanesi 12 mm asistan portudur. (Resim 1) Cerrahin tercihinine göre 30 veya 0 derece lens kullanılabilir.

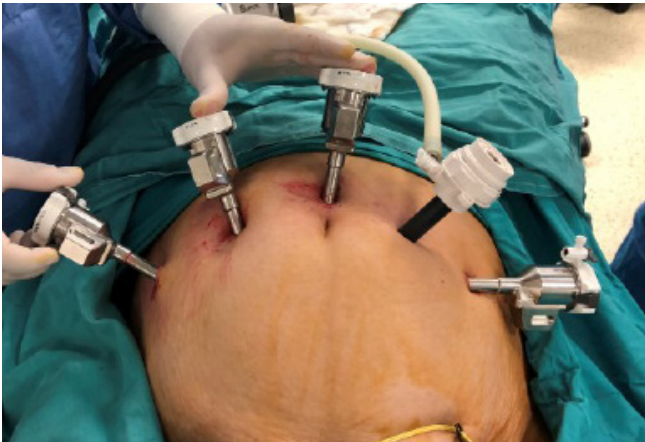Rektovezikal alanın en derin noktasının 2 cm superioruna 4-7 cm'lik transvers insizyon yapılarak operasyona başlanır (Resim 2). Bilateral seminal veziküller ve vaz deferensler disseke edilir (Resim 3). Daha sonra Denonviller fasyası antegrad yönde ayrılarak intrafasyal alanda apekse kadar diseksiyon yapılır. Ardından lateral pediküller titanyum veya hem-o-lock klipler yardımı ile disseke edilip ayrılır (Resim 4). Bu esnada daha iyi bir alan ve görüntü elde etmek için periton ön abdominal duvardan geçilen bir sütür ile asılabilir (Resim 5). Sonrasında prostat tabanı nörovasküler demetten ayrılır (Resim 6). Vezikoprostatik bileşke ortaya konularak mesane boynu prostattan ayrılır (Resim 7). Bu esnada mesane boynuna işaret sütürleri atmak anastomoz esnasında anatomik tanımlamada yardım sağlayabilir (Resim 8). Hemen sonrası ön yüz Santorini pleksusundan ayrılır ve diseksiyon künt olarak devam ederek lateral yüzler üretraya kadar ayrılır (Resim 9). Üretra mümkün olan en uzun boyutta kesilir (Şekil 10). Prostat üretradan ayrılarak endobag içine alınır.

Anastomoza saat 12 hizasından başlanır (Resim 11). Çift iğneli emilebilen monoflaman veya poliflaman sütürler kullanılabilir. 18-20F foley sonda konulur. Operasyon lojuna dren konulur ve periton kapatılarak işleme son verilir (Resim 12).

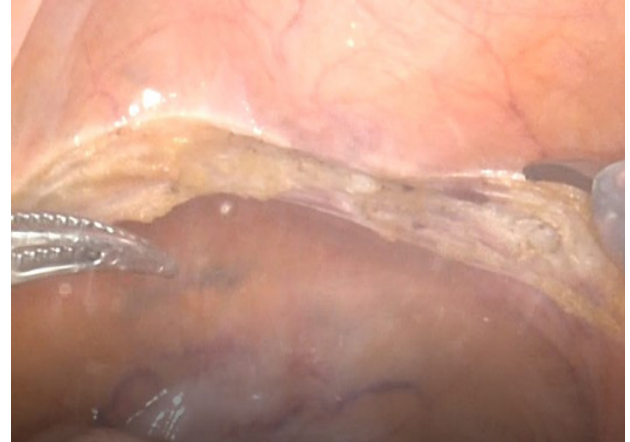## SONUÇLAR

### Peroperatif Bulgular ve Hastanede Kalış Süresi

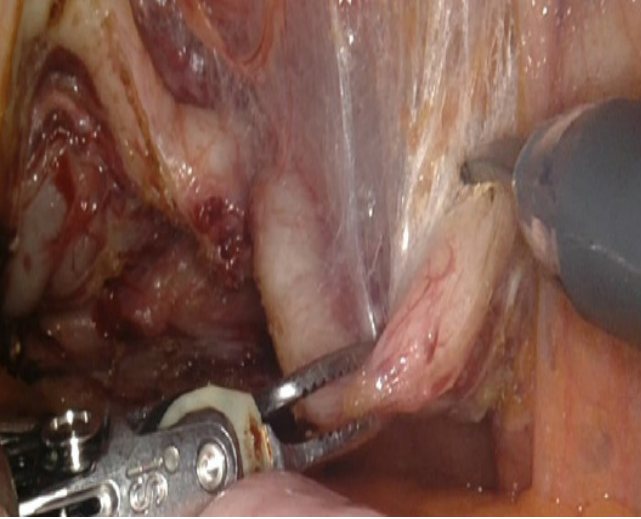
Bildirilen ortalama kan kaybı 100-420 ml, operasyon süresi 110-329 dakikadır. Ortalama hastanede kalış süresi 2-7 gün ve ortalama kateter çıkarılma süresi 8-13 gündür (4,5,6,7). Bu teknikle ilgili çalışmalar ve özetleri Tablo-1'de mevcuttur.



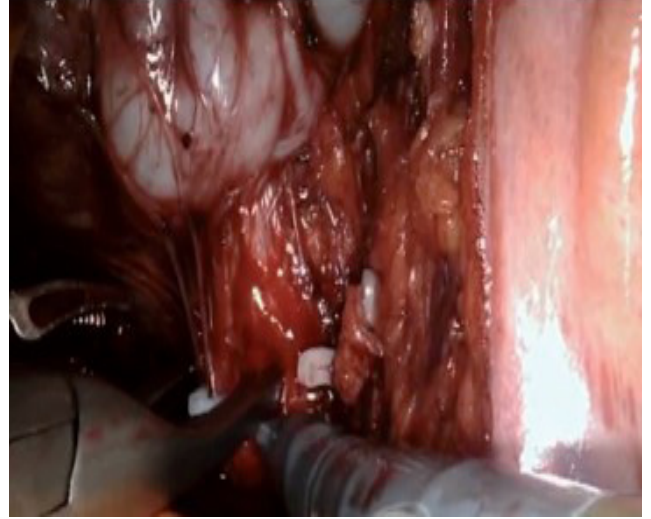
**Resim 1:** Port girişleri: Kamera portu göbeğin 2 cm üzerinden girildikten sonra sağ tarafına göbek hizasında 6-8 cm aralıklı 2 adet 8 mm robot portu, sol tarafına göbek hizasında 10-12 cm laterale 8 mm robot portu ve aralarına 12 mm asistan portu girilir. Kolların birbirine çarpmaması için bu teknikte anterior yaklaşıma göre port aralarını biraz daha yakın tutmak kolların çarpışmasını önleyebilir.



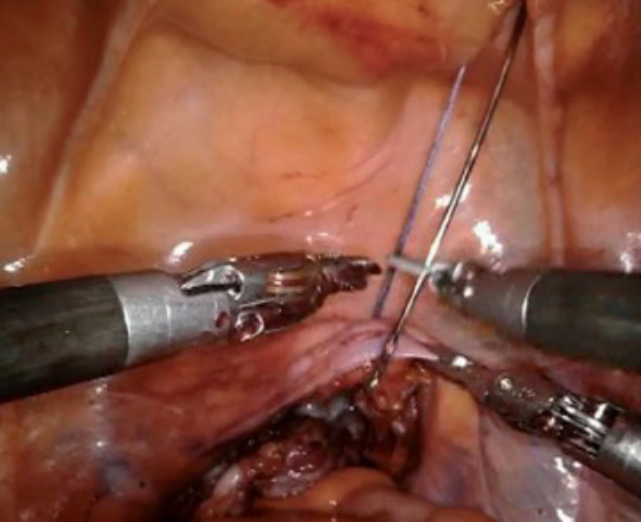
**Resim 2:** Peritona rektovezikal alanın en derin noktasının 2 cm üzerinden transvers insizyon yapılır.



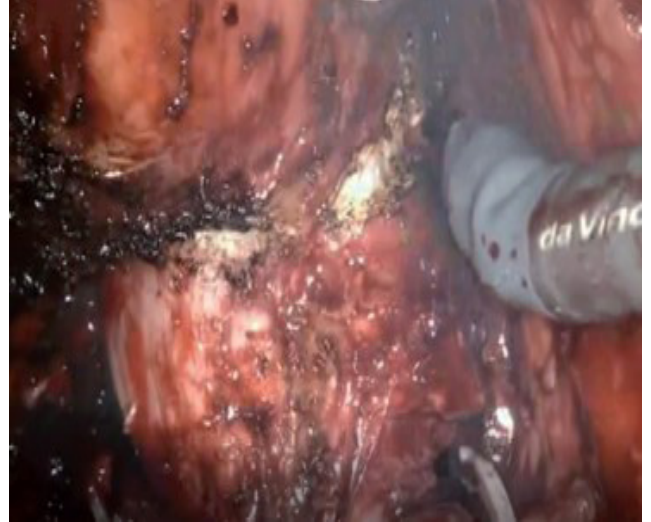**Resim 3:** Vaz deferensler ve seminal veziküller bilaterale diseksiyon edilir.



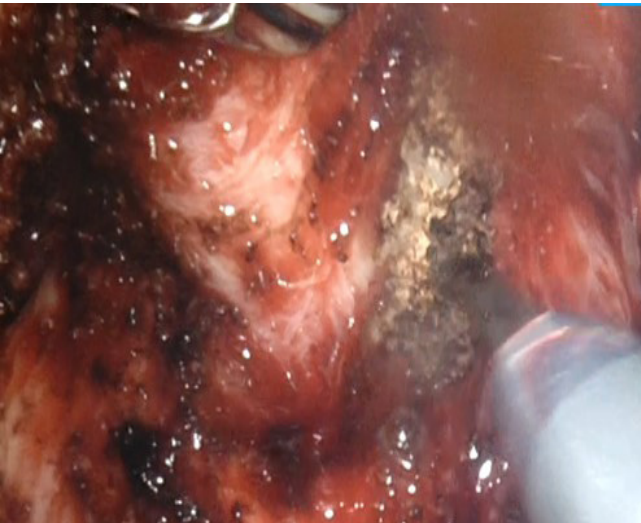**Resim 4:** Lateral pediküller hem-o-lock ve titanyum klipler yardımı ile bağlanır ve kesilir.



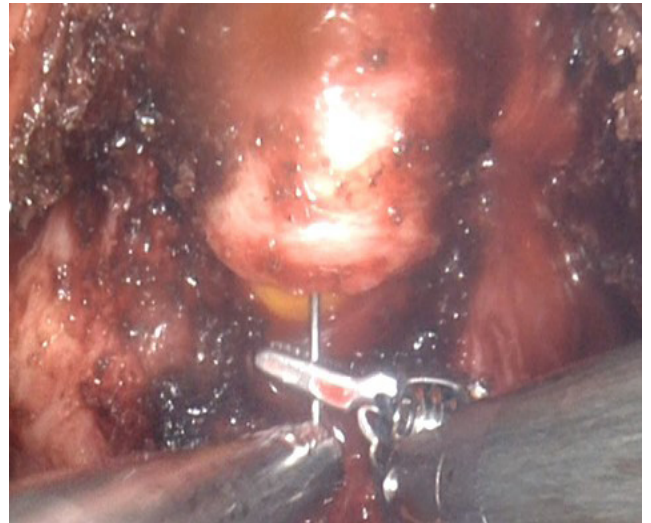**Resim 5:** Ekartasyonu rahatlatmak amacıyla iki taraflı uzun bir iğne vasıtasıyla sütürler kullanılarak periton asılabilir.



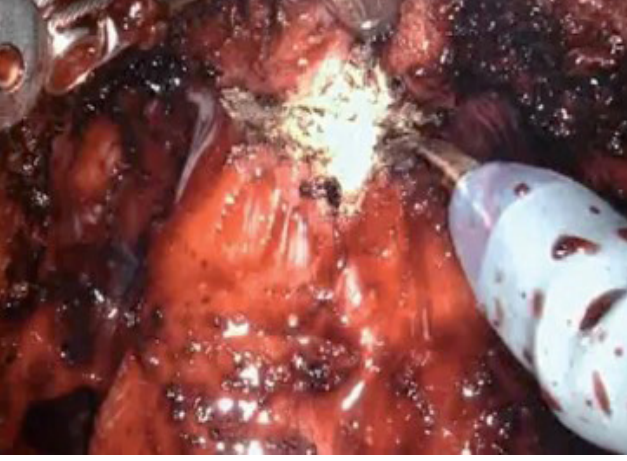**Resim 6:** Prostatın bazisi damar sinir paketinden ayrılır.



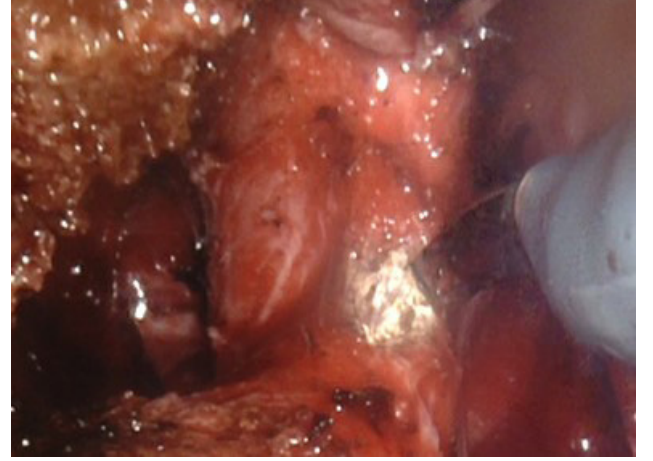
**Resim 7:** Mesane boynu korunarak vezikoprostatik bileşke ortaya çıkarılır.



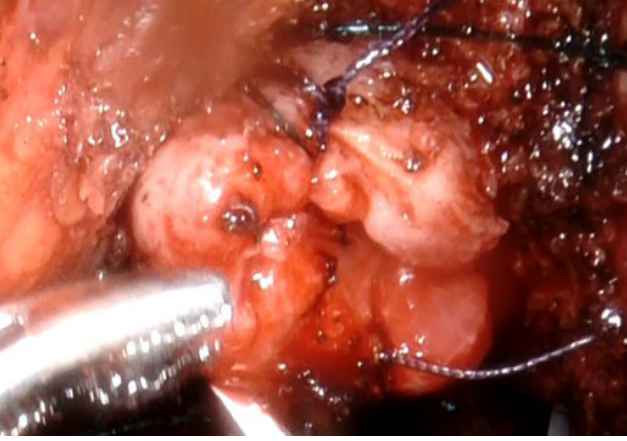
**Resim 8:** Üretrayı kestikten sonra saat 6 ve 12 hizasına konulan işaret sütürleri anastomoz esnasında anatomik tanımlamada kolaylık sağlar.



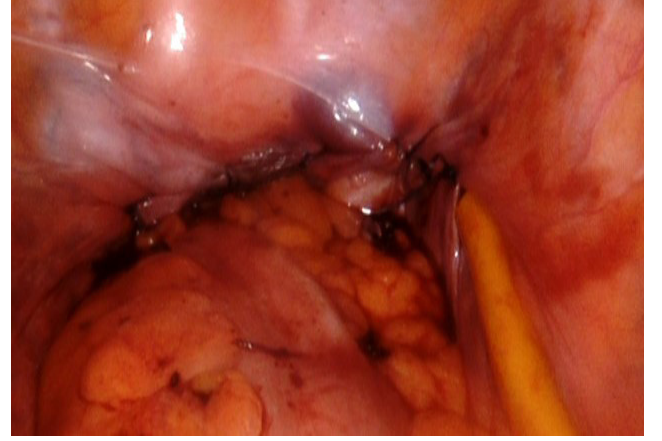**Resim 9:** Üretra kesildikten sonra prostatın anteriorundan ilerlenerek dorsal ven hasarsız veya minimal hasarla sütür konulmadan ayrılır.



**Resim 10:** Üretra mümkün olan en uzun şekilde diseke edilir ve kesilerek ayrılır.



**Resim 11:** Prostat çıkarıldıktan sonra anastomoz mesane boynu ve üretra saat 12 hizasından başlanır ve devamlı anastomoz yapılır.



**Resim 12:** Loja dren konur ve periton kapatılır.

**Tablo 1.** Retzius koruyucu robotik radikal prostatektomi yapılan çalışmaların özetleri

Çalışma	Çalışma Dizaynı	Hasta Sayısı		Yaş Yılı (Ort.)		Operasyon Süresi		PSA (ng/mL)		Ortalama kan kaybı (mL)		Biyopsi Gleason Skoru		Patolojik Evre		Hast. Kalış Süresi/gün		Kateter Kalış süresi/gün					
		Grup 1	Grup 2	Grup 3	Grup 4	Grup 1	Grup 2	Grup 1	Grup 2	Grup 1	Grup 2	Grup 1	Grup 2	Grup 1	Grup 2	Grup 1	Grup 2	Grup 1	Grup 2				
Galfano ve ark 2017	Vaka serileri	5	-	58	-	329	-	5.64	-	420	-	≤6 7 8-10	3 2 -	-	T1 T2 T3	-5 -	-	6.4	-	10.6	-		
Galfano ve ark 2013	Prospektif	100	100	64	65	120	97.5	6.16	6.6	300	200	≤6 7 8-10	67 31 2	≤6 7 8-10	60 34 6	T1 T2 T3	- 58 42	T1 T2 T3	- 78 22	7	4.5	7	7
Lim ve ark 2014	Retrospektif	50	50	65.7	66.2	117	141	12.8	10.5	299	260	≤6 7 8-10	26 15 9	≤6 7 8-10	20 20 10	T1 T2 T3	- 41 9	T1 T2 T3	- 38 12	4.8	5.5	NA	NA
Jenjitrant ve ark 2016	Vaka	1	-	73	-	210	-	11.5	-	250	-	≤6 7 8-10	- 1 -	≤6 7 8-10	-	T1 T2 T3	-1 -	T1 T2 T3	-	6	-	13	-
Asimakopoulos ve ark 2018	Prospektif	39	-	66	-	179	-	7	-	NA	-	≤6 7 8-10	27 10 2	≤6 7 8-10	-	T0 T2 T3	1 21 17	T1 T2 T3	-	7-8	-	7-8	-
Santok ve ark 2016	Retrospektif	294	-	66.2	-	162	-	8.6	-	308	-	≤6 7 8-10	145 149 -	≤6 7 8-10	-	T1 T2 T3	- 192 103	T1 T2 T3	-	6.3	-	NA	-

Çalışma	Çalışma Dizaynı	Hasta Sayısı		Yaş Yılı (Ort.)		Operasyon Süresi		PSA (ng/mL)		Ortalama kan kaybı (mL)		Biyopsi Gleason Skoru				Patolojik Evre		Hast. Kalış Süresi/gün		Kateter Kalış süresi/gün			
		Grup 1	Grup 2	Grup 3	Grup 4	Grup 1	Grup 2	Grup 1	Grup 2	Grup 1	Grup 2	Grup 1	Grup 2	Grup 1	Grup 2	Grup 1	Grup 2	Grup 1	Grup 2	Grup 1	Grup 2		
Eden ve ark 2017	Retrospektif	40	40	63	65	200	223	5.4	6.8	200	200	≤6 7 8-10	- 40 -	≤6 7 8-10	- 40 -	T1 T2 T3	- - -	T1 T2 T3	- - -	2 2 -	2 2 -	8 8 -	14 14 -
Sayıd ve ark 2017	Prospektif	100	100	61	62	120	144	8.75	7.07	100	100	≤6 7 8-10	19 62 19	≤6 7 8-10	25 51 24	T1 T2 T3	- 66 34	T1 T2 T3	- 77 23	1 1 -	1 1 -	10.5 10.5 -	10.5 10.5 -

## Kontinans

Yapılan tek meta-analizin sonucuna göre erken dönemde (Post-operatif 1. ay) total kontinans oranı (tamamen kuru veya 1 adet güvenlik pedi) Retzius koruyucu (RK) grupta anterior yaklaşıma göre daha hızlıdır. (%61 vs %43) (1) Tamamen kuru olanların oranı da RK grupta daha yüksektir (1). RK radikal prostatektomi (RKRP) sonrası 1. yıl sonunda kontinans oranları %91-93.9'dur. (6,11) Başka bir çalışmada ise üretral kateter çekilir çekilmez, 1.ay, 3. ve 6. ay kontinans oranları her iki grupta (sinir korunma durumuna göre) çalışılmış ve RK grupta tüm alt gruplarda daha üstün bulunmuştur (10) (Tablo 2 ve 3). Başka bir çalışmada ise kateter çekildikten 1 hafta sonra posterior yaklaşımda kontinans oranı %71 olarak bulunmuştur. Aynı çalışmada anterior yaklaşım için oran %48'dir. Median kontinans zamanı kateter çekimi sonrası posterior ve anterior yaklaşım için sırası ile 2 ve 8 gündür. (12) Lim ve ark. bu konuda belki de en iyi sonuçları sunan grup olmuştur. Erken kontinans (1.ay) oranını %70 olarak verirken tam kuruluk oranını (sıfır ped) %92 olarak bildirmişlerdir (9).

**Tablo 2.** Sinir koruyucu olmayan radikal prostatektomi

Teknik	Kateter Çekimi Sonrası	1.AY	3.AY	6.AY
Anterior Yaklaşım	%21	%47.4	%60	%64.1
Retzius Koruyucu	%51	%81	%90.5	%90.5

**Tablo 3.** Sinir koruyucu radikal prostatektomi

Teknik	Kateter Çekimi Sonrası	1.AY	3.AY	6.AY
Anterior Yaklaşım	%30	%62.5	%75	%80.6
Retzius Koruyucu	%51	%84.6	%93.9	%93.9

## Potens

Genelde çalışmalar bu konuyu daha az irdelemiştir. Postoperatif 1. ay sonunda %40 civarı iken, 1. yıl sonunda %52 olarak rapor edilmiş olup bu hastaların hepsi intrafasyal olarak sinir korunan hastalardır (4,6). Galfano ve ark. tecrübe artışı ile beraber potens oranlarında farklılık saptamamışlardır (%58 vs %46). (H) Median IIEF-5 skorları 21 ve 19 olarak hesaplanmıştır (6).

## Cerrahi Sınır Pozitifliği

Retzius koruyucu teknik ile anterior yaklaşım arasında aynı patolojik evrelerde benzer cerrahi sınır pozitiflik oranları mevcuttur (Tablo 4) (7,8,9).

Galfano ve ark cerrahi sınır pozitifliğini tüm evreler için total %25.5 olarak bildirmişlerdir. Hastaların büyük kısmında pozitif cerrahi sınır apekte tespit edilirken genellikle Gleason skoru 6'dan yüksek saptanmıştır (6).

**Tablo 4.** Cerrahi sınır pozitiflik oranları

Teknik	Cerrahi Sınır Pozitifliği pT2	pT3
Anterior Yaklaşım	%10	%7.4
Retzius Koruyucu	%13.1	%9.5

## Komplikasyonlar

Komplikasyonlar ve oranları anterior yaklaşıma benzerdir. Karşılaştırmalı çalışmalarda total komplikasyon oranları anterior ve posterior yaklaşım için %10.8 ve % 9.6 olup anlamlı fark saptanmamıştır. Bildirilen komplikasyonlar; mesane perforasyonu, prostatik fossada kanama, akut karın ve 1 vakada klip konulmasına bağlı üreteral obstrüksiyondur. (1,6) Ayrıca RK teknikte inguinal herni oranları anterior yaklaşıma göre anlamlı olarak daha düşüktür. (%3.7 vs %7.8) (2)

## TARTIŞMA

Lokalize prostat kanseri tedavisinde radikal prostatektomi halen altın standart tedavidir. Yıllardır irdelenen en önemli konu ameliyatın yan etkileri olmuştur. Erkek hastalar için ereksiyon çok önem verilen bir konu olurken, aslında bu ameliyatlar sonrası hayat kalitesini etkileyen en önemli unsur inkontinanstır. En önemli doku hasarı açık retropubik radikal prostatektomi esnasında olmaktadır. Bunun sonrası geliştirilen perineal radikal prostatektomi daha az doku hasarı yapmakla birlikte pelvik taban kaslarına zarar vererek kontinans üzerine negatif sonuçlar yaratabilmektedir.(9) Aslında retropubik radikal prostatektomide pelvik taban kasları korunmaktadır fakat Retzius alanına girilerek daha fazla cerrahi travma yaratılmaktadır. (9) Retzius koruyucu teknik aslında bu tekniklerin kombinasyonu olup Retzius alanı ve pelvik taban kaslarının korunmasını sağlayarak minimal cerrahi travma sayesinde normal anatomiye yakın bir koruma sağlamaktadır. (9) Günümüzde hiçbir açık, laparoskopik veya robot yardımlı operatif teknik "Veil of Aphrodite" ve endopelvik fasyayı açmadan prostatın çıkarılmasına olanak vermez. (6) Aslında pek çok raporda prostatın sadece 5 ve 7 hizası değil, tamamının vasküler ve sinir dalları ile çevrelendiğini göstermiştir. (15) Yani böyle bir anatomiden prostatın çıkarılabileceği en iyi teknik posterior yaklaşımdır. Ayrıca "Santorini Plexus" ve puboprostatik ligamanlar bulunduğu için, daha az kan kaybı ve daha iyi bir anatomik destek sağlamaktadır. Bu alanı besleyen küçük arter dallarının önemi tam olarak bilinmese de, sfinkter ve korpus kavernoza katkısı da dışlanamaz. (6) Ayrıca diseksiyon alanı çok kısa olup (4-7cm) total doku hasarı daha az olmaktadır. (6)

Bu teknik aynı zamanda lenf nodu diseksiyonuna da olanak sağlar fakat pek çok çalışma göstermiştir ki, düşük ve orta risk grubu hastalarda kullanılarak daha iyi sonuçlar elde edilmiş ve lenf nodu diseksiyonu yapılmamıştır.

Komplikasyon oranları anterior yaklaşıma benzerdir. (1) İlginç olarak rektuma yakın mesafede çalışılmasına rağmen rektum perforasyonu bildirilmemiştir. Ancak şunu da unutmamak gerekir ki, bu tekniği uygulayan cerrahlar robotik cerrahi geçmişi ve tecrübesi olup anterior yaklaşım sonrası bu tekniği uygulamışlardır. Prostat boyutunun artması özellikle 60 gr üzerinde olması daha fazla kan kaybı, transfüzyon oranı ve konsol süresi ile ilişkilendirilmiştir. (13) Bu teknik böbrek tranplantasyonu yapılan hastalarda da küçük port girişi modifikasyonları sonrası başarı ile uygulanmıştır. (5)

Tecrübe, her ameliyatta olduğu gibi bu teknikte de önemlidir. Tecrübe ile cerrahi sınır pozitiflik oranları azalırken, konsol sürelerinin de kısaldığı izlenmektedir. (6,9) Cerrahi sınır pozitifliği oranları anterior yaklaşıma benzerdir. (1) Bu oranlar genel olarak prostat volümü fazla ve vücut kitle indeksi yüksek olan hastalarda daha yüksek saptanmıştır. (14)

Yeni bir teknik olmasına rağmen çok iyi karşılaştırılabilir kontinans oranlarına sahiptir. (1) Her ne kadar uzun dönem sonuçları görmek gerekliyse de, artan tecrübe ile beraber çok daha iyi sonuçlar beklenebilir.

Bu konudaki en büyük eleştiri potens konusunda olabilir. Mantıken iyi bir sinir koruma ile daha iyi potens oranları beklenebilecekken maalesef en az irdelenen konulardan biri olmuştur. Aslında bilateral intrafasyal sinir koruma sonrası post-operatif 1. ayda %40 oranında seksüel başarı bildiren yazarlar mevcuttur. (4,6) Ancak seksüel başarının tarifi net yapılmamış ve beraberinde ek tedavi (PDE 5 inh vb) alıp almadığı sorgulanmamıştır. Yine de görülmektedir ki veriler daha yüz güldürücü olabilecek durumdadır.

## SONUÇ

Retzius koruyucu radikal prostatektomi şu an itibari ile başarılı sonuçlar sunmaktadır. Uzun dönem sonuçları görmek daha önemlidir ancak kısa dönem sonuçlar yüz güldürücü olup tekniğin daha fazla yaygınlaşması ile daha doğru veriler elde edilebilecektir.

## Yazar Görüşü

Robotik Retzius koruyucu radikal prostatektomi, anterior yaklaşıma göre öğrenme eğrisi daha uzun bir tekniktir. Anterior yaklaşımı öğrenip belli tecrübe edindikten sonra uygulanması daha kolay olacaktır. İyi bir intrafasyal koruma sağladığı için gelecekte daha da iyi kontinans ve potens oranları sağlayabilir. Tecrübe ile daha kısa konsol süresi olması olasıdır.

## Avantajları

- İyi bir intarafasyal diseksiyon ile nörovasküler paket ve fasyaları daha iyi koruma sağlarken, dorsal ven kompleksi ile minimal bir etkileşim sağlar.
- En önemli dezavantaj alışik olunmayan anatomidir.
- Küçük prostatlarda (<50gr) daha rahat uygulanabilir.
- Transperitoneal yaklaşım uygulansa da sonrası peritonun kapatılması idrar kaçağı gibi durumlarda peritoneal irritasyon olmasını önleyebilir. (16)

## Kimlere Uygulanmalıdır?

- Lenf nodu diseksiyonu yapılmayacak düşük risk gruplu hastalar
- Median lobu olmayan <50gr prostatlı hastalar

## REFERANSLAR

1. Dirie NI, Pokhrel G, Guan W, Mumin MA, Yang J, Masau JF, Hu H, Wang S. Is Retzius-sparing robot-assisted radical prostatectomy associated with better functional and oncological outcomes? Literature review and meta-analysis. *Asian J Urol.* 2019;6(2):174-182.
2. Chang KD, Abdel Raheem A, Santok GDR, Kim LHC, Lum TGH, Lee SH, Ham WS, Choi YD, Rha KH. Anatomical Retzius-space preservation is associated with lower incidence of postoperative inguinal hernia development after robot-assisted radical prostatectomy. *Hernia* 2017;21(4):555-561.
3. Bianco FJ Jr, Scardino PT, Eastham JA. Radical prostatectomy: long-term cancer control and recovery of sexual and urinary function ("trifecta"). *Urology* 2005;66(5 Suppl):83-94.
4. Galfano A, Ascione A, Grimaldi S, Petralia G, Strada E, Bocciardi AM. A new anatomic approach for robot-assisted laparoscopic prostatectomy: a feasibility study for completely intrafascial surgery. *Eur Urol* 2010;58(3):457-61.
5. Jenjitrant P, Sangkum P, Sirisreetreerux P, Viseshsindh W, Patcharatrakul S, Kongcharoensombat W. Retzius Space Preservation Technique for Robotic-Assisted Laparoscopic Radical Prostatectomy in a Kidney Transplant Patient: First Case in Thailand and Our First Experience. *Transplant Proc* 2016;48(9):3130-3133.
6. Galfano A, Di Trapani D, Sozzi F, Strada E, Petralia G, Bramerio M, Ascione A, Gambacorta M, Bocciardi AM. Beyond the learning curve of the Retzius-sparing approach for robot-assisted laparoscopic radical prostatectomy: oncologic and functional results of the first 200 patients with ≥ 1 year of follow-up. *Eur Urol* 2013;64(6):974-80.
7. Eden CG, Moschonas D, Soraes R. Urinary continence four weeks following Retzius-sparing robotic radikal prostatectomy: the UK experience. *J Clin Urol* 2017;11:15-20.
8. Sayyid RK, Simpson WG, Lu C, Terris MK, Klaassen Z, Madi R. Retzius-Sparing Robotic-Assisted Laparoscopic Radical Prostatectomy: A Safe Surgical Technique with Superior Continence Outcomes. *J Endourol* 2017;31(12):1244-1250.
9. Lim SK, Kim KH, Shin TY, Han WK, Chung BH, Hong SJ, Choi YD, Rha KH. Retzius-sparing robot-assisted laparoscopic radical prostatectomy: combining the best of retropubic and perineal approaches. *BJU Int* 2014;114(2):236-244.
10. Asimakopoulos AD, Topazio L, De Angelis M, Agrò EF, Pastore AL, Fuschi A, Annino F. Retzius-sparing versus standard robot-assisted radical prostatectomy: a prospective randomized comparison on immediate continence rates. *Surg Endosc* 2019;33(7):2187-2196.
11. Santok GD, Abdel Raheem A, Kim LH, Chang K, Lum TG, Chung BH, Choi YD, Rha KH. Perioperative and short-term outcomes of Retzius-sparing robot-assisted laparoscopic radical prostatectomy stratified by gland size. *BJU Int* 2017;119(1):135-141.
12. Dalela D, Jeong W, Prasad MA, Sood A, Abdollah F, Diaz M, Karabon P, Sammon J, Jamil M, Baize B, Simone A, Me-

- non M. A Pragmatic Randomized Controlled Trial Examining the Impact of the Retzius-sparing Approach on Early Urinary Continence Recovery After Robot-assisted Radical Prostatectomy. *Eur Urol* 2017;72(5):677-685.
13. Raheem AA, Santok GD, Kim DK, Troya IS, Alabdulaali I, Choi YD, Rha KH. Simultaneous Retzius-sparing robot-assisted radical prostatectomy and partial nephrectomy. *Investig Clin Urol* 2016;57(2):146-149.
  14. Patel VR, Coelho RF, Rocco B, Orvieto M, Sivaraman A, Palmer KJ, Kameh D, Santoro L, Coughlin GD, Liss M, Jeong W, Malcolm J, Stern JM, Sharma S, Zorn KC, Shikanov S, Shalhav AL, Zagaja GP, Ahlering TE, Rha KH, Albala DM, Fabrizio MD, Lee DI, Chauhan S. Positive surgical margins after robotic assisted radical prostatectomy: a multi-institutional study. *J Urol* 2011;186(2):511-516.
  15. Walz J, Burnett AL, Costello AJ, Eastham JA, Graefen M, Guillonneau B, Menon M, Montorsi F, Myers RP, Rocco B, Villers A. A critical analysis of the current knowledge of surgical anatomy related to optimization of cancer control and preservation of continence and erection in candidates for radical prostatectomy. *Eur Urol* 2010;57(2):179-192.
  16. Altinova S, Micoogulları U, Asil E. Retzius sparing robotic radical prostatectomy. *Robotics, Lap, Endosurg* 2017;3(1):16-18.