



KÜLTEPE'DE ASUR TİCARET KOLONİSİ SAKINLERİ ARASINDA GÖRÜLEN BİR TREPANATION VAK'ASI

MUZAFFER ŞENYÜREK

Prof. Dr. Tahsin Özgüç'ün 1954 yılında Kültepe'de yaptığı kazıda bulunan kafatasları üzerinde çalıştığım sırada bir calva'nın arka tarafında bulunan kesik bir kısım dikkat nazarımı çekti. Burada bir trepanation vak'ası bahis konusu olduğundan bu hususu kısa bir notla bildirmeyi faydalı buldum.

Bu calva Kültepe'de Asur Ticaret Kolonisinde ikinci Katta bulunmuş olan numarasız kafataslarından biridir.¹ Bu nümunedeki sutura sagittalis ve sutura coronalis kafatasının iç yüzünde tamamen kapanmıştır. Sutura lambdoidea'nın pars lambdoidea ve pars media kısımları da endocranial satıhta kapanmıştır. Bu dikişin pars asterica kısmı sağ tarafta iç yüzde kapalıdır. Sol tarafta ise dikişin bu kısmı çatlamış olduğundan, pars asterica'nın bu tarafta kapanıp kapanmadığı tesbit edilememiştir. Sutura sphenosquamosa, sutura squamosa, sutura parietomastoidea ve sutura occipitomastoidea kafatasının hem iç ve hem de dış yüzünde el'an açıktır. Dikişlerin kapanış durumu bu calva'nın elli yaşlarında bir ferde ait olduğunu göstermektedir.² Calva'nın morfolojik özellikleri

¹ Bu raporda ele alınan kafatasına ilâveten bu grupta kâhil bir ferde ait ikinci bir kırık kafatası ile bir çocuk kafatasına ait bazı parçalar vardır.

Bu münasebetle, 1948 yılındanberi Kültepe'de bulunduğu insan iskeletlerini tetkik için bana getirmiş olan Prof. Dr. Tahsin Özgüç'e teşekkür etmek isterim.

² Dikişlerin silinmesi hususunda bk. Todd, T. W. ve Lyon, D. W. Endocranial suture closure. Its progress and age relationship. Part I. Adult males of White stock. American Journal of Physical Anthropology, cilt VII, 1924, s. 325-384; Todd, T. W. ve Lyon, D. W. Cranial suture closure. Its progress and age relationship. Part II. Ectocranial closure in adult males of White stock. American Journal of Physical Anthropology, cilt VIII, 1925, s. 23-45; Todd, T. W. ve Lyon, D. W. Suture closure. Its progress and age relationship. Part III. Endocranial closure in adult males of Negro stock. American Journal of Physical Anthropology, cilt VIII, 1925, s. 47-71; Todd, T. W. ve Lyon, D. W. Suture closure. Its progress and age relationship. Part IV. Ectocranial closure in adult males of Negro stock. American Journal of Physical Anthropology, cilt VIII, 1925, s. 149-168.

burada daha ziyade erkek bir ferdin bahis konusu olduğunu telkin etmektedir.

Bu calva mesokephal (kafa endisi 76.92), metriometop (fronto-parietal endis 67.85), orthokephal (porion-bregma yüksekliği-uzunluk endisi 61.53) ve metriokran'dır (porion-bregma yüksekliği-genişlik endisi 80.0). Mamafih, bu calva metriokran olmakla beraber, tapcinokran kategorinin tam sınırında bulunmaktadır. Sağ duvar kemiğinin sutura squamosa'nın bir santimetre üstündeki noktalarda ölçülen ortalama kalınlığı 5.4 milimetredir.

Kafa kemiğinin squama occipitalis kısmının sol tarafından bir parça kemik kesilmiş ve çıkarılmıştır (bk. res. 1-2). Kesilmiş olan kısım asterion noktasının yakınında başlamakta ve linea nuchae superior'un altında orta çizgiye doğru 47.0 milimetre uzandıktan sonra aşağıya, foramen magnum'a doğru dönmektedir. Kesik kısım crista occipitalis externa'nın 8-9 milimetre dış tarafında, foramen magnum istikametinde 17.0 milimetre kadar uzanmaktadır. Kemik burada kırılmıştır ve açılan pencerenin diğer kıyı veya kıyıları kayıptır.

Kesilen kısmın muhafaza edilen kıyıları dış tarafta yuvarlaklaşmıştır. Kıyıların durumu kafatasının ense kaslarının altında bulunan bu kısımda yapılan ameliyattan sonra bu ferdin bir müddet yaşamış olduğunu telkin etmektedir.

Avrupa'nın Neolitik çağ halkı³ ile Yakın Doğunun eski sakinleri⁴ arasında ve daha başka kavimlerde⁵ görülmüş olan trepanation vak'alarına şimdiye kadar Anadolu'da tesadüf edilmemişti. Kül-tepe'de bulunmuş olan bu nümune Anadolu'nun Bronze çağı halkı arasında tesadüf edilen ilk trepanation vak'asıdır.

Ankara

Muzaffer ŞENYÜREK

³ Bk. Martin, R. Lehrbuch der Anthropologie, cilt II, 1928, s. 837; L'Anthropologie, cilt 40, 1930, s. 311-313; L'Anthropologie, cilt 60, 1956, s. 175.

⁴ Bk. Starkey, J. L. Discovery of skulls with surgical holing at Tell Duweir, Palestine. Man, cilt XXXVI, No. 233-234, 1936, s. 169-170; Parry, T. W. Three skulls from Palestine showing two types of primitive surgical holing, being the first skulls exhibiting this phenomenon that have been discovered on the mainland of Asia. Man, cilt XXXVI, No. 233-234, 1936, s. 170-171; Ferembach, D. A propos d'un crâne trépané trouvé à Timna, origine de certaines tribus berbères. Bulletins et Mémoires de la Société d'Anthropologie de Paris, cilt VIII, X. seri, fasikül 5-6, 1957, s. 244-275.

⁵ Bk. Martin, 1928, s. 836-837; L'Anthropologie, 1930, s. 311-313; Grimm, H. Vierfache Trepanation bei einer Inkamumie. Zentralblatt für Neurochirurgie, 15. Jahrgang, Heft 4, 1955, s. 212-215.

A CASE OF TREPANATION AMONG THE INHABITANTS OF THE ASSYRIAN TRADING COLONY AT KÜLTEPE

MUZAFFER ŞENYÜREK

While I was working on the skulls found during the excavation made by Prof. Dr. Tahsin Özgüç at Kültepe in 1954, a cut off part in the occipital region of a calva drew my attention. As a case of trepanation is being dealt with here, I have considered it worthwhile to report it in a brief note.

This calva is one of the numberless skulls found in the second layer of the Assyrian trading colony at Kültepe.¹ In this specimen sutura sagittalis and sutura coronalis are completely closed on the endocranial surface of the skull. Pars bregmatica and pars media of the lambdoid suture also have synostosed on the endocranial surface. Pars asterica of this suture is obliterated on the inner surface on the right hand side. As this part of the suture has been cracked on the left side, it could not be determined whether pars asterica was closed or not on this side. Sutura sphenosquamosa, sutura squamosa, sutura parietomastoidea and sutura occipitomastoidea are still open on both the endocranial and ectocranial aspect of the skull. The state of synostosis of the sutures shows that this calva belongs to an

¹ In addition to the skull dealt with in this report, in this group there is a second skull belonging to an adult individual and fragments belonging to the cranium of a child.

On this occasion I wish to extend my thanks to Prof. Dr. Tahsin Özgüç who has brought to me for study the human skeletons he has found in Kültepe since 1948.

² Regarding the obliteration of the sutures see Todd, T. W. and Lyon, D. W. Endocranial suture closure. Its progress and age relationship. Part I. Adult males of White stock. *American Journal of Physical Anthropology*, Vol. VII, 1924, pp. 325-384; Todd, T. W. and Lyon, D. W. Cranial suture closure. Its progress and age relationship. Part II. Ectocranial closure in adult males of White stock. *American Journal of Physical Anthropology*, Vol. VIII, 1925, pp. 23-45; Todd, T. W. and Lyon, D. W. Suture closure. Its progress and age relationship. Part III. Endocranial closure in adult males of Negro stock. *American Journal of Physical Anthropology*, Vol. VIII, 1925, pp. 47-71; Todd, T. W. and Lyon, D. W. Suture closure. Its progress and age relationship. Part IV. Ectocranial closure in adult

individual in his fifties.² The morphological features of the calva rather suggest that a male individual is being dealt with here.

This calva is mesocephalic (cranial index 76.92), metriometopic (fronto-parietal index 67.85), orthocephalic (porion-bregma height-length index 61.53) and metriocranic (porion-bregma height-breadth index 80.0). However, this calva, while metriocranic, is on the border of the tapeinocranic category. The mean thickness of the right parietal bone, measured on points one centimeter above sutura squamosa, is 5.4 millimeters.

A section of bone has been cut and extracted from the left side of the squama of os occipitale (see figs. 1-2). The cut section starts in the vicinity of asterion, extends 47.0 mm. below linea nuchae superior toward the midline and then turns below, toward foramen magnum. The sectioned part extends about 17.0 millimeters in the direction of foramen magnum, 8-9 millimeters outside crista occipitalis externa. The bone is broken there and the other edge or edges of the opened fenestra are missing.

The preserved edges of the sectioned part are rounded on the external side. The condition of the edges suggests that this individual lived for some time after this surgical operation made in the part of the skull under the nuchal musculature.

The cases of trepanation which have been observed amongst the Neolithic population of Europe,³ the ancient inhabitants of the Near East⁴ and some other peoples⁵ have not hitherto been encountered in Anatolia. This specimen discovered at Kültepe is the first case of trepanation met with among the Bronze Age peoples of Anatolia.

Ankara

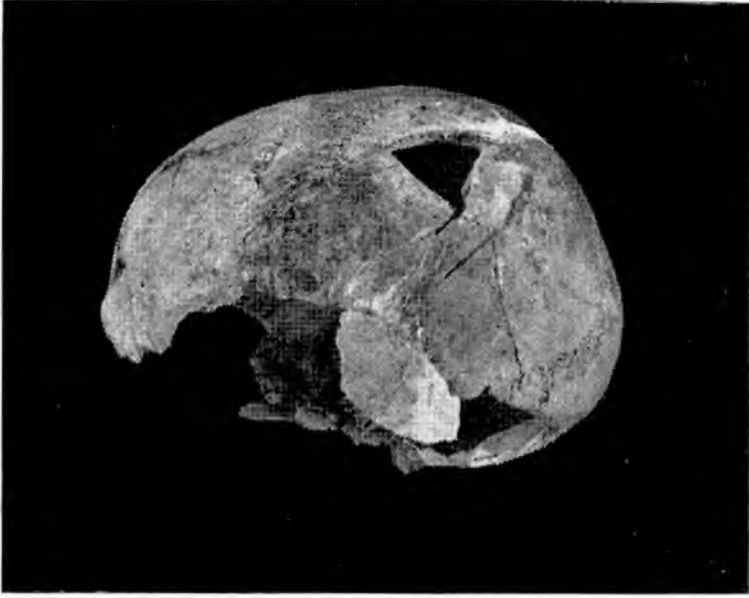Muzaffer ŞENYÜREK

males of Negro stock. *American Journal of Physical Anthropology*, Vol. VIII, 1925, pp. 149-168.

³ See Martin, R. *Lehrbuch der Anthropologie*, Vol. II, 1928, p. 837; *L'Anthropologie*, Vol. 40, 1930, pp. 311-313; *L'Anthropologie*, Vol. 60, 1956, p. 175.

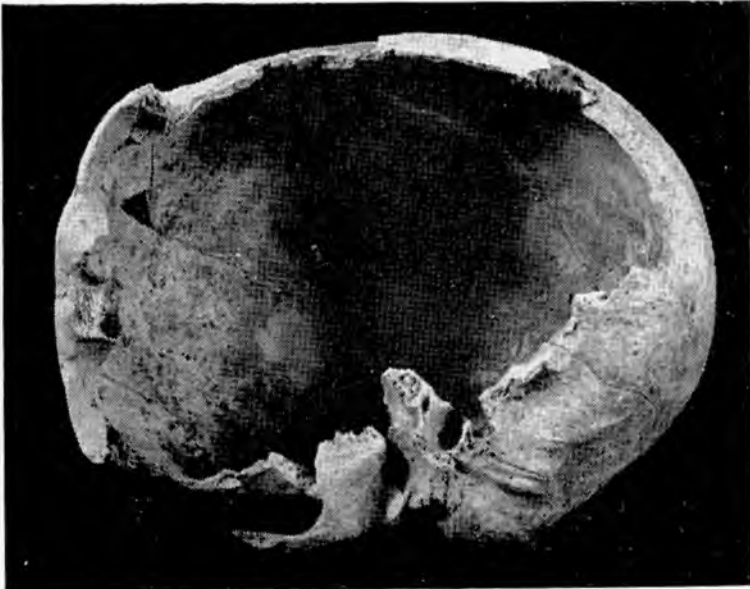
⁴ See Starkey, J. L. Discovery of skulls with surgical holing at Tell Duweir, Palestine. *Man*, Vol. XXXVI, No. 233-234, 1936, pp. 169-170; Parry, T. W. Three skulls from Palestine showing two types of primitive surgical holing, being the first skulls exhibiting this phenomenon that have been discovered on the mainland of Asia. *Man*, Vol. XXXVI, No. 233-234, pp. 170-171; Ferembach, D. A propos d'un crâne trépané trouvé à Timna, origine de certaines tribus berbères. *Bulletins et Mémoires de la Société d'Anthropologie de Paris*, Vol. VIII, Series X, Fascicule 5-6, 1957, pp. 244-275.

⁵ See Martin, 1928, pp. 836-837; *L'Anthropologie*, 1930, pp. 311-313; Grimm, H. Vierfache Trepanation bei einer Inkamumie. *Zentralblatt für Neurochirurgie*, 15. Jahrgang, Heft 4, 1955, pp. 212-215.



Res. 1

Fig. 1



Res. 2

Fig. 2