



## Treacher Collins Sendromu ve Üç Boyutlu Bilgisayarlı Tomografi: Olgu Sunumu

Habip Almış, Cengiz Yakıncı

İnönü Üniversitesi Tıp Fakültesi, Çocuk Sağlığı ve Hastalıkları Anabilim Dalı, Malatya

### Özet

Treacher Collins sendromu özellikle yüzü ve kafayı etkileyen otozomal dominant geçişli genetik bir hastalıktır. Bu yazıda malar hipoplazi, dış kulak anomalileri, antimongoloid göz yerleşimi ve alt göz kapağında kirpiklerin kısmi yokluğu ile Treacher Collins sendromu tanısı konan 3 aylık bir kız çocuk olgusu tarafımızdan sunulmaktadır. Bu yazının amacı 3 boyutlu BT'nin Treacher Collins sendromuna eşlik edebilen kraniyosinostozun saptanmasında yararlı bir tetkik olduğunun vurgulanmasıdır.

**Anahtar Kelimeler:** Treacher Collins Sendromu; Koanal Atrezi; Kraniyosinostoz.

### Treacher Collins Syndrome and Three Dimension Computerized Tomography: Case Report

#### Abstract

Treacher Collins Syndrome is an autosomal dominant genetic disorder and affects particularly the head and face. We present here the case of a 3-month-old girl who had malar hypoplasia, external ear abnormalities, antimongoloid slant of the eyes and lower lid with absent cilia. She was diagnosed with Treacher Collins syndrome. Hereby, the aim of this report, we emphasize the diagnostic value of three-dimensional CT for evaluating the craniosynostoses associated with Treacher Collins syndrome.

**Key Words:** Treacher Collins Syndrome; Choanal Atresia; Craniosynostosis.

#### Olgu Sunumu/Case Report

Başvuru Tarihi: 12.03.2012, Kabul Tarihi: 17.05.2012

#### İletişim Adresi:

Dr. Habip ALMIŞ, İnönü Üniversitesi Tıp Fakültesi  
Çocuk Sağlığı ve Hastalıkları Anabilim Dalı,  
MALATYA

Tel: 0 422 3410660-5335

e-posta: [habip.almis@inonu.edu.tr](mailto:habip.almis@inonu.edu.tr)

#### For citing/Atf için:

Almış H, Yakıncı C. Treacher Collins syndrome and three dimension computerized tomography: Case report. J Turgut Ozal Med Cent 2012;19(4):286-8.  
DOI: 10.7247/jtomc.19.4.16

#### Giriş

Treacher Collins sendromu (TCS) birinci ve ikinci brankiyal yarıklık gelişim bozukluğu sonucu ortaya çıkar. Klinik bulgular tipik olarak zigomatik kemik ve mandibulada hipoplazi, dış kulak ve iç kulak kemiklerinin anomalileri, yarıklık damak, koanal atrezi ve göz kapağı anomalileridir (1,2).

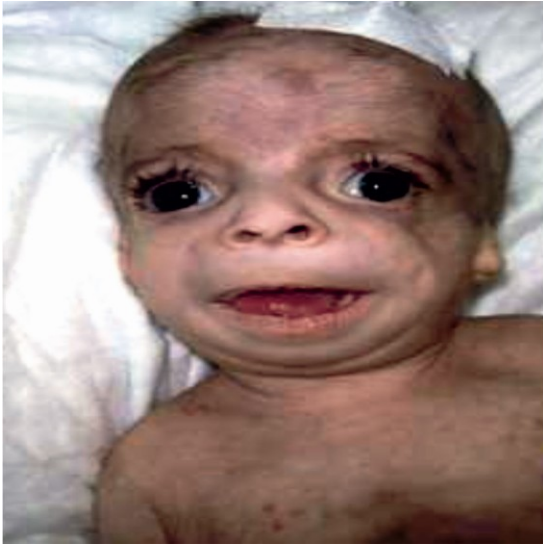Bu yazıda solunum sıkıntısı ile başvuran dismorfik özellikleri ile Treacher Collins sendromu tanısı konan 3 aylık bir kız çocuğu 3 boyutlu bilgisayarlı tomografinin (BT) hem tanıda hemde eşlik eden

kraniyosinostozun belirlenmesinde yararlı bir tetkik olduğunun vurgulanması amacıyla sunulmuştur.

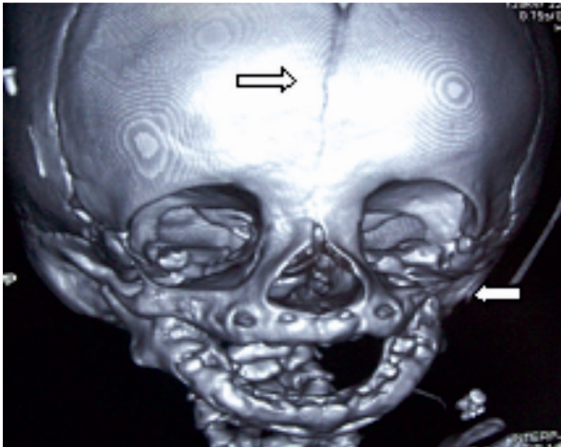
#### Olgu Sunumu

Üç aylık kız hasta yenidoğan döneminde solunum sıkıntısı ve morarmalarının olması nedeniyle hastanemizde bilateral koanal atrezisi saptanmış ve endoskopik olarak bilateral koanal atrezisi açılmıştı. Hastanın solunum sıkıntısı yakınmasının devam etmesi nedeniyle getirildi. Ailede benzer doğum hikâyesi mevcut değildi. Hastanın 20 yaşındaki annenin ilk gebeliğinden ilk yaşayan olarak 38

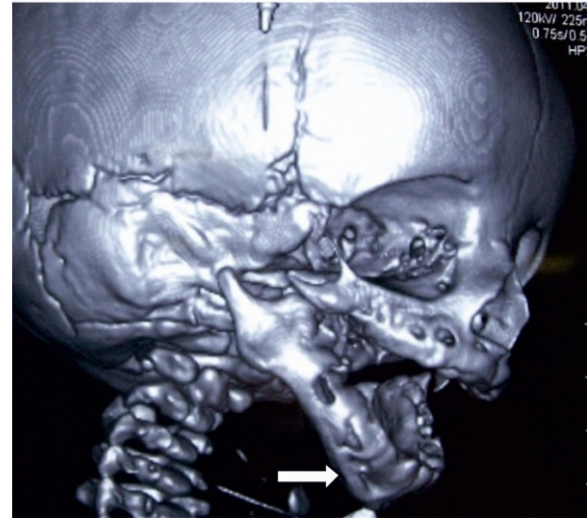
haftalık doğmuş. Fizik muayenesinde boyu 58 cm (3-10 p), vücut ağırlığı 4800 g (10-25 p) ve baş çevresi 38 cm (25-50 p) idi. Trigonosefali, dış kulak hipoplazisi, yüksek damak, mikrognati, antimongoloit yüz görünümü, alt göz kapaklarında kırpıkların kısmi yokluğu ve sol zigomatik kemik bölgesinde çöküklük mevcuttu (Resim 1). Üç boyutlu BT'de sağ zigomatik kemik normal, sol zigomatik kemikte hipoplazi ve metopik suturede kapanma (Resim 2) ile mandibulada hipoplazi (Resim 3) saptandı. Kraniyal MRG normal sınırlardaydı. Treacher Collins sendromu olarak değerlendirilen hastaya eşlik edebilecek kardiyak anomali açısından yapılan ekokardiyografide patent foramen ovale saptandı. Taburculuk sonrası takibe alındı.



**Resim 1.** Olgunun yüz görünümü.



**Resim 2.** Sol zigomatik kemikte hipoplazi ve metopik sinostoz



**Resim 3.** Mandibula hipoplazisi.

### Tartışma

TCS'nın sıklığı 10.000-50.000 canlı doğumda bir olarak belirtilmektedir. TCS'da özellikle zigomatik kemik, mandibula, göz, kulak ve burun etkilenen organlar olup tanısı tipik bulguları bulunması nedeniyle klinik bulgular ve radyolojik bulgularla konulmaktadır (2-4). Olgumuzun tanısı klinik ve radyolojik bulgular ile konuldu. TCOF1 mutasyonu TCS ile birlikteliği kanıtlanmış tek mutasyon olmakla birlikte her zaman bu mutasyon gösterilemeyebilir (5). Hastamızda bu açıdan genetik inceleme yapılmadı.

TCS ayırıcı tanısında Goldenhar sendromu, Nager sendromu, Miller sendromu, Pierre Robin sekansı düşünülmelidir. Hastalığın 15-18. gebelik haftalarında amniyosentez veya 12. gebelik haftasında koryon villus örnekleme ile prenatal tanısı mümkündür. Ayrıca US ile de prenatal tanısı yapılabilmektedir (6). Olgumuz takipli gebelik olmasına rağmen prenatal tanı konmamıştı. TCS de kolobom alt göz kapağında Goldenhar sendromunda ise üst göz kapağında izlenir. Goldenhar sendromunda mandibula hipoplazisi ileri düzeyde TCS de ise daha hafiftir. Olgumuzda alt göz kapağında kolobom mevcut olup mandibula hipoplazisi hafif derecede olduğundan Goldenhar sendromu dışlandı. Yine Nager ve Miller sendromlarında ekstremitelerde deformitelere ek olarak mandibular anormallikler bulunur.

Olgumuzda ekstremitelerde deformitesi bulunmadığından Nager ve Miller sendromları dışlandı. Ayrıca mikrognatini nedeniyle TCS ile karışabilen Pierre Robin sekansında mikrognatini ile beraber glossopitoz, yarı damak ve hava yolu darlığı da mevcuttur. Olgumuzda glossopitoz ve yarı damak bulunmadığından Pierre Robin sekansı düşünülmüdü.

Yine yapılan bir çalışmada 266 konjenital mandibular hipoplazili hasta incelenmiş olguların 52 tanesinde TCS saptanmıştır (7). Bizim olgumuzda da mandibular hipoplazi mevcuttu. Hastalarda solunum sıkıntısı sık rastlanan bir bulgu olup çoğunlukla mandibula hipoplazisi ve koanal atrezi ile ilişkilidir. Olgumuzda da solunum sıkıntısı mandibula hipoplazisi ve koanal atrezi ile ilişkiliydi.

TCS'de kraniyosinostoz tipik bulgular arasında değildir. Ancak brakisefali gibi kafa şekil anormallikleri izlenebilmektedir (8). Bizim olgumuzda 3 boyutlu BT de metopik suturede kapanma saptandı. Daha önce TCS ile birlikte kraniyosinostoz, koanal atrezi ve özefajial regürjitasyon birlikteliği bulunan bir olgudan bahseden bir yayın bulunmaktadır (9). Bizim olgumuzda bu olgudan farklı olarak özefajial regürjitasyon yoktu.

Sonuç olarak; TCS nadir görülen bir sendrom olup tipik bulguları ile tanısının konması mümkündür. TCS olgularda kraniyosinostoz tipik bulgular arasında olmamasına rağmen bu sendroma eşlik eden bulgulardan biri olması nedeniyle erken saptanması morbidite açısından önemlidir. TCS'li

olgularda kraniyosinostozun saptanması açısından 3 boyutlu BT en yararlı tetkiklerden biri olabilir.

### Kaynaklar

1. Posnick JC, Ruiz RL. Treacher Collins syndrome: Current evaluation, treatment, and future directions. *Cleft Palate Craniofac J* 2000;37:434.
2. Phelps PD, Poswillo D, Lloyd GAS. The ear deformities in mandibulofacial dysostosis. *Clin Otolaryngol* 1981;61:15-28.
3. Marszalek B, Wojcicki P, Kobus K, Trzeciak WH. Clinical features, treatment and genetic background of Treacher Collins syndrome. *J Appl Genet* 2002;43:223-33.
4. Teber OA, Gillesen-Kaesbach G, Fischer S, Bohringer S, Albrecht B, Albert A, et al. Genotyping in 46 patients with tentative diagnosis of Treacher Collins syndrome revealed unexpected phenotypic variation. *Eur J Hum Genet* 2004;12:879-90.
5. Dixon MJ, Marres HA, Edwards SJ, Dixon J, Cremers CW. Treacher Collins syndrome: Correlation between clinical and genetic linkage studies. *Clin Dysmorphol* 1994;3:96-103.
6. Splendore A, Silva EO, Alonso LG, Richieri-Costa A, Alonso N, Rosa A, et al. High mutation detection rate in TCOF1 among Treacher Collins syndrome patients reveals clustering of mutations and 16 novel pathogenic changes. *Hum Mutat* 2000;16:315-22.
7. Singh DJ, Bartlett SP. Congenital mandibular hypoplasia: Analysis and classification. *J Craniofac Surg* 2005;16:291-300.
8. Posnick JC. Treacher Collins syndrome: Perspectives in evaluation and treatment. *J Oral Maxillofac Surg* 1997;55:1120-33.
9. Horiuchi K, Ariga T, Fujioka H, Kawashima K, Yamamoto Y, Igawa H, et al. Treacher Collins syndrome with craniosynostosis, choanal atresia, and esophageal regurgitation caused by a novel nonsense mutation in TCOF1. *Am J Med Genet A* 2004;128A:173-5.