

ÜST GASTROİNTESTİNAL SİSTEM KANAMALARINDA NADİR SEBEP: DİEULAFOY VASKÜLER MALFORMASYONU

Cengiz ARA*
Melih KARINCAOĞLU**
Bülent MIZRAK***
Murat ALADAĞ*
Sezai YILMAZ**
Vedat KIRIMLIOĞLU*
Bülent YILDIRIM**

Dieulafoy vasküler malformasyonu üst gastrointestinal sistem nadir kanamalarından olmakla birlikte tanı ve tedavide geç kalındığında yüksek mortalite oranları ile sonuçlanır. Masif üst gastrointestinal kanama ile hastanemize müracaat eden 41 yaşındaki bayan hastanın üst gastrointestinal sistem endoskopisinde kanama yeri tam olarak belirlenemedi. Acil cerrahi girişim uygulandığında, kanama odağının gastroözofagial bileşkeye 4 cm uzaklıkta küçük kurvatur tarafında olduğu görüldü. Dieulafoy vasküler malformasyonu olarak şüphelenilen bölge wedge rezeksiyon ile çıkarıldı. Histopatolojik incelemede ise tanı doğrulandı. Dieulafoy vasküler malformasyonunun tanınması güç olabilmektedir. Özellikle açıklanamayan ani ya da tekrarlayan bol üst gastrointestinal kanamalarda akla gelmelidir

Anahtar kelimeler: Dieulafoy Lezyonu, Vasküler Malformasyon, Hematemez, Melena

Dieulafoy Vascular Malformation: A Rare Cause Of Upper Gastrointestinal Bleeding

Dieulafoy vascular lesion, a rare cause of massive upper gastrointestinal bleeding, has a high mortality rate when diagnosis and treatment are delayed. A 41-year old woman was admitted to the hospital because of massive upper gastrointestinal bleeding. Upper gastrointestinal endoscopy did not revealed localization of bleeding. Emergency surgery was performed and localization of bleeding was seen within 4 cm of the gastroesophageal junction on lesser curvature on the stomach. Histopathological study of wedge resection material showed Dieulafoy vascular malformation. Dieulafoy's lesion is a difficult lesion to recognize. It should be considered when evaluating any unexplained acute and recurrent major gastrointestinal bleeding.

Key words: Dieulafoy's Lesion, Vascular Malformation, Haematemesis, Melaena

*İnönü Üniversitesi Tıp Fakültesi Genel Cerrahi AD, MALATYA
** İnönü Üniversitesi Tıp Fakültesi İç Hastalıkları AD, MALATYA
*** İnönü Üniversitesi Tıp Fakültesi Patoloji AD, MALATYA

Yazışma Adresi:

Dr. Melih Karıncaoğlu
İnönü Üniversitesi Tıp Fakültesi
Turgut Özal Tıp merkezi
Gastroenteroloji Bilim Dalı,
MALATYA

Dieulafoy vasküler malformasyonu üst gastro-intestinal sistem kanamaları içinde % 1'den daha azını oluşturmaya rağmen mortaliteye sebep olabilmesi nedeniyle önem kazanmaktadır. Submukozal genişlemiş vasküler lezyonun üzerindeki mukozada küçük defekt oluşması ciddi kanamaya sebep olur. Lezyon çoğu kez midenin proksimalinde bulunmasına rağmen aktif kanama ya da üzerinde kan pıhtısı yoksa tanısız endoskopi sırasında kolaylıkla gözden kaçabilmektedir.¹

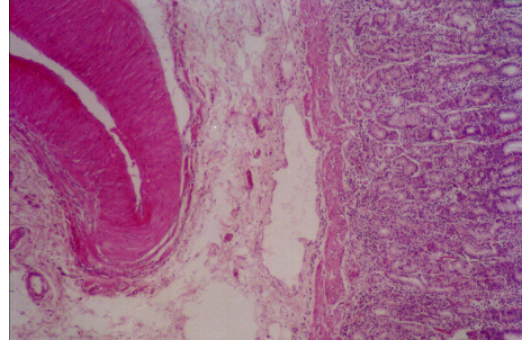
OLGU SUNUMU

41 yaşında, bayan hasta acil servise masif hematemez ve melena ile getirildi. İlk muayenede kan basıncı yatariken 100 mm Hg basıncı, nabız 108/dk olarak saptandı. Hematokrit %35 olarak bulundu. Nonsteroid antiinflamatuvar ilaç (NSAİİ) veya alkol alım öyküsü olmayan hastaya yapılan ilk endoskopide midede beklemiş kan izlenirken özofagus, mide ve duodenum incelemelerinde kanamaya neden olabilecek belirgin lezyon saptanmadı. 24 saatlik takipte altı ünite eritrosit süspansiyonu ve mayi verilmesine rağmen hemodinamik stabilite sağlanamadı ve bu arada hastanın hematemezini iki kez tekrarladı. 24 saat sonunda tekrarlanan endoskopik incelemede mide kan ile dolu izlendi. Transfüzyona rağmen hemodinamik stabilite sağlanamaması nedeniyle hastamızda cerrahi uygulanmasına karar verildi.

Acil olarak operasyona alınan hastada midenin dilate olduğu, içinde bol miktarda pıhtı ve taze kan bulunduğu görüldü. Midede kardiyaya 4 cm uzaklıkta küçük kurvatur tarafında sızdırır tarzda kanayan odak görüldü. Midede ve duodenumda ülser veya başka bir lezyon saptanmadı. Aktif kanayan arter çevresinden tam kat wedge eksizyon uygulanan hastada, defekt primer olarak kapatıldı. Hasta postoperatif sekizinci gün şifa ile taburcu edildi. Histopatolojik incelemede mide mukozasının hemen altında yerleşmiş kalın duvarlı, orta çaplı damar görüldü ve Dieulafoy lezyonu olarak tanımlandı (Resim 1).

TARTIŞMA

Lezyon ilk kez Gallard tarafından 1884'de tanımlanmıştır ancak özelliklerini tam olarak tanımlayan Dieulafoy'un adıyla anılmaktadır.^{1,2}



Resim 1. Histopatolojik incelemede mide mukozasının hemen altında yerleşmiş kalın duvarlı, orta çaplı damar.

Dieulafoy lezyonu nadir görülen bir durum olmasına rağmen tekrarlayan bol kanamalarla kendini gösterir. En sık bulunduğu lokalizasyon % 75-95 oranında gastrik fundusta kardiyaya 6 cm uzaklık içerisinde ve daha çok küçük kurvatura tarafındadır.^{1,3} Hastalık erkeklerde iki kat daha fazladır. Karakteristik olarak öyküde dispepsi belirtisi, karın ağrısı, NSAİİ ya da alkol alımı bulunmamaktadır.^{1,2,4}

Olgu, üst gastrointestinal sistem kanamaları içerisinde az rastladığımız Dieulafoy vasküler malformasyonu için iyi bir örnek oluşturmaktadır. Tekrarlayan bol hematemez ve lezyonun klasik lokalizasyonu ile uyumlu olmasına rağmen endoskopi girişimleri sırasında mukozanın tamamen kan ile kaplı olması o sırada aktif kanamanın olmaması endoskopik tanıyı engellemiştir. Literatür bilgilerimizde de endoskopide tanı oranı % 80-95 olup, ilk endoskopi ile tanı % 49 oranında konabilmekte ve tekrarlayan girişimler gerekebilmektedir.^{3,5}

Endoskopik olarak tanı konamadığı durumlarda anjiyografi, teknesyumla işaretli eritrosit taraması, kanamanın spontan durmuş olduğu vakalarda transendoskopik doppler ultrasonografi tanıda yardımcı olabilir.^{2,6,7}

Kanama odağı tespit edilemeyen hastaların bir kısmında da bizim hastamızda da olduğu gibi tanı operasyon sırasında konmaktadır. Operasyon sırasında lezyon görülmeyen vakalarda tanı ancak gastrektomi sonrası histopatolojik inceleme veya otopsi ile konabilmektedir.^{2-4,8}

Dieulafoy vasküler malformasyonunda endoskopik olarak tanı konabildiğinde ilk tedavi seçe-

Üst Gastrointestinal Sistem Kanamalarında Nadir Sebep:Dieulafoy Vasküler Malformasyonu

neği de endoskopik olmalıdır. Enjeksiyon, heater prob, elektrokoagülasyon, bant ligasyonu bu tedavi seçeneklerindedir. Endoskopide başarı ilk seansda % 85'dir, kalan % 15 vaka da tekrar kanama izlenir, %10 tekrar tedavi edilerek kanama durdurulabilirse de % 5 vaka da cerrahi gerekli olacaktır.⁹⁻¹⁰

Operasyon sırasında da endoskopik incelemelerde olduğu gibi midenin proksimal kısmının incelenmesine büyük önem verilmelidir. Kanayan damarın koagülasyon veya ligasyonu, proksimal gastrik rezeksiyon, wedge rezeksiyon cerrahi tedavi seçenekleridir.^{11,12}

Tekrarlayan bol hematemez ve kanama lokalizasyonu tespit edilemeyen benzer olgularda, hem endoskopi hem de cerrahi sırasında vasküler malformasyonun sık bulunabileceği lokalizasyonlar titizlikle incelenmeli Dieulafoy vasküler malformasyonu akla gelmelidir. Olgumuz Dieulafoy vasküler malformasyonunun karakteristik özelliklerini taşımakta ve az görülen bu

durumun hatırlanması gerektiğini vurgulamak açısından önem kazanmaktadır.

KAYNAKLAR

1. Greenwald DA, Brandt LJ. Vascular abnormalities of the gastrointestinal tract. In: Feldman M, Sbharschmidt BF, Sleisenger MH, eds. Gastrointestinal and Liver Disease 6 th ed. Philadelphia. 1998: 202436 .
2. Veldhuyzen Van Zanten SJO, Bartelsman JFWM, Schipper MEI, et al Recurrent massive haematemesis from Dieulafoy vascular malformation-a review of 101 cases. Gut 1986; 27: 21322.
3. Lin H, Lee F, Lee C, et al. Therapeutic endoscopy for Dieulafoy disease. Am J Gastroenterol 1989; 11: 507-10.
4. Pointner R, Schwab G, Königsainer A, et al. Endoscopic treatment of Dieulafoy's disease. Gastroenterology 1988; 94: 5636.
5. Chung YF, Wong WK, Soo KC. Diagnostic failures in endoscopy for acute upper gastrointestinal haemorrhage. Br J Surg 2000; 87: 6147.
6. Eidus LB, Rasuli P, Manion D, et al. Caliber persistent artery of the stomach (Dieulafoy's vascular malformation). Gastroenterology 1990; 99: 1507-10.
7. Jaspersen D. Dieulafoy's disease controlled by doppler ultrasound endoscopic treatment. Gut 1993; 34: 8578.
8. Juler GL, Labitzke HG, Lamb R, et al. The pathogenesis of Dieulafoy's gastric erosion. Am J Gastroenterol 1984; 79: 195200.
9. Katz PO, Salas L. Less frequent causes of upper gastrointestinal bleeding. Gastroenterol Clin North Am 1993; 22: 87589.
10. Canbaz H, Korkut M, Alkanat M, Uçar Y, Kara E. Dieulafoy vasküler malformasyonu, gastrointestinal sistemin nadir kanama nedenlerinden biri. Turkish Journal of Gastroenterology 1999; 10: 15760.
11. Bouillet JL, Aubertin JM, Fornes P, et al. Dieulafoy's ulcer: Combined endoscopic and laparoscopic treatment. Endoscopy 1996; 28: 3945.
12. Draper G, Layani L, McLeish J. Management of Dieulafoy's disease with combined endoscopy and laparoscopic gastric wedge resection. Aust N Z J Surg. 1999; 69: 156-8.