

Bir Alman Çoban Köpeğinde Sertoli Hücre Tümörü ve Seminoma Nedenli Feminizasyon Sendromu

Hakan SALCI¹ Ezgi AKDEŞİR² Serkan ÇATIK³
İsmail Altuğ ŞEN¹ E. Sinem ÖZDEMİR SALCI⁴ Zafer MECİTOĞLU³

Geliş Tarihi: 08.04.2014
Kabul Tarihi: 30.04.2014

Özet: Yedi yaşlı, erkek bir Alman Çoban köpeği testislerinde şişkinlik, meme başlarında genişleme ve tüy dökülmesi şikayetleriyle kliniklerimize getirildi. Klinik muayenede feminizasyon bulguları (alopecia, deri renginde koyulaşma, meme başlarında büyüme) ve skrotal şişkinlik saptandı. Laboratuvar muayenesi kronik yangısal bir hastalığı işaret etti. Ultrasonografik olarak karışık ekojenitede solit bir testiküler kitle saptandı ve diğer organlarda metastaz yoktu. Testis tümörü tanısı konulan hastada, genel anestezi altında bilateral orşiektomi operasyonu yapıldı. Çıkarılan testislerin histopatolojik muayenesinde seminoma ve sertoli hücre tümörü ile uyumlu bulgular saptandı.

Anahtar Kelimeler: Sertoli hücre tümörü, seminoma, feminizasyon, Alman çoban köpeği.

Feminization Syndrome Due to Sertoli Cell Tumor and Seminoma in a German Shepherd Dog

Abstract: Seven-year-old, male a German shepherd dog was presented to our clinics with the complaint of testicular swelling, teat enlargement and alopecia. In the clinical examination, feminization findings (alopecia, darkening in the skin color and teat enlargement) and scrotal swelling was determined. Laboratory examination pointed out a chronic inflammatory disease. Ultrasonographically, a solid testicular mass in heterogenic echogenicity was observed and there was no the other organ metastasis. The patient diagnosed as testicular tumor encountered bilateral orchietomy operation under general anesthesia. The findings consisted with the seminoma and sertoli cell tumor was detected in the histopathological examination of the resected testis.

Key Words: Sertoli cell tumor, seminoma, feminization, German shepherd dog.

Giriş

Testis tümörleri genellikle erişkin köpek ve insanlarda görülmesine rağmen aygır, boğa, koç ve kediler gibi diğer evcil hayvanlarda da belirlenmiştir. Köpeklerde özellikle üç tip testiküler tümör görülmektedir. Bunlar sertoli hücre

tümörü (SHT), seminoma ve leydig hücre tümörü (LHT) gibi tümörlerdir^{1-3,6}.

SHT testislerde seminifer tubüllerin destekleyici hücrelerinden köken almakta olup aynı zamanda sustentaküler hücre tümörü olarak da adlandırılır. Seminomalar testiküler spermatik epitelden köken alan germinal hücre tümörleri-

¹ Uludağ Üniversitesi Veteriner Fakültesi, Cerrahi Anabilim Dalı, Bursa. hsalci@uludag.edu.tr

² Uludağ Üniversitesi Veteriner Fakültesi, Patoloji Anabilim Dalı, Bursa.

³ Uludağ Üniversitesi Veteriner Fakültesi, İç Hastalıkları Anabilim Dalı, Bursa.

⁴ Uludağ Üniversitesi Veteriner Fakültesi, Doğum ve Jinekoloji Anabilim Dalı, Bursa.

dir. Seminomalar SHT ile karşılaştırıldığında daha az metastaziktirler (%6)². LHT ve seminomalar, SHT'ler gibi hiperöstrojenizme yol açarak erkek köpeklerde feminizasyona neden olmaktadır^{2,3}. Bu tümörler %10-20 regional lenf nodüllerine ve böbrek, dalak, akciğer, adrenal bezler ve pankreas gibi iç organlara metastaz yapabilirler⁴.

Testiküler tümör tiplerinin insidansı aynıdır ve nadiren öldürücü kemik iliği depresyonu yapabilirler^{2,4}. Testiküler tümörlerin malignan formları östrojen seviyesini arttırmakta ve bu durum alopesia, hiperpigmentasyon, prostatik squamoz metaplazi, diabetes mellitus ve kemik iliği aplazisi ile komplike olabilmektedirler². Yukarıdaki literatür bilgileri ışığı altında, bu olgu sunumunda seminoma ve SHT nedenli feminizasyon ve alopesia şekillenmiş bir Alman çoban köpeğindeki klinik, ultrasonografik ve histopatolojik bulguların rapor edilmesi amaçlanmıştır.

Vaka Geçmişi

Yedi yaşlı, erkek bir Alman çoban köpeği Uludağ Üniversitesi Veteriner Fakültesi Klinikleri'ne testislerinde şişkinlik, meme başlarında genişleme ve tüy dökülmesi şikayetleriyle getirildi. Anamnezde hastanın testislerinde aralıklı ve son 1 ayda artmış bir şişkinliğin olduğu söylendi. Aşıları zamanında yapılmış olan hastada aynı zamanda 4 aydır şekillenen kaşıntısız tüy dökülmesi de bildirildi. Genel muayenede vital parametreleri normal olan hastanın klinik muayenesinde generalize tüy dökülmesi, deri renginde koyulaşma, tüm meme başlarında büyüme, skrotum kesesinin aşırı genişlediği (20x25 cm) (Şekil 1) ve bu nedenle de arka ekstremitelerin abduksiyonda tutulduğu belirlendi. Şişkinliğin palpasyonunda katı esnek kıvam ve yer yer fluktuasyon alanları hissedildi. Şişkinliğin tek bir testise ait olduğu saptandı ve diğer testis belirlenemedi. Derinin muayenesinde büyüteç kullanılarak inceleme yapıldı. Herhangi bir etken (pire, bit, uyuz vs.) görülmedi. Mantar etkenleri ve demodicosis yönünden bası frotilleri ve deri kazıntısı alındı. Deri kazıntısı %10'luk KOH ile karıştırılarak x10'luk büyütmede incelendiğinde *Demodex canis* veya herhangi bir uyuz etkeni saptanmadı. Frotiller metil alkolde tespit edildikten sonra Diff-quick boyama yöntemi ile boyandı ve immersiyon yağı damlatılarak x100'lük büyütme altında incelendi. Mantar veya pyoderma ile ilişkili herhangi bir bulguya rastlanmadı. Tüy dökülmesine rağ-

men kaşıntının olmaması ve tüylerin mikroskopik muayenesinde zayıf tüy yapısının gözlenmesi sonucunda alopesinin sebebi endokrinolojik bozukluk olabileceği düşünüldü. Rutin hemogram muayenesi için v. sefalika antebraçium'dan EDTA'lı tüpe kan numunesi alındı. Hemogramda nötrofilik lökositozun bulunması ve monosit değerindeki oransal yükselme bize olgunun kronik yangısal bir hastalığının olduğunu gösterdi. Diğer tüm hemogram verileri ise normal referans değerler arasındaydı (Tablo 1).

Tablo 1. Olgunun hematolojik muayene sonuçları.

Table 1. Hematologic examination results of the case.

Parametreler	Olgu	Referans Aralığı
Total Lökosit (x10 ⁹ /lt)	26,71	6 - 17
Lenfosit (x10 ⁹ /lt)	2,69	1 - 4.8
Monosit (x10 ⁹ /lt)	1,25	0,2 - 1,5
Nötrofil (x10 ⁹ /lt)	21,25	3 - 12
Eozinofil (x10 ⁹ /lt)	1,17	0 - 0.2
Bazofil (x10 ⁹ /lt)	0,36	0 - 0.4
Eritrosit (x10 ¹² /l)	5,19	5 - 10
Hemogloblin (g/dl)	10,4	8 - 15
Hematokrit (%)	31,28	24 - 26
MCV (fl)	60	40 - 60
MCH (pg)	20	11 - 17
MCHC (g/dl)	33,2	33 - 36
Platelet (x10 ⁹ /l)	257	200 - 800

Testislerin ultrasonografik muayenesinde her iki testis ayrı olarak saptanmadı. Şişkinliğin üzerinden yapılan muayenede testis yapısından farklı heterojen yapıda ve yer yer karışık ekojenitede solit bir kitlenin (muhtemel tümör) varlığı ile birlikte yine anekoik alanların varlığı belirlendi. Skrotal kese içerisinde tümörü saran minimal bir anekoik alan da ayrıca tespit edildi (Şekil 2). Rutin abdominal ultrasonografide intraabdominal organlar ve ürogenital sisteme ait herhangi bir metastaz saptanmadı. Toraks ve abdomenin alınan radyografilerinde de herhangi bir metastaz varlığı tespit edilmedi.

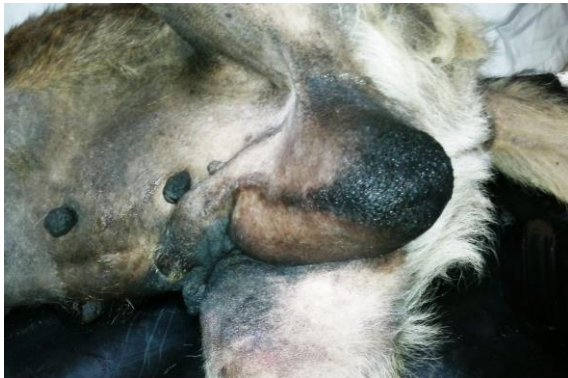Bu bulgular temelinde Alman Çoban köpeğinde saptanan patolojinin testis tümörü olduğu saptandı ve genel anestezi altında kitlenin uzaklaştırılmasına karar verildi.

Sırasıyla xylasine HCl (1-2 mg/kg, im.) (Alfazine®, Egevet, Türkiye) ve ketamin (HCl 10 mg/kg, im.) (Alfamine®, Egevet, Türkiye) ile yapılan sedasyon ve induksiyon sonrası, hasta entübe edilerek %2 derişimde izofloran (Forane,

Abbott, UK) ile genel anestezi ve idamesi gerçekleştirildi.

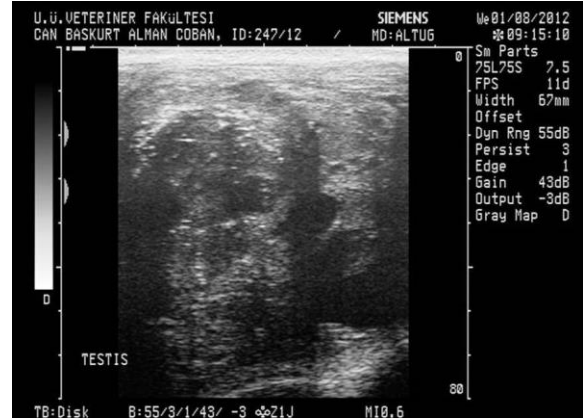Skrotum bölgesinin traş ve dezenfeksiyonu sonrası bölge steril örtülerle sınırlandırıldı. Rafe skroti üzerinden yapılan ensizyon ve diseksiyonla tümöral kitle görünümündeki sağ testis dokusu funikulus spermaticus üzerine konulan transfiksasyon ligatürü sonrası dışarı alındı. Sol testisin atrofi olduğu saptandı ve bu testis de orşiektomi ile dışarı alındı (Şekil 3). Kanama kontrolü sonrasında skrotum derisinde ablasyon yapıldı ve bölge cerrahi olarak rutin teknikte kapatıldı. Postoperatif sefazolin Na ve diklofenak Na sırasıyla antibiyotik ve ağrı kesici olarak hastaya önerildi. Operasyon bölgesinin dikişleri 10 gün sonra uzaklaştırıldıktan sonra hasta sahibiyle 1 ay sonra ancak iletişime geçilebildi ve hastadaki klinik tablonun kısmen azaldığı bildirildi.

Dışarı alınan testisin yapılan mikroskopik muayenesinde; skrotumda, dermal kollajen artışı ve doku içerisinde yağ bezleri, bez tubülleri gözlemlendi. Testis dokusunda seminifer tubüllerin lumenlerinin germinal hücrelerle dolu olduğu saptandı (Şekil 4). Düzensiz üreme gösteren yuvarlak şekilli germinal hücrelerde anizositozis ve anizokaryozis belirgindi. Mitotik aktivitenin yüksekliği dikkat çekti. Yer yer kalın bağ doku kordonlarıyla ayrılan tümöral doku içerisinde geniş nekroz alanlarına rastlandı. Tubüllerin lumenlerinde yer yer nekrotik hücrelerin bulunduğu dikkati çekti. Doku içerisinde sarı-kehribar renkli lipofuksin pigmenti gözlemlendi (Şekil 5). Histopatolojik inceleme sonucunda tümörün, testisin germinal ve stromal hücrelerinin her ikisinden de köken aldığı düşünülmüştür. Çoğunlukla seminoma ile uyumlu alanların yanında (Şekil 6) yer yer fusiform hücrelerden oluşan, lipofuksin pigmentasyonlarını da barındıran SHT alanlarının da bulunduğu tümöral kitle şeklinde yorumlanmıştır (Şekil 7).



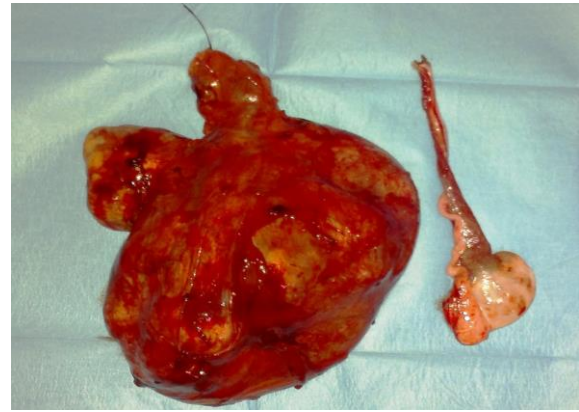
Şekil 1. Olgunun klinik görünümü.

Figure 1. Clinical appearance of the case.



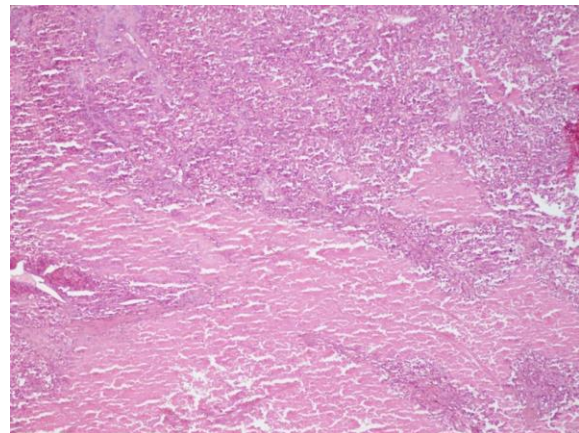
Şekil 2. Testis dokusunun ultrasonografik görüntüsünde heterojen görümlü solit tümöral kitle ve anekoik alanların varlığı.

Figure 2. Heterogenic appearance of the solid tumoral mass and existence of the anechoic areas in the ultrasonographic view of the testicular tissue.



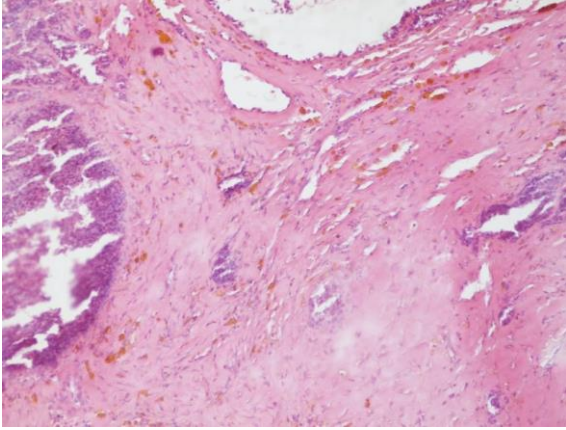
Şekil 3. Orşiektomi ile dışarı alınmış normal ve tümöral testis.

Figure 3. Normal and tumoral testis resected by orchietomy.



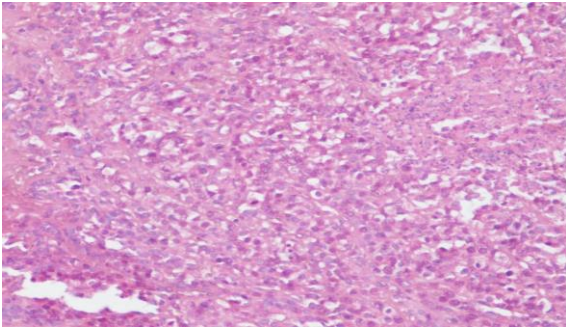
Şekil 4. Geniş nekrotik alanlar ve yuvarlak germinal hücrelerle dolu seminifer tubüllerden oluşan tümöral alanlar. (H&E, x100)

Figure 4. Wide necrotic areas and tumoral areas composed of seminiferous tubules filled with round germinal cells. (H&E, x100)



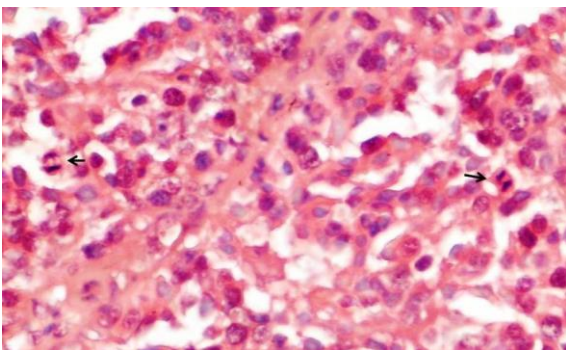
Şekil 5. Lipofuksin pigmentleri ile boyanmış koyu sarı renk içeren koyu fibrotik şeritler. (H&E x100)

Figure 5. Bold fibrotic cords containing amber colored lipofuscin pigments. (H&E x100)



Şekil 6. Seminoma ile uyumlu yuvarlak şekilli germinal hücreleri içeren tümöral kitle. (H&E x 200)

Figure 6. Tumoral mass containing round shaped germinal cells which is consistent with seminoma. (H&E x 200)



Şekil 7. Neoplastik hücrelerde yüksek mitotik aktivite. İki mitotik yoğun ve birbirini ardına gelen kromatin (oklar). (H&E x 400)

Figure 7. High mitotic activity in neoplastic cells. Two mitotic cells with dense and sequential chromatin (arrows). (H&E x 400)

Tartışma

Testis tümörleri tüm hayvanlarda görülme sıklığı dikkate alındığında bu dilimin yaklaşık %90'ını oluşturmaktadır⁵. Birçok risk faktörü testis tümörü oluşumuna neden olmaktadır ancak en önemli risk faktörü kriptorşizmdir^{3,4}. Seminoma ve SHT eşit insidansa sahiptirler ve testis dokusunda genişleme ve feminizasyon ayırıcı tanılardır⁵. Sunulan olgumuza kliniğimize testis büyümesi şikayetiyle gelmiş seminoma ve SHT tanısı konulan ve feminizasyon bulguları gösteren Alman Çoban köpeğindeki muayene bulgularının rapor edilmesi amaçlanmıştır.

Skrotal kese içerisine inmemiş testiste tümör oluşma ihtimali daha fazladır düşüncesine ilişkin spesifik bir kanıt olmamasına rağmen SHT'lerinin %50'si skrotum kesesine inmemiş testiste görülmektedir⁵. Olgumuzda testislerin her ikisi de skrotal kese içerisinde bulunmaktaydı. SHT'nin daha ziyade sağ testiste görüldüğü bildirilmektedir⁵ ki biz de tümöral oluşumu sağ testiste saptadık.

SHT ve LHT'ler östrojen salınımını aktive etmekte ve testosteron seviyesi azalarak alopesia ile birlikte feminizasyona neden olmaktadır³⁻⁵. Seminoma olgularında feminizasyon ve alopesia ile sonuçlanan paraneoplastik sendrom nadiren görülmektedir⁶. SHT'ne bağlı feminizasyon sendromu hiperöstrojenizm ile birlikte skrotal kese içerisine bulunan testislerin %10'unda rastlanır. SHT hiperöstrojenizme bağlı kemik iliği baskılanması da meydana getirir⁵. Köpeklerde neoplastik testislerin boyutu normal testise göre feminizasyon gösterenlerden iki-üç kat daha büyüktür^{3-5,6}. Klinik muayenede feminizasyon olarak tanımladığımız olgumuzda testisler skrotal kese içindeydi ve neoplastik testisin çapı normal testisten en az dokuz-on kat daha büyüktü.

SHT ve seminoma olgularında deride meydana gelen değişiklikler yaygın değildir ancak alopesia ilk gözlenen klinik bulgu olarak göze çarpmaktadır^{5,6}. Jinekomasti şekillenen hiperöstrojenizm nedeniyle oluşur ve özellikle kaudal meme loplalarının uçlarında genişleme ile kendini belli eder. Bu meme loplaları incelendiğinde meme alveollerinde ve kanallarında da değişiklikler olduğu belirtilmektedir⁵. Sunulan olgumuzdada jinekomasti olarak düşünülebilecek tüm meme başlarında büyüme tespit edilmiştir.

Primer testis tümörlerinin metastazı yaygın değildir. SHT olgularının yaklaşık %10'unda metastaz şekillenir⁵. Testis tümörle-

rinde klasik olarak radyolojik ve ultrasonografik muayeneler ile metastaz varlığı araştırılır¹. Tümörün testisin ve primer lezyonun varlığı yönünden sağlam testis ve diğer organların da ultrasonografik muayenesi yapılmalıdır⁶. Olgumuzda testis tümörünün yardımcı tanısı ultrasonografi ile konulmuştur ve radyolojik ve ultrasonografik muayeneler ile de diğer organlardaki muhtemel metastaz incelemesi yapılmıştır.

Testis tümörü olgularında en yaygın ve ilk tercih seçeneği olarak bilateral orşiektomi önerilir^{2,6}. Metastaz şekillenmiş olgularda olguya spesifik radyoterapi ve kemoterapi tedavi seçenekleri de uygulanmaktadır^{1,3,6,5}. Metastaz saptamadığımız olgumuzdaki tedavi seçeneğini bilateral orşiektomi oluşturmuştur.

Testis tümörünün histopatolojik muayenesinde gerek germinal ve gerekse stromal hücrelerden köken alan bulgular görülmektedir¹⁻⁴. Olgumuzda saptadığımız testis tümörü, germinal ve stromal hücrelerden köken almış, testis dokusunun histopatolojik incelemesinde çoğunlukla seminoma ile uyumlu alanların yanında SHT alanlarının da olduğu tespit edilmiştir.

Kaynaklar

1. Akın, İ., Avcı, H., Gülaydın, A., Belge, A., Yaygın, R., 2013. Bilateral malignant seminoma in two dogs. *Kafkas Üniv. Vet. Fak. Derg.* 19(Suppl A), A233-A236.
2. Crivellenti, L. Z., Motheo, T. F., Salomão, R. L., Honsho, D. K., Momo, C., 2013. Intrascrotal testicular torsion and seminoma in a dog with chronic renal failure. *Turk. J. Vet. Anim. Sci.*, 37, 113-116.
3. Demirkan, İ., Yüksel, H., Korkmaz, M., Cevik-Demirkan, A., 2008. A metastatic seminoma in a dog. *K.V.J.*, 1:63-67.
4. Kang, S., Yang, H., Jung, J., Jung, E., Lee, H., Hwang, E., Kim, J., 2011. Malignant sertoli cell tumor in Shih Tzu dog. *Korean J. Vet. Res.*, 51:171-175.
5. Post, K., Kilborn, S. H., 1987. Canine sertoli cell tumor: a medical records search and literature review. *Can Vet. J.*, 28: 427-431.
6. Takiguchi, M., Iida, T., Kudo, T., Hashimoto, A., 2001. Malignant seminoma with systemic metastases in a dog. *J. Small Anim Pract*, 42: 360-362.

