

Pekinese Irkı Bir Köpekte Sekonder Trakeal Kollaps Olgusu

Hayati YÜKSEL

M Yavuz GÜLBAHAR

Yüzüncü Yıl Üniversitesi Veteriner Fakültesi Patoloji Anabilim Dalı - VAN

ÖZET

Bu raporda; 2,5 yaşlı, erkek Pekinese ırkı bir köpekte saptanan trakeal kollaps tanımlandı. Nekropside larinks tıkanmış halde tavuk yumurtası büyüklüğünde peynir kitlesine rastlandı. Makroskopik olarak dorsal trakea membranının gevşediği, C şeklindeki trakea halkalarının normal görünümünü kaybettiği ve bifurkasyon bölgesine kadar dorsoventral olarak yassılaştığı görüldü. Mikroskopik olarak trakea mukozasında silier epitelin yer yer döküldüğü ve submukozada damarların hiperemik olduğu saptandı.

Anahtar Kelimeler: Köpek, trakea, kollaps

Secondary Tracheal Collapse in a Pekinese Dog

SUMMARY

This report describes secondary tracheal collapse in a male, 2.5-year-old Pekinese dog. Necropsy revealed the loosen dorsal tracheal membrane and flattened C- shaped trachea rings from larynx to bifurcation area. Microscopically, tracheal mucosa had partly desquamated and submucosal vessels were hyperemic.

Key Words: Dog, trachea, collapse

GİRİŞ

Trakeal kollaps (TK), dorsal trakea membranının gevşemesi, trakea halkalarının dorsoventral olarak yassılaşması ve kronik kaz ötüşü benzeri öksürük ile karakterize bir sendromdur (1,3,6,8,15). İlk kez 1941 yılında köpeklerde tanımlanan bu sendrom (1), özellikle orta yaşta minyatür ırk köpeklerde (7,8,9,13) rastlanmakla birlikte, nadir olarak diğer türlerde de görülmektedir (4,5,10,14). TK vakalarına ilişkin bir çok rapor bulunmaktadır (1,4,5,9,10,13,14), ancak ülkemizde böyle bir olgu ile ilgili herhangi bir rapora rastlanılmamıştır. Bu çalışmada ülkemizde, ilk kez Pekinese bir köpekte saptanan TK olgusunun tanımlanması amaçlandı.

OLGUNUN TANIMI

Çalışmanın materyalini laboratuvarımıza ölü olarak getirilen 2.5 yaşında, erkek Pekinese bir köpek oluşturdu. Sahibinden alınan anamneze göre köpeğin 4 ay önce ara sıra nöbet şeklinde öksürdüğü fakat bu durumun 2 ay kadar sürdüğü, daha sonra bu tip klinik belirtilerin tamamen kaybolduğu bildirildi. Köpeğin ölümünden önce ise belirgin bir solunum güçlüğü çektiği beyan edildi. Sistematik şekilde nekropsisi yapılan köpeğin, karın ve göğüs boşluğunun muayenesinde makroskopik bir değişikliğe rastlanılmadı. Ağız boşluğunun muayenesi sırasında larinks bölgesinde tavuk yumurtası büyüklüğünde bir peynir kitlesinin, larinks tamamen tıkağı dikkati çekti. Trakea'nın muayenesinde ilk halkadan itibaren bifurkasyon bölgesine kadar dorsoventral olarak yassılaştığı (Şekil 1,2) ve lümenin köpüklü bir sıvı ile dolu olduğu görüldü.

Trakea, akciğerler ve diğer organlardan alınan doku örnekleri % 10'luk formalin solüsyonunda tespit edildi. Dokular bilinen klasik işlemlerden geçirildikten sonra hazırlanan parafin bloklar, 5 µ kalınlığında kesildi ve Hematoksilen - eozin (HE) ile boyanıp, ışık mikroskopunda değerlendirildi.

Histopatolojik incelemede; trakea mukozasında yer yer silier epitelin kaybolduğu ve submukozada damarların

hiperemik olduğu ve dorsal membranın genişlediği gözlemlendi (Şekil 3). Lamina propriada ise herhangi bir değişikliğe rastlanmadı. Akciğerlerde alveol septumlarında kapillar damarlarda hiperemi, interstisyel alanlarda yaygın kanama ve alveollerin lumeninde pembe homojen görünüşte ödem sıvısının bulunduğu görüldü. Diğer organların histopatolojik incelemesinde herhangi bir bulguya rastlanmadı.

TARTIŞMA

Daha ziyade minyatür ırk köpeklerde, nadir olarak da diğer evcil hayvanlarda gözlenen TK, trakea halkalarının dorsoventral olarak yassılaşması ve dorsal membranının gevşemesi ile karakterize olan bir sendromdur (4,5,10,14). Hastalığın herhangi bir yaş grubuna ve cinsiyete bağlı olarak şekillenmediği, bu durumun minyatür ırk köpeklerde daha sık görüldüğü bildirilmiştir (1,3,9,10). Sunulan olguda literatür bilgisine uygun olarak, minyatür bir ırk olan Pekinese köpekte rastlanmıştır.

Trakeal kollaps olgularının genellikle trakeanın servikal bölümü ve toraks girişinde oluştuğu, nadir olarak da tüm trakea boyunca şekillendiği bildirilmiştir (1,9,10,15). Bu olguda ise kollapsın tüm trakea boyunca bifurkasyon bölgesine kadar şekillendiği görüldü.

Trakeal kollapsın etiyolojisi ve patogenezi açık değildir (1,2,6,8). Genetik duyarlılık, trakeanın anormal gelişimi, kronik akciğer hastalıkları ve beslenme gibi muhtemel sebepler ile beraber obesitenin TK oluşumunda primer faktör olduğu; bunun yanında basınca bağlı trakea kıkırdağının dejenerasyonu ve allerjiler gibi risk faktörlerinin de trakeal kollapsın şiddetini artırdığı ileri sürülmektedir (1,15) Kimi araştırmacılar (8,13) trakeal kollaps olgularında obesitenin bir yatkınlık oluşturabileceğini bildirmelerine rağmen, kimi araştırmacılar (1) ise obesitenin bu sendromdaki yerinin tartışmalı olabileceğini savunmaktadır. Sunulan olguda hayvanda obesiteye ilişkin bir bulguya rastlanmamıştır.

Kondrodisplazi ve kondromalasi gibi malformasyonlar içinde de sınıflandırılan TK, konjenital veya edinsel form olmak üzere iki şekilde görülür

(2,3,9,11,14,15). Kollabe olmuş trakeada kıkırdak dokunun normale nazaran daha az homojen görünüşte olduğu, kondrositlerin sayılarının azaldığı ve glikoprotein ile glikozaminoglikan yönünden fakirleştiği bildirilmiştir (3,6,10,12). Histopatolojik olarak trakea mukozasında silier epitel kaybı ve fibrinöz difterik membran oluşumu ile tek katlı kübik epitelin skuamöz metaplazisi ve mukozada yer yer ülseratif alanlar ile birlikte lamina propriada hiperemik ve hemorajik bölgeler ile yangısal değişiklikler de bildirilmektedir (1,4). Buzağılarda bildirilen bir olguda normal ve kollabe olmuş trakea arasında histopatolojik olarak bir farklılığın görülmediği bildirilmiştir (14). Sunulan olguda ise sadece silier epitel kaybı ve hiperemi gözlenmiştir. Sekonder trakeal kollaps olgularının trakea üzerine çevre dokuların ekstra luminal baskısı, travma veya mekanik tıkanıklıklar sonucu larinkste fonksiyon bozukluklarına bağlı olarak şekillenebileceği bildirilmektedir (7,10,13,15). Makroskobik olarak, kollaps şekillenen trakeanın, lumeninin özellikle toraks girişinde daha belirgin olarak daraldığı, kıkırdakların üçgen biçimini aldığı ve dorsoventral olarak yassılaştığı bildirilmiştir (1). Bu rapordaki kollaps olgusunun da, etiyojisi kesin olarak bilinmemekle birlikte; nekropsisi neticesinde larinks bölgesinde tavuk yumurtası büyüklüğünde bir peynir kitlesinin görülmesi, bunun da trakeanın girişinin tamamen tıkanması ve mekanik olarak larinkse bir baskıya sebep olmasından dolayı sunulan olgunun sekonder bir kollaps olabileceğini akla getirmektedir.

Sonuç olarak bu çalışmada ülkemizde ilk defa Pekinese ırkı köpekte saptanan sekonder trakeal kollaps olgusu morfolojik olarak tanımlanmıştır.

KAYNAKLAR

1. Amis, TC, (1974): Tracheal collapse in the dog. Aust. Vet. J., 50: 285-289.
2. Dabanoğlu I, Öcal MK, Kara ME, (2001): A quantitative study on the trachea of the dog. Anat. Histol. Embryol., 30:57-59.

3. Dallman, MJ, McClure RC, Brown ME, (1988) : Histochemical study of normal and collapsed tracheas in dogs. Am. J. Vet. Res., 49, 12 :2117-2125.

4. Hendricks JC, O'Brien JA, (1985): Tracheal collapse in two cats. J. Am. Vet. Med. Assoc., 187, 4 : 418-419.

5. Jackson PGG, White RAS, Dennis R, Gordon DF, (1986): Tracheal collapse in a goat. Vet. Rec., 16: 160.

6. Johnson LR, Krahwinkel DJ, McKiernan BC, (1993): Surgical management of atypical lateral tracheal collapse in a dog. J. Am. Vet. Med. Assoc., 203, 12: 1693-1696.

7. Jones DE, (1979): Tracheal collapse. Vet. Rec., 6: 333-334.

8. Lester S, (2001): What is your diagnosis. J. Small. Anim. Pract., 42, 2: 90-92.

9. Longbottom GM, (1977): A Case of tracheal collapse in the dog. Vet. Rec., 16: 54-55.

10. Radlinsky MG, Fossum TW, (2000): Tracheal collapse in a young boxer. J. Am. Anim. Hosp. Assoc., 36: 313-316.

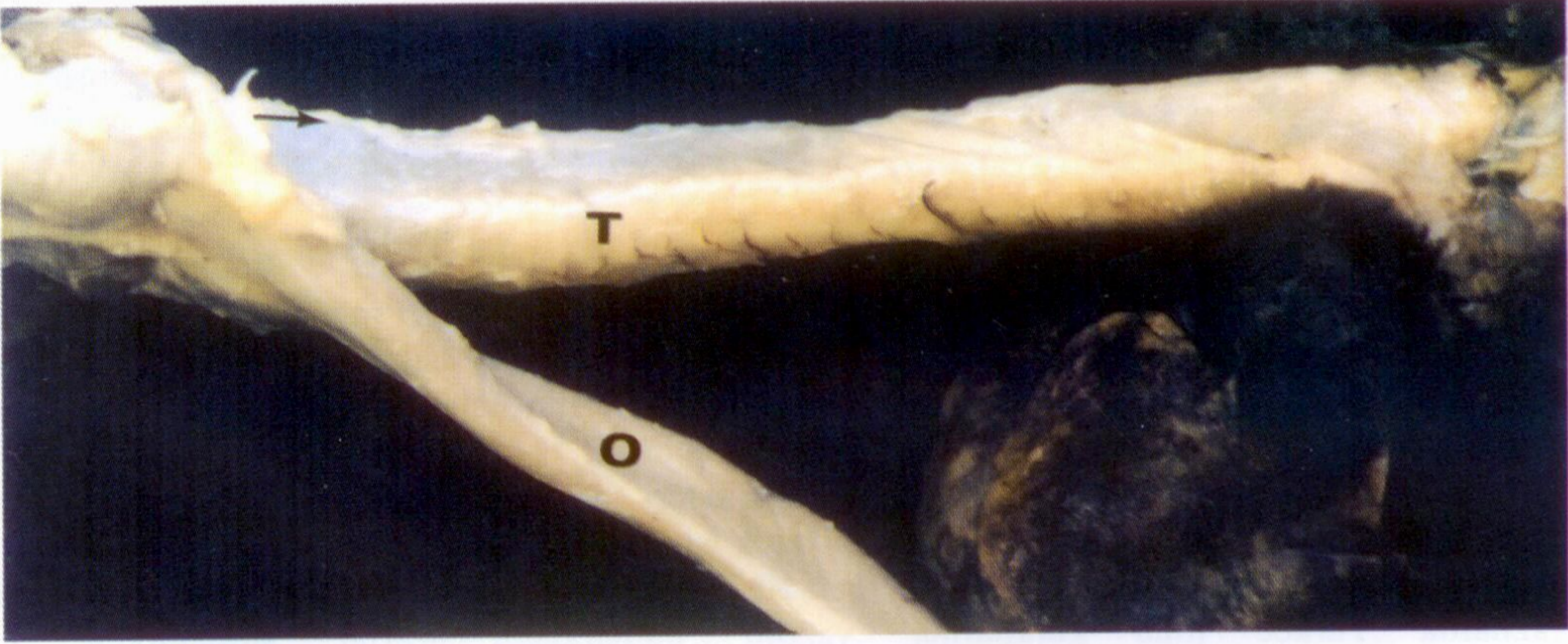
11. Rudolf H, Herrtage ME, White, RAS, (1997) : Use of ultrasonography in the diagnosis of tracheal collapse. Journal of Small Animal Practice., 38: 513 -518.

12. Sallsbury KS, Forbes S, Blevins WE, (1990): Peritracheal abscess associated tracheal collapse and bilateral laryngeal paralysis in a dog. J. Am. Vet. Med. Assoc., 196, 8 : 1273-1275.

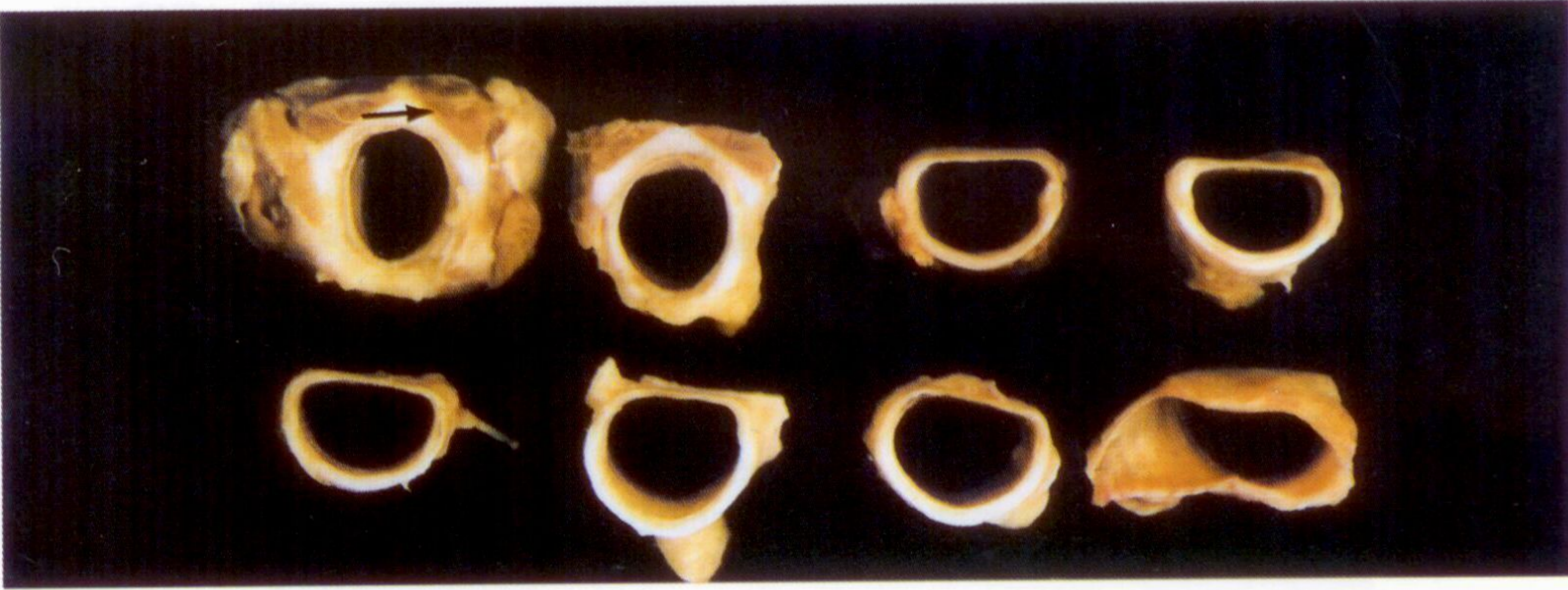
13. Spondick GJ, Nwadike BS, (1997): Surgical management of extrathoracic tracheal collapse in two large-breed dogs. J. Am. Vet. Med. Assoc., 211, 12: 1545-1547.

14. Vestweber J.G, (1984): Tracheal collapse in three calves. J. Am. Vet. Med. Assoc., 184, 6: 735-736.

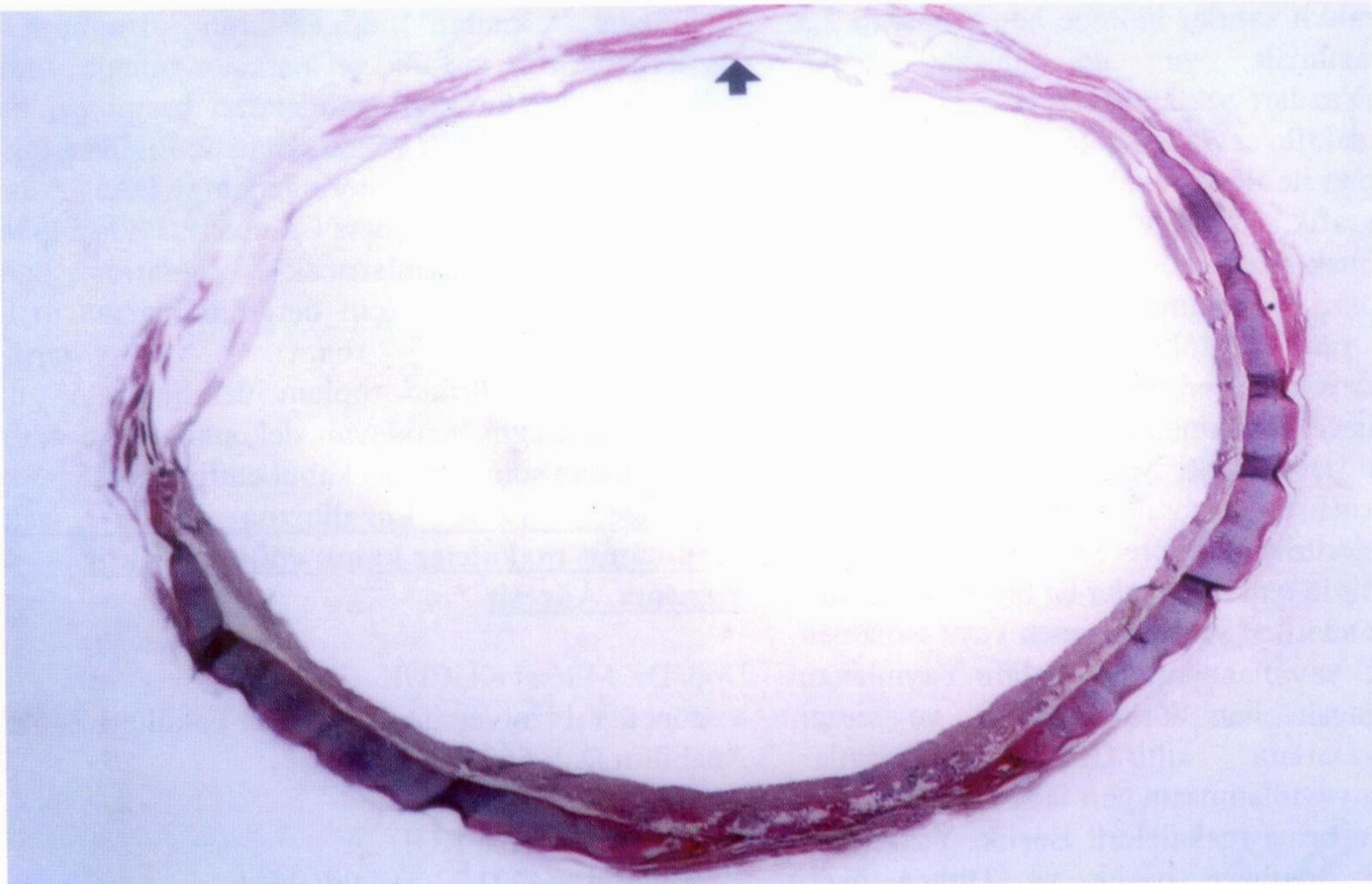
15. Watt PR, (1992): Congenital tracheal collapse in a young fox terrier. Aust. Vet. Practit., 22, 3: 112-116



Şekil 1. Trakea (T) halkalarında dorsoventral olarak yassılaşıma ve dorsal membranda gevşeme (ok), özofagus (O).



Şekil 2. Trakea halkalarının larinksten (ok) bifurkasyon trakeaya kadar seri kesitleri.



Şekil 3. Genişlemiş durumdaki dorsal membranın (ok) mikroskopik görünümü. HE x 6.