Van Kedisi'nin koroner arterleri üzerinde makroanatomik ve subgros bir araştırma

İ. Hakkı NUR[1] Gürsoy AKSOY[2]

[1]Yüzüncü Yıl Üniversitesi Veteriner Fakültesi Anatomi Anabilim Dalı - VAN
[2] Yüzüncü Yıl Üniversitesi Sağlık Bilimleri Enstitüsü - VAN

ÖZET

Bu çalışmada, Van kedisi'nde kalbin arterial beslenmesi çalışıldı. Materyal olarak altı adet ergin Van kedisi kullanıldı. Materyallere latex enjeksiyon metodu uygulandı. A. coronaria sinistra ve a. coronaria dextra'nın, valva aortae seviyesinde aorta'dan başlangıç aldığı görüldü. A. coronaria dextra'nın, a. coronaria sinistra'dan daha güçlü olduğu belirlendi. A. coronaria sinistra'nın, r. interventricularis paraconalis ve r. circumflexus sinister'e ayrıldığı; a. coronaria dextra'nın ise, sadece r. circumflexus dexter'den meydana geldiği tespit edildi. Bir materyalde, r. circumflexus dexter'den ayrılması gereken r. coni arteriosi'nin aorta'dan başlangıç aldığı belirlendi. R. interventricularis subsinuosus'un, genelde, r. circumflexus dexter'in devamından oluştuğu gözlendi. Bir materyalde, r. circumflexus dexter'den ayrılan bir dalın tekrar r. circumflexus dexter ile anastomoz yaptığı tespit edildi.

Anahtar Kelimeler: *Koroner arterler, Van kedisi, anatomi.*

An investigation macroanatomic and subgros on the coronary arteries in the Van Cat

SUMMARY

In this investigation, the blood supply of the heart was studied in the Van cat. In this aim, heart of the adult six the Van cats were used. Latex injection method was applied on the materials. Left coronary artery and right coronary artery were found to arise from aorta at the level of aortic valve. The right coronary artery was stronger than the left coronary artery. It was observed that the left coronary artery divided into interventricular paraconal branch and left circumflex branch. The right coronary artery was found to constitute only right circumflex branch. Conal branch normally arised from right circumflex branch directly originated from the aorta in one material. It was obtained that the subsinuosal interventricular branch was generally constituted by the right circumflex branch. It was determinated that a branch arised from the right circumflex branch anastomosed with the right circumflex branch in one material.

Keywords: *Coronary arteries, Van cat, anatomy.*

GİRİŞ

Van kedisi'nin vücudu uzun, tüyleri büttünüyle beyaz ve uzun, başı üçgenimsi yuvarlak, kulakları dik, küçük ve içi pembemsi renkli, kuyruğu uzun bol tüylü ve tilki kuyruğu şeklinde, göz rengi iki gözü sarı, iki gözü mavi ya da bir gözü mavi diğer gözü sarı olarak tanımlanmıştır (1).

Evcil kedilerin koroner arterleri üzerinde az sayıda da olsa çalışma yapılmış (2,3,4), fakat özel bir kedi türü olan Van kedisi'nin koroner arterleri üzerinde anatomik herhangi bir çalışmaya rastlanılmamıştır. Bu nedenle, Van kedisi'nin koroner arterleri üzerinde anatomik bir çalışma ihtiyacı duyulmuş ve bu çalışmada Van kedisi'nin koroner arterlerinin seyri, dağılımı ve anastomozlarını belirlemek, varsa bu kedi türünün koroner arterlerinin sabit anatomik farklılığını ortaya koymak amaçlanmıştır. Damar seyirlerinin ve damarlar arasında bulunan anastomozların daha iyi belirlenmesi, damar içine enjekte edildiğinde polimerleşerek sertleşen plastik madde enjeksiyonu tekniğindeki gelişmelere paralel olarak yoğunluk kazanmıştır. Kalbin arterial vaskularizasyonunu sağlayan damarlar, aorta'dan başlangıç alan a. coronaria sinistra ve a. coronaria dextra'dır (2,3,5,6,7,8,9,10,11). A. coronaria sinistra'nın, a. coronaria dextra'dan daha güçlü olduğu bildirilmiştir (3,4,10,12).

A. coronaria sinistra, valvula semilunaris sinistra'nın hemen üst kısmında aorta'dan ayrıldıktan sonra (2,3,4,5,12, 13,14,15), tr. pulmonalis ile auricula sinistra arasından geçerek sulcus coronarius'a erişir (2,6,11,13,15,16). Damar, sulcus coronarius'a vardığında r. interventricularis paraconalis ve r. circumflexus sinister olmak üzere iki dala ayrılır (2,3,4,5 ,12,17). Podesser ve ark. (18) ise, tavşanda r. circumflexus sinister'in doğrudan doğruya ana kökten çıkmadığını, r. posterior ventriculi sinistri'den ya da r. marginis ventriculi sinistri'den çıktığını bildirmişlerdir. R. circumflexus sinister, a. coronaria sinistra'dan ayrıldıktan sonra kısmen auricula sinistra ile örtülü vaziyette sulcus coronarius içerisinde margo ventricularis sinister'e doğru ilerleyerek margo ventricularis sinister'i kateder ve kalbin facies atrialis'inde bulunan sulcus interventricularis subsinuosus seviyesine varır (2,10,15,19). Vallet (3)'e göre, köpekte r. circumflexus sinister ile r. circumflexus dexter arasında anastomoz yoktur.

R. circumflexus sinister, sulcus coronarius içerisinde seyrederken atrium sinistrum için r. proximalis atrii sinistri, r. intermedius atrii sinistri ve r. distalis atrii sinistri; ventriculus sinister için r.proximalis ventriculi sinistri, r.marginis ventriculi sinistri ve r. distalis ventriculi sinistri olarak adlandırılmış dalları verir (2,10,13,15). Köpek (10,13,15,19,20,21) ve kedide (16) r. circumflexus sinister, sulcus interventricularis subsinuosus seviyesine vardığında, bu oluk içerisine girerek r. interventricularis subsinuosus adını alır ve apex cordis'e doğru seyreder. Tavşanda ise, genellikle r. circumflexus sinister, bazen de a. coronaria dextra tarafından r. Interventricularis subsinuosus'un yerinin doldurulabileceği ileri sürülmüştür (12). Oysa, kunduz (17) ve Suriye hamsterinde (22) r.interventricularis subsinuosus, a. coronaria dextra'nın bir dalı olan r. circumflexus dexter'in sulcus interventricularis subsinuosus içerisindeki devamıdır. Nickel ve ark. (13) ile Ghoshal (20), kedide r. interventricularis subsinuosus'un, r. circumflexus sinister ya da r. circumflexus dexter tarafından oluşturulabileceğini; Crouch ve Lackey (6) de, a.coronaria dextra'nın bir dalı olduğunu tespit etmişlerdir. Ayrıca, Aksoy

(2) da, 30 kedi kalbi kullanarak yapmış olduğu bir çalışmada, 4 kedi kalbinde r. interventricularis subsinuosus'un r. circumflexus dexter, 26 kedi materyalinde ise, r. cicumflexus sinister tarafından meydana getirildiğini ifade etmiştir.

R. interventricularis paraconalis seyri sırasında, conus arteriosus'a r.coni arteriosi, ventriculus sinister'e de r.collateralis sinister proximalis ve r.collateralis sinister distalis adındaki dalları verir (10,13,15). Ventriculus sinister'de bulunan m. papillaris subauricularis, r.collateralis sinister proximalis ve r.collateralis sinister distalis, m. papillaris subatrialis ise, r.collateralis sinister distalis ve r.interventricularis subsinuosus tarafından beslenir (13).

Kedi (2,13) ve köpekte (13) r. septi interventricularis, r. interventricularis paraconalis'ten başlangıç alır. Dursun ve Türkmenoğlu (9), köpekte septum interventriculare'yi besleyen r.septalis'in ya a.coronaria sinistra'dan ya da r. Interventricularis paraconalis'ten başlangıç aldığını bildirmişlerdir. R. septalis, septum interventriculare'deki seyri sırasında birçok yanal dal verir ve ventriculus dexter'de bulunan m. papillaris'leri de besler (2,9,13).

Kalbi besleyen koroner arterlerden a. coronaria dextra, valvula semilunaris dextra düzeyinde aorta'nın başlangıcından çıktıktan sonra tr. pulmonalis ile auricula dextra'nın arasından geçerek kalbin facies atrialis'inde bulunan sulcus coronarius'a varır (2,3,10,15). Bu damar, sulcus coronarius içerisindeki seyri sırasında atrium dextrum için r.proximalis atrii dextri, r.intermedius atrii dextri, r.distalis atrii dextri; ventriculus dexter için de r.coni arteriosi, r.proximalis ventriculi dextri, r.marginis ventriculi dextri ve r. distalis ventriculi dextri adındaki dalları verir (2,10,13,15). Moore (21), köpekte 63 kalbin %20'sinde ve Türkmenoğlu (23) da, 10 adet Kangal köpeği kalbi üzerinde yapmış olduğu bir çalışmada materyalin ikisinde, a.coronaria dextra'nın ventriculus dexter için vermiş olduğu dallardan r.coni arteriosi'nin doğrudan aorta'nın başlangıcı düzeyinden çıktığını belirlemişlerdir. Aksoy (2) da, 30'ar adet kedi ve tavşan kalbi kullanarak yapmış olduğu bir çalışmada, kedi kalplerinin 2'sinde, tavşan kalplerinin ise 1'inde r. circumflexus dexter'in verdiği r.coni arteriosi'nin aorta'dan orijin aldığını rapor etmiştir.

Kalp kas köprülerinin, Hadziselimovic ve ark. (4), evcil kedide r. interventricularis paraconalis, Tıpırdamaz ve ark. (10), Dursun ve ark. (24) ile Van Nie ve Vincent (25), köpekte r.interventricularis paraconalis ve r.interventricularis subsinuosus üzerinde yerleştiğini belirtmişlerdir.

MATERYAL VE METOT

Araştırmada, altı adet ergin Van kedisi materyal olarak kullanıldı. Bu çalışmada, diseksiyon için Anatomi Anabilim Dalı'nda bulunan pens, bistüri, makas, diseksiyon mikroskobu (Nicon-SMZ-ZT) vb. malzemelerden faydalanıldı.

Hayvanlar usulüne uygun olarak öldürüldükten sonra, materyallere aorta thoracica yolu ile latex verildi. Diseksiyonu yapılan materyaller, Canon-A.E-1 model fotoğraf makinası ile resimlendi. Makrometrik değerler, mezür ve %1'lik kumpas kullanılarak tespit edildi. Damarların adlandırılmasında 1994 yılında yayımlanan Nomina Anatomica Veterinaria (26) esas alındı.

BULGULAR

Kedide kalbin arterial beslenmesi, valvula semilunaris sinistra ve valvula semilunaris dextra seviyesinde aorta'dan (Şekil: 1,2,3,4,5/1) başlangıç alan, a.coronaria sinistra ve a.coronaria dextra tarafından sağlanmaktadır.

A. coronaria sinistra (Şekil:1,2,3,4/2): Valvula semilunaris sinistra'nın serbest kenarının hemen üst kısmından aorta'dan başlangıç alır. A.coronaria dextra'dan daha zayıftır. Tr.pulmonalis (Şekil:1,2,3,4,5/c) ile auricula sinistra (Şekil:1, 2,3,4,5,6/a) arasında sulcus coronarius'a doğru distocaudal olarak seyreder. Yaklaşık olarak 2 mm'lik seyirden sonra sulcus coronarisus'a ulaştığında, r. interventricularis paraconalis ve r. circumflexus sinister olmak üzere iki dala ayrılır. Bu dallara ayrılmadan önce a. coronaria sinistra, cranial ve craniodorsal duvarından iki dal verir. Craniodorsal duvarından ayrılan dal, diğer daldan daha kalındır. Arcus aortae'ya doğru seyrederek burada sonlanır. Cranial dal ise, daha ince olmakla birlikte tr. pulmonalis'in dip kısmına doğru ilerler ve burada sona erer. Bir materyalde bu dalın iki dal halinde çıktığı gözlendi. A.coronaria sinistra'dan ayrılan dallar subepicardial olarak seyreder (Şekil:9,10).

R. circumflexus sinister (Şekil:1,2,6,8/3): A. coronaria sinistra'dan ayrıldıktan sonra sulcus coronarius içinde subepicardial yağ dokusu (Şekil:9,10/g) ile örtülü durumda, margo ventricularis sinister'i katederek facies atrialis'e geçer. Damarın, sulcus interventricularis subsinuosus içine girmediği ve r.interventricularis subsinuosus'u, r.circumflexus dexter'in oluşturduğu gözlendi. Bu nedenle, r. circumflexus sinister'in daha zayıf şekillendiği ve margo ventricularis sinister seviyesinde sonlandığı görüldü. Ancak bir materyalde, r. circumflexus sinister'in son kısmından ayrılan bir dalın (Şekil:8/16), sulcus interventricularis subsinuosus içerisine girdiği ve bu oluğun orta 1/3'ünde sona erdiği tespit edildi. R.circumflexus sinister ile r.circumflexus dexter arasında bir anastomoz yoktur. Seyri sırasında atrium sinistrum'a r. proximalis atrii sinistri , r.intermedius atrii sinistri, r.distalis atrii sinistri'yi, ventriculus sinister'e de r.proximalis ventriculi sinistri, r.marginis ventriculi sinistri ve r.distalis ventriculi sinistri'yi verir. Bu dallardan başka hem atrium sinistrum'a hem de ventriculus sinister'e zayıf birkaç dal daha verir.

R. proximalis atrii sinistri (Şekil:1,2/5): R. circumflexus sinister'in başlangıcına yakın olarak dorsal duvarından çıkar. Atrium sinistrum ve septum interatriale'yi vaskularize eden dallara ayrılarak sona erer. Bir materyalde septum interatriale'yi besleyen dalın r.circumflexus sinister'den ayrı olarak çıktığı (Şekil:1,2/4) tespit edildi.

R. intermedius atrii sinistri (Şekil:1,2,6/6): R. circumflexus sinister'in dorsal yüzünden başlangıç alır. Hemen sonra iki dala ayrılır. Bu dallardan biri atrium sinistrum'un medial kısmı ile auricula sinistra'ya, diğeri ise, vv. pulmonales'in (Şekil:6/e) atrium sinistrum'a açıldığı bölge ile auricula sinistra'yı besler.

R. distalis atrii sinistri (Şekil:6/7): R. circumflexus sinister'in, margo ventricularis sinister'i geçip facies auricularis üzerinde seyrederken dorsal yüzünden çıkan zayıf bir daldır. Atrium sinistrum'un taban kısmı ile vv. Pulmonales'in atrium sinistrum'a açıldığı bölgeye dağılarak sona erer.

R. proximalis ventriculi sinistri (Şekil:1,2/8): R. circumflexus sinister'in ventral yüzünden yaklaşık olarak 3-4 mm sonra çıkar. Oblik bir seyir takip ederek ventriculus sinister'in üst 1/3'ünde sona erer.

R. marginis ventriculi sinistri (Şekil:1,2,6/9): R. circumflexus sinister'den çıkan dalların en kuvvetlisidir. Bir önceki ventrikular daldan 2-3 mm sonra r. circumflexus sinister'in ventral duvarından başlangıç alır. Distocaudal olarak margo ventricularis sinister'e doğru ilerler. Margo ventricularis sinister'e ulaştığında bu kenara paralel olarak apex cordis'e doğru seyrine devam eder. Ventriculus sinister'in alt 1/3'ünde sona erer.

R. distalis ventriculi sinistri (Şekil:1,2,6/10): Margo ventricularis sinister seviyesinde, r. circumflexus sinister'in ventral duvarından çıkar. Oblik bir şekilde seyrine devam eder. Ventriculus sinister'in üst 1/3'ünde sona erer. M. papillaris subatrialis'in beslenmesine katılır.

R. interventricularis paraconalis (Şekil:1,2,3/11): A. coronaria sinistra'nın başlangıçından yaklaşık 2 mm sonra çıkar. Tr. pulmonalis ve auricula sinistra arasında sulcus interventricularis paraconalis'e doğru auricula sinistra ile örtülü olarak seyreder. Başlangıç bölümü subepicardial yağ dokusu (Şekil:9/g) ile örtülüdür. Sulcus interventricularis paraconalis'e paralel olarak apex cordis'e kadar ilerler. Damar, auricula sinistra'nın örtüsünden kurtulduktan hemen sonra yaklaşık olarak 8 mm uzunluğunda bir kalp kas köprüsü (Şekil:1/f) ile örtülüdür. Seyri sırasında conus arteriosus'a r. coni arteriosi'yi, septum interventriculare'ye r.septi interventricularis (r.septalis)'i, ventriculus sinister'e ise r.collateralis sinister proximalis ve r. collateralis sinister distalis'i verir. Bunlardan başka ventriculus sinister ve septum interventriculare'yi besleyen ince dallar da verir.

R. septi interventricularis (r. septalis) (Şekil:1,2,3/12): R.interventricularis paraconalis'in başlangıç kısmına yakın olarak cranioventral duvarından orijin alır. Aorta'nın dip kısmını takip ederek craniodistal yönde apex cordis'e doğru seyreder. Apex cordis'e kadar yetişir. Başlangıcından yaklaşık 5 mm sonra biri zayıf diğeri kuvvetli iki uç dala ayrılır. Zayıf dal, septum interventriculare'nin (Şekil:3/h) üst 1/3'üne, kuvvetli dal ise, kalbin apex'ine kadar seyreder. Burada son dallarına ayrılır. R. septi interventricularis, septum interventriculare'yi besleyen ana dal olmakla birlikte, ventriculus dexter'de bulunan mm. papillares'i de vaskularize eder.

R. coni arteriosi (Şekil:1,2,5/13): R. interventricularis paraconalis'in başlangıcından yaklaşık olarak 4 mm sonra dorsal duvarından çıkar. Başlangıç bölümü auricula sinistra ile örtülüdür. Conus arteriosus'a doğru ilerler. Uç dalları r. circumflexus dexter'den gelen aynı isimli ve hemen hemen aynı çapta olan damarın son dalları ile karşılaşır. R.coni arteriosi, conus arteriosus bölgesini ve verdiği birkaç ince dal ile de ventriculus sinister'in beslenmesine katılır.

R. collateralis sinister proximalis (Şekil:1,2/14): R. interventricularis paraconalis'in caudal duvarından sulcus coronarius yakınında orijin alır. Bu damarın da başlangıç bölümü auricula sinistra ile örtülüdür. Caudodistal olarak apex cordis'e doğru ilerler ve ventriculus sinister'in orta 1/3'ünde sona erer. R.collateralis sinister proximalis'in uç dallarından biri ile, r.interventricularis paraconalis'in ventriculus sinister'in orta 1/3'ü seviyesinde verdiği ince bir dal arasında anastomoz vardır. R. marginis ventriculi sinistri ile r.coni arteriosi'nin son dalları arasında kalan ventriculus sinister'in ilgili bölgesini besler. Aynı zamanda ventriculus sinister'de bulunan m. papillaris subauricularis'i de vaskularize eder.

R. collateralis sinister distalis (Şekil:1/15): R.interventricularis sinister'in orta 1/3'ünde r.interventricularis paraconalis'in caudal duvarından çıkar. Caudoventral olarak apex cordis'e doğru ilerler. Burada son dallarına ayrılarak sona erer. M. papillaris subauricularis'in beslenmesine de katılır.

A. coronaria dextra (Şekil:3,4,5/17): Valvula seminularis dextra'nın serbest kenarının hemen üst kısmında aorta'dan başlangıç alır. Yaklaşık 2 mm sonra sulcus coronarius'a erişir. Sulcus coronarius'a eriştikten itibaren r. Circumflexus dexter adını alarak subepicardial yağ tabakası (Şekil:10/g) ile örtülü olarak margo ventricularis dexter'e doğru oluk içinde seyreder. Margo ventricularis dexter'i geçerek facies atrialis'e ulaşır. R. circumflexus dexter, sulcus interventricularis subsinuosus içine girerek r. intervenricularis subsinuosus'u meydana getirir. Ancak, bir materyalde, r. circumflexus dexter'in, sulcus interventricularis subsinuosus seviyesinde sona erdiği belirlendi. A.coronaria dextra'dan çıkan dallar subepicardial (Şekil:9,10) olarak seyreder.

R. circumflexus dexter (Şekil:4,5,6,7,8/18): Atrium dextrum için r.proximalis atrii dextri, r.intermedius atrii dextri, r.distalis atrii dextri, ventriculus dexter içinde, r.coni arteriosi, r.proxi- malis ventriculi dextri, r.marginis ventriculi dextri ve r.distalis ventriculi dextri olarak adlandırılmış dalları verir. Ayrıca, bu dallardan başka hem ventriculus dexter'e hem de atrium dextrum'a birkaç ince dal daha verir.

R. circumflexus dexter ile r. interventricularis subsinuosus'un birleştiği yerden bir dalın çıktığı ve bu dalın da hem atrium dextrum hem de atrium sinistrum'a dallar verdiği tesbit edildi. Bununla birlikte, bu daldan ayrılan bir uç dalın da kendi üzerine kıvrılarak r.circumflexus dexter ile anastomoz (Şekil:6,7/22) yaptığı belirlendi.

R. proximalis atrii dexri (Şekil:4,5/19): R. circumflexus dexter'in hemen başlangıç kısmının dorsal yüzünden orijin alır. Atrium dextrum'u besleyen zayıf bir damardır.

R. intermedius atrii dextri (Şekil:6,7/20): Atrial dalların en kuvvetlisidir. R. circumflexus dexter, auricula dextra'nın örtüsünden kurtulduktan sonra bu damarın dorsal yüzünden çıkar. Auricula dextra (Şekil:1,3,4,5,7/b) ile v. cava caudalis (Şekil:6,7/d) ve vv.pulmonales'lerin (Şekil:6,7/e) ilgili atriumlara açıldığı yere kadar seyrederek bu oluşumları vaskularize eder.

R. distalis atrii dextri (Şekil:7/21): R. intermedius atrii dextri'nin başlangıcından yaklaşık 6-7 mm sonra, r. Circumflexus dexter'in facies atrialis üzerinde seyrederken dorsal duvarından çıkan ince bir daldır.

R. coni arteriosi (Şekil:5/23): R. circumflexus dexter'in hemen başlangıç kısmının ventral yüzünden orijin alır. Conus arteriosus bölgesine doğru seyreder. A. coronaria sinistra'dan ayrılan aynı isimli damarın uç dalları ile karşı karşıya gelerek sona erer. Böylece hem conus arteriosus'u hem de tr. pulmonalis'in aorta'ya bakan alt kısmını vaskularize eder. Bir materyalde bu damarın doğrudan doğruya aorta'dan orijin aldığı tespit edildi (Şekil:4/30).

R. proximalis ventriculi dextri (Şekil:7/24): R. Circumflexus dexter'in, auricula dextra'nın örtüsünden kurtulduktan hemen sonra ventral yüzünden çıkar. Ventriculus dexter'in orta 1/3'ünde sona erer.

R. marginis ventriculi dextri (Şekil:6,7/25): Margo ventricularis dexter seviyesinde, r.circumflexus dexter'in ventral duvarından çıkar. Margo ventricularis dexter'e paralel bir seyirle ventriculus dexter'in orta 1/3'ünde sona erer.

R. distalis ventriculi dextri (Şekil:6,7/26): R. circumflexus dexter'in, sulcus interventricularis subsinuosus'a varmadan önce ventral yüzünden çıkar. Margo ventricularis dexter'e doğru oblik olarak ilerler ve ventriculus dexter'in orta1/3'ünde sona erer.

R. interventricularis subsinosus (Şekil:6/27): R. circumflexus dexter'in, sulcus interventricularis subsinuosus içindeki devamıdır. Sulcus interventricularis subsinuosus içinde apex cordis'e kadar ilerler. Damar, bu seyri sırasında septum intervenriculare, ventriculus sinister ve ventriculus dexter'i vaskularize eden dallar verir. Ayrıca, bu damar ventriculus sinister'de bulunan m. papillaris subatrialis'i de besler. R. interventricularis subsinuosus, ventriculus dexter için r. collateralis dexter proximalis ve r. collateralis dexter distalis'i verir.

R. collateralis dexter proximalis (Şekil:6,7/28): R. interventricularis subsinuosus'un başlangıcından yaklaşık olarak 7-8 mm sonra cranial yüzünden çıkar. Ventriculus dexter üzerinde oblik olarak distal'e doğru seyreder. Ventriculus dexter'in orta 1/3'ünde sona erer.

R. collateralis dexter distalis (Şekil:6/29): R. collateralis dexter proximalis'ten daha kuvvetlidir. R. collateralis dexter proximalis'in orijininden yaklaşık 6-7 mm sonra r. interventricularis subsinuosus'un cranial duvarından çıkar. Craniodistal bir seyirle apex cordis'e kadar ilerleyerek burada sona erer.

TARTIŞMA VE SONUÇ

Kedi (3,4,5,13), köpek (3,4,13,15) ve tavşanda (4,12,14) bildirildiği gibi, kedide a. coronaria sinistra'nın, valvula semilunaris sinistra seviyesinde aorta'dan başlangıç aldığı tespit edilmiştir. Kalbi besleyen bu koroner arterin, r. İnterventricularis paraconalis ve r. circumflexus sinister'e ayrıldığı belirlenmiştir. Aksoy (2) kedide, Vallet (3) kedi ve köpekte, Hadziselmovic ve ark. (4) evcil ve yabani hayvanlarda, McClure ve ark. (5) kedide, Day ve Johnson (12) tavşanda, Basillon (17) kunduzda, a.coronaria sinistra'nın, r.interventricularis paraconalis ve r.circumflexus sinister'e ayrıldığını ifade etmişlerdir. Tespit edilen bulgu literatür (2,3,4, 5,12,17) verileriyle uyum içindedir.

Vallet (3)'in, köpekte r.circumflexus sinister ve r.circumflexus dexter arasında anastomoz'un bulunmadığını bildirmesi ile yapılan çalışmada kedide, r.circumflexus sinister ve r.circumflexus dexter arasında anastomoz'un olmadığının tespit edilmesi arasında bir benzerlik vardır.

A.coronaria sinistra'dan ayrılan, r.interventricularis paraconalis ve r. circumflexus sinister ile a. coronaria dextra'nın devamı olan r. circumflexus dexter literatürde (2,10,13,15) belirtildiği gibi dallanmıştır. Ancak, Dursun ve Türkmenoğlu (9) köpekte, septum interventriculare'yi besleyen r. septalis'in ya a.coronaria sinistra'dan ya da r. interventricularis paraconalis'ten başlangıç alabileceğini bildirmişlerdir.

Araştırmada, Aksoy (2) ile Nickel ve ark. (13)'nın kedide bildirdikleri gibi, ventriculus sinister'de bulunan m. papillaris subauricularis'in, r.collateralis sinister proximalis ve r.collateralis sinister distalis, m. papillaris subatrialis'in ise r.collateralis sinister distalis ve r. interventricularis subsinuosus tarafından vaskularize edildiği tespit edilmiştir.

A.coronaria dextra'nın, araştırmacıların (2,3,10,15) ifade ettikleri şekilde, valvula semilunaris dextra seviyesinde aorta'dan başlangıç aldığı belirlenmiştir.

Yapılan çalışmada, normalde a.coranaria dextra'nın verdiği r.coni arteriosi'nin, bir kedi materyalinde aorta'dan başlangıç aldığı tespit edilmiştir. Moore (21), köpekte 63 kalbin %20'sinde ve Türkmenoğlu (23) da 10 adet kangal köpeği kalbi üzerinde yapmış olduğu bir çalışmada materyalin ikisinde, a. coronaria dextra'nın conus arteriosus için vermiş olduğu dal olan r.coni arteriosi'nin doğrudan aorta'nın başlangıç düzeyinden çıktığını ifade etmişlerdir. Bununla birlikte, r.coni arteriosi'nin, Aksoy (2) 30'ar adet kedi ve tavşan kalbi kullanarak yapmış olduğu bir çalışmada, iki (%6.6) kedi ve bir (%3.3) tavşan materyalinde, Sans-Coma ve ark. (22) da 1204 Suriye hamsteri'nin 11'inde (%0.9) doğrudan doğruya aorta'dan başlangıç aldığını rapor etmişlerdir. Bir varyasyon olarak değerlendirilen bu bulgu ile, kedi ve tavşan (2), köpek (21,23) ve Suriye hamsteri (22) için ifade edilenler arasında bir benzerlik vardır.

Köpek (10,13,15,19,20,21) ve kedide (16) r. circumflexus sinister, sulcus interventricularis subsinuosus seviyesine vardığında, bu oluk içerisine girerek r.interventricularis subsinuosus adını alır ve apex cordis'e doğru seyreder. Tavşanlarda ise, genellikle r. circumflexus sinister bazen de a. coranaria dextra tarafından r.interventricularis subsinuosus'un yerinin doldurulabileceği ileri sürülmüştür (12). Oysa, kunduz (17) ve Suriye hamsteri'nde (22) r. interventricularis subsinuosus, a. coronaria dextra'nın bir dalı olan r. circumflexus dexter'in sulcus interventricularis subsinuosus içerisindeki devamıdır. Nickel ve ark. (13) ile Ghoshal (20) kedide r. interventricularis subsinuosus'un r. circumflexus sinister ya da r. circumflexus dexter tarafından oluşturulabileceğini; Crouch ve Lackey (6) de, a. coranaria dextra'nın bir dalı olduğunu tespit etmişlerdir. Aksoy (2) da, otuz kedi materyalinin dördünde (%13.3) r. interventricularis subsinuosus'un r. circumflexus dexter tarafından meydana getirildiğini ifade etmiştir. Sunulan çalışmada, r. İnterventricularis subsinuosus'un beş kedi materyalinde r.circumflexus dexter tarafından meydana getirildiği gözlenmiştir. Bir kedi materyalinde ise, r. circumflexus sinister'den ayrılan zayıf bir dalın sulcus interventricularis subsinuosus'un yaklaşık ortasına kadar seyrettiği ve r. circumflexus dexter'in devamının sulcus interventricularis subsinuosus içerisine girmeden facies atrialis'te sona erdiği belirlenmiştir. R. interventricularis subsinuosus'un, genelde, r. circumflexus dexter tarafından meydana getirildiğinin ve bir materyalde de r. circumflexus sinister'den ayrılan zayıf bir dalın, r. interventricularis subsinuosus'un yerini doldurduğunun tespit edilmesi, köpek (10,13,15,19,20,21) ve kedide (16) r. interventricularis subsinuosus'un, r. circumflexus sinister tarafından meydana getirildiği ifadesi ile uyuşmamaktadır. Ancak, kunduz (17) ve Suriye hamsteri'nde (22), r. İnterventricularis subsinuosus'un, r. circumflexus dexter'in devamından oluştuğu ifadesi ile uyuşmaktadır. Bunların birlikte, Aksoy (2), Nickel ve ark. (13) ile Ghoshal (20)'ın kedide, r. interventricularis subsinuosus'un, r. circumflexus sinister ya da r.circumflexus dexter tarafından oluşturulabileceğini, Crouch ve Lackey (6) ise, a.coronaria dextra'nın bir dalı olduğunu belirtmeleri ile, yapılan çalışmada elde edilen bulgular arasında bir benzerlik vardır.

Araştırmada, r.interventricularis paraconalis'ten başlangıç alan r. coni arteriosi'nin, ventriculus sinister'in beslenmesine de katıldığı saptanmıştır. Ancak, kaynaklarda r.coni arte-

riosi'nin böyle bir görev üstlendiğini belirten herhangi bir bildirimle karşılaşılmamıştır.

Sonuç olarak; a.coronaria sinitra'nın, r. interventricularis paraconalis ve r. circumflexus sinister'e ayrıldığı; a. coronaria dextra'nın ise, sadece r.circumflexus dexter'den meydana geldiği tespit edilmiştir. R. interventricularis paraconalis'in 8 mm uzunluğunda kalp kas köprüsü ile örtülü olduğu gözlenmiştir. Bir materyalde, r.circumflexus dexter' den orijin alması gereken r.coni arteriosi'nin, doğrudan doğruya aorta'dan başlangıç aldığı belirlenmiştir. R. interventricularis paraconalis'ten çıkan r.coni arteriosi'nin, ventriculus sinister'in de vaskularizasyonuna katıldığı görülmüştür. Genelde, r.interventricularis subsinuosus'un, r.circumflexus dexter tarafından oluşturulduğu gözlenmiştir. Bir materyalde, r. circumflexus dexter'in son kısmından çıkan dallardan biri, tekrar r. circumflexus dexter'e doğru dönerek onunla birleşen bir uç dalı verdiği tespit edilmiştir. Genelde, a.coronaria dextra'nın, a.coronaria sinistra'dan daha güçlü olduğu saptanmıştır.

KAYNAKLAR

1.Şenler NG (1986): Van Kedisinin Biyolojisi ve Davranış Özellikleri. YYÜ. Fen Bilimleri Enstitüsü. Yüksek Lisans Tezi. Van.

2.Aksoy G (2000): Evcil kedi ve Beyaz Yeni Zelanda Tavşanlarında Kalp ve Kalp Arteria'ları Üzerinde Anatomik Bir Araştırma. Doktora Tezi. Y.Y.Ü. Sağ. Bil. Ens.. Van.

3.Vallet LP (1951): Les Arteres Coronaires Cardiaques chez les Carnivores. These. Med. Vet. Imprimerie des Beaux-Arts. Lyon. France.

4.Hadziselimovic H, Secerov D and Gmaz-Nikulin E (1974): Comparative Anatomical Investigations on Coronary Arteries in Wild and Domestic Animals. Acta Anat. 90:16-35.

5.McClure RC, Dallman MJ and Garrett PD (1973): Cat Anatomy an Atlas, Text and Dissection Guide. Lea and Feibiger. Philadelphia.

6.Crouch JE and Lackey MB(1969): Text-Atlas of Cat Anatomy. Philadelphia.

7.Field HE and Taylor ME (1969): An Atlas of Cat Anatomy. Sec. Ed. The University of Chicago Press. Chicago and London.

8.Greene EC (1963): Anatomy of the Rat. Hafner Publishing Company. New York and London.

9.Dursun N ve Türkmenoğlu İ (1996): Kangal Köpeklerinde Septum İnterventriculare'nin Arteriel Vaskülarizasyonu. Vet. Bil. Derg. 12(1):141-144.

10.Tıpırdamaz S, Dursun N ve Yalçın H (1996): Kangal Köpeklerinde Kalbin Koroner Arterleri Üzerinde Makroanatomik Çalışmalar. Vet. Bil. Derg. 12(2):115-120.

11.Craigie EH (1969): Bensley's Pratical Anatomy of the Rabbit. Eighth Ed. University of Toronto Press. Toronto.

12.Day SB and Johnson JA (1958): The Distribution of the Coronary Arteries of the Rabbit. Anat. Rec. 132:633-643.

13.Nickel RA, Schummer A and Seiferle E (1981): The Anatomy of the Domestic Animals. Volume 3 "the circulatory system" Verlag Paul Parey. Berlin-Hamburg.

14.Barone R, Pavaux C, Blin PC and Cuo P (1973): Atlas D'anatomie du Lapin. Masson and Co. Editeurs. Paris.

15.Dursun N (1979): Köpeğin Kalp Arteria'ları Üzerinde Anatomik Araştırmalar. A.Ü. Vet. Fak. Derg. 26(1/2)16-33.

16.Dyce KM, Sack WO and Wensing CJG (1987): Textbook of Veterinary Anatomy. W.B. Saunders Company.

17.Bisaillon A (1981): Gross Anatomy of the Cardiac Blood Vessels in the North American Beaver (Castor canadensis). Anat. Anz. 150:248-258.

18.Podesser B, Wollenek G, Seitelberger R, Siegel H, Wolner E, Firbas W and Tschabitscher M(1997): Epicardial Branches of the Coronary Arteries and Their Distribution in the Rabbit Heart: The Rabbit Heart as A Model of Regional Ischemia. The Anatomical Record. 247:521-527.

19.Christensen GC and Campeti FL (1959): Anatomic and Functional Studies of the Coronary Circulation in the Dog and Pig. Am. J. Vet. Res. 20:18-26.

20.Ghoshal NG (1975): Carnivore Heart and Arteries. In "Sisson and Grossman's the Anatomy of the Domestic Animals." Editor: Getty, R. 5. Edition. Volume 2. 1594-1651. W.B. Saunders Company. Philadelphia. London

21.Moore RA (1930): The Coronary Arteries of the Dog. Am. Heart J. 5:743-749.

22.Sans-Coma V, Arque JM, Duran AC, Cando M and Fernandez B (1993): The Coronary Arteries of the Syrian Hamster, Mesocricetus auratus (Waterhouse 1839). Annals of Anatomy. 175:53-57.

23.Türkmenoğlu İ (1996): Köpekte Ramus Coni Arteriosi'nin Farklı Orijin Olgusu. Vet. Bil. Derg. 12(2):121-123.

24.Dursun N, Aştı RN, Tıpırdamaz S, Erden H ve Çelik İ (1992): Evcil Memeli Hayvanlarda Kalp Kas Köprüleri Üzerinde Makroskopik ve Mikroskopik Araştırmalar.S.Ü. Vet.Fak. Derg.8 (2). 12-17.

25.Van Nie CJ and Vincent JG (1989): Myocardial Bridges in Animals. Anat. Histol. Embryol. 18:45-51.

26.International Committee on Veterinary Gross Anatomical Nomenclature. (1994): "Nomina Anatomica Veterinaria" Fourth Ed. Belgium.

FOTOĞRAF VE ŞEKİLLER

a. Auricula sinistra., b. Auricula dextra., c-Tr. pulmonalis.,d. V.cava caudalis., e.Vv. pulmonales., f. Kalp kas köprüsü., g. Subepicardial yağ dokusu., h. Septum inter ventriculare.

1- Aorta
2- A. coronaria sinistra
3- R. circumflexus sinister
4- R. circumflexus sinister'den ayrılan ve septum interatriale'yi besleyen dal
5- R. proximalis atrii sinisri
6- R. intermedius atrii sinistri
7- R. distalis atrii sinistri
8- R. proximalis ventriculi sinistri
9- R. marginis ventriculi sinistri
10- R. distalis ventriculi sinistri
11- R. interventricularis paraconalis
12- R. septalis
13- R. coni arteriosi
14- R. collateralis sinister proximalis
15- R. collateralis sinister distalis

16- R. circumflexus sinister'den ayrılan bir dalın sulcus interventricularis subsinuosus içindeki seyri
17- A. coronaria dextra
18- R. circumflexus dexter
19- R. proximalis atrii dextri
20- R. intermedius atrii dextri
21- R. distalis atrii dextri
22- R. circumflexus dexter'in son kısmından ayrılan bir daldan çıkan uç dalın r. circumflexus dexter ile yaptığı anastomoz
23- R. coni arteriosi
24- R. proximalis ventriculi dextri
25- R. marginis ventriculi dextri
26- R. distalis ventriculi dextri
27- R. interventricularis subsinuosus
28- R. collateralis dexter proximalis
29- R. collateralis dexter distalis
30- R. coni arteriosi'nin farklı orijini

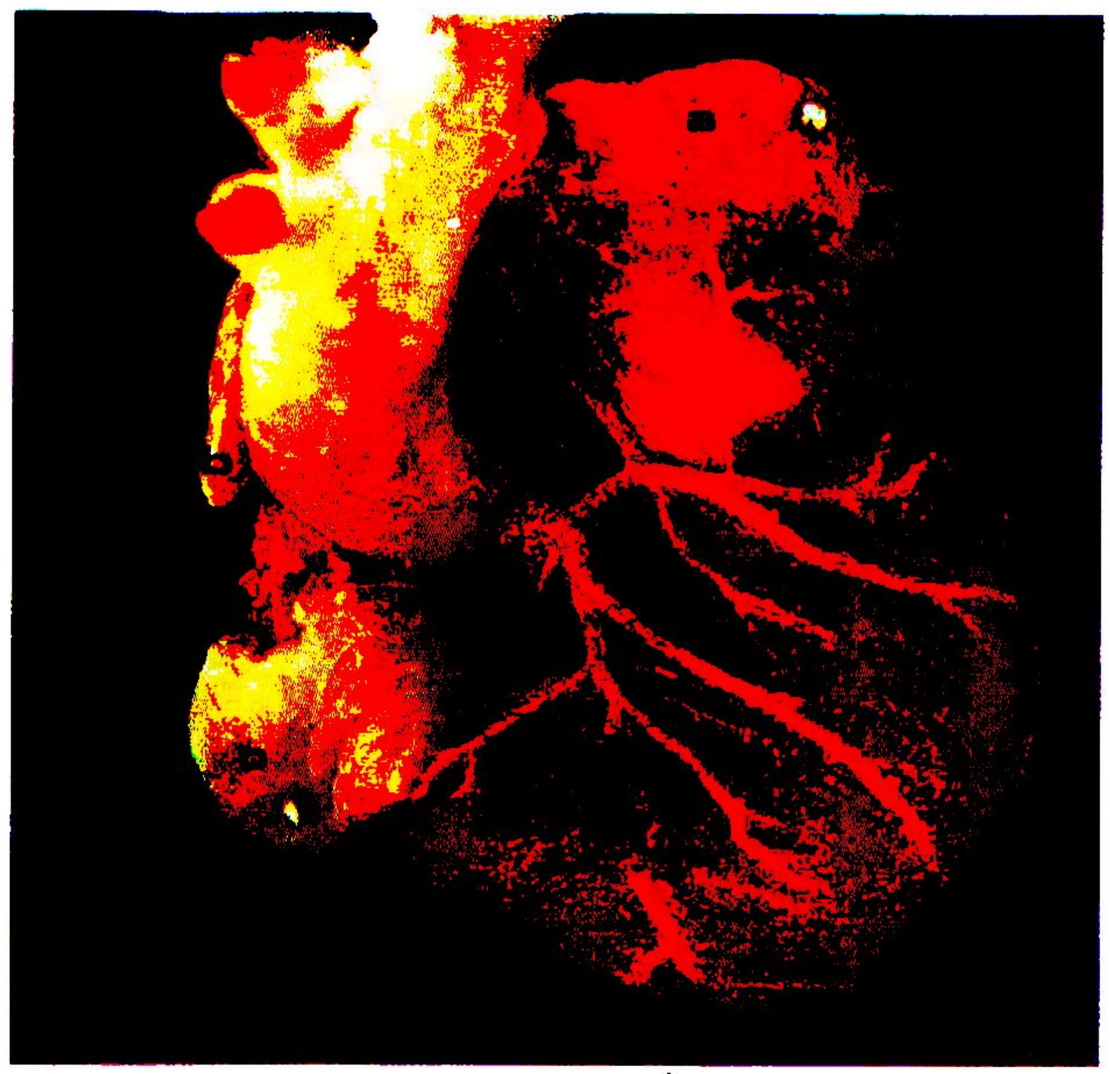

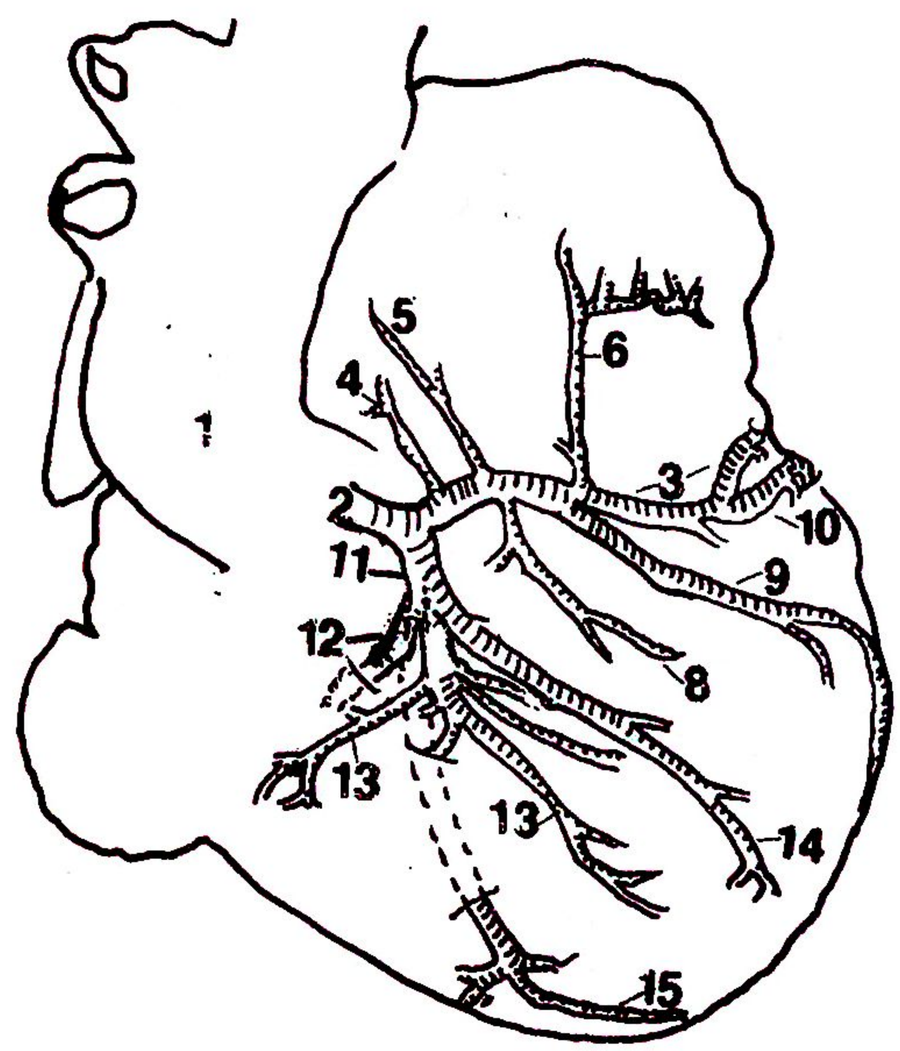

Şekil-1: A. coronaria sinistra ve dalları ile kalp kas köprüsü.

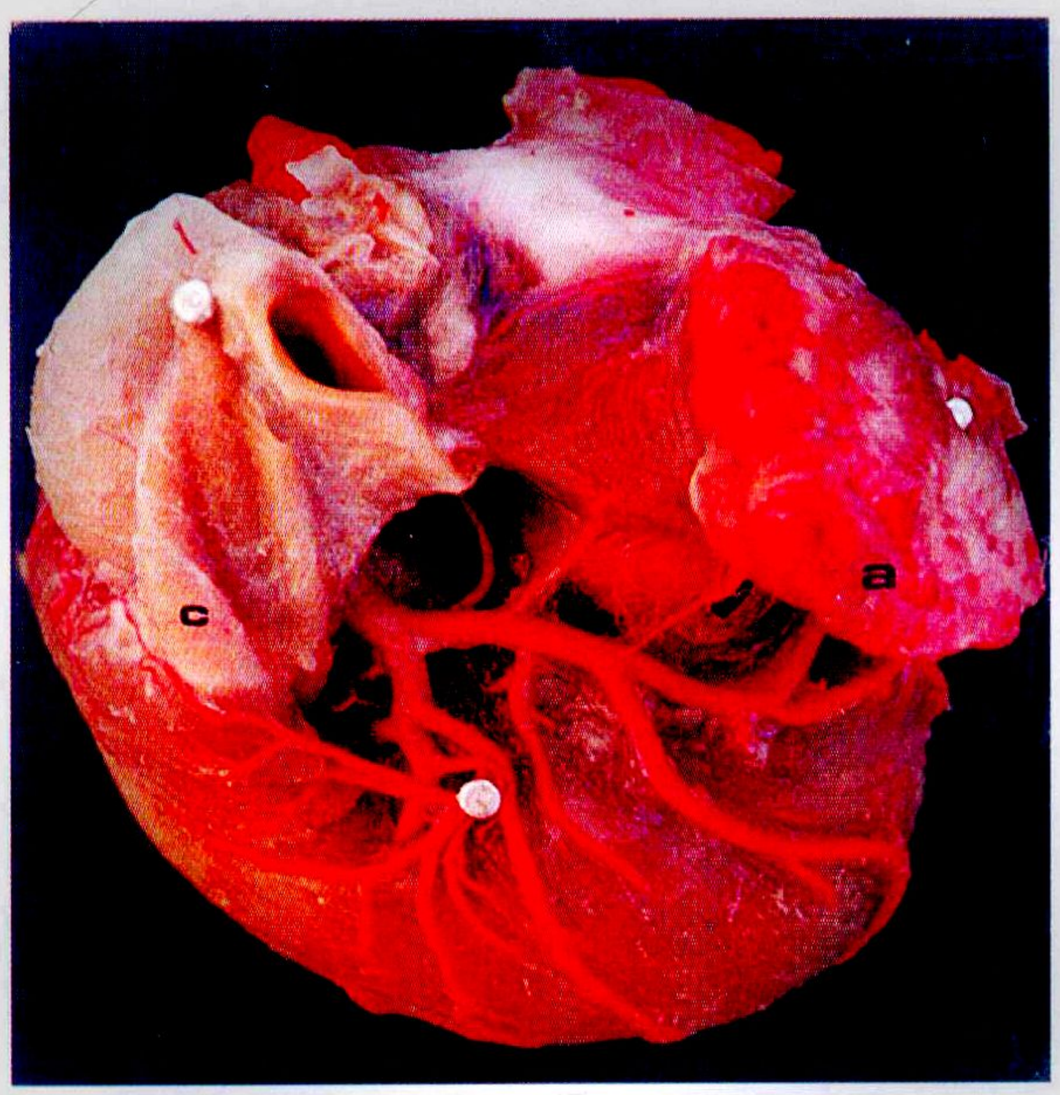

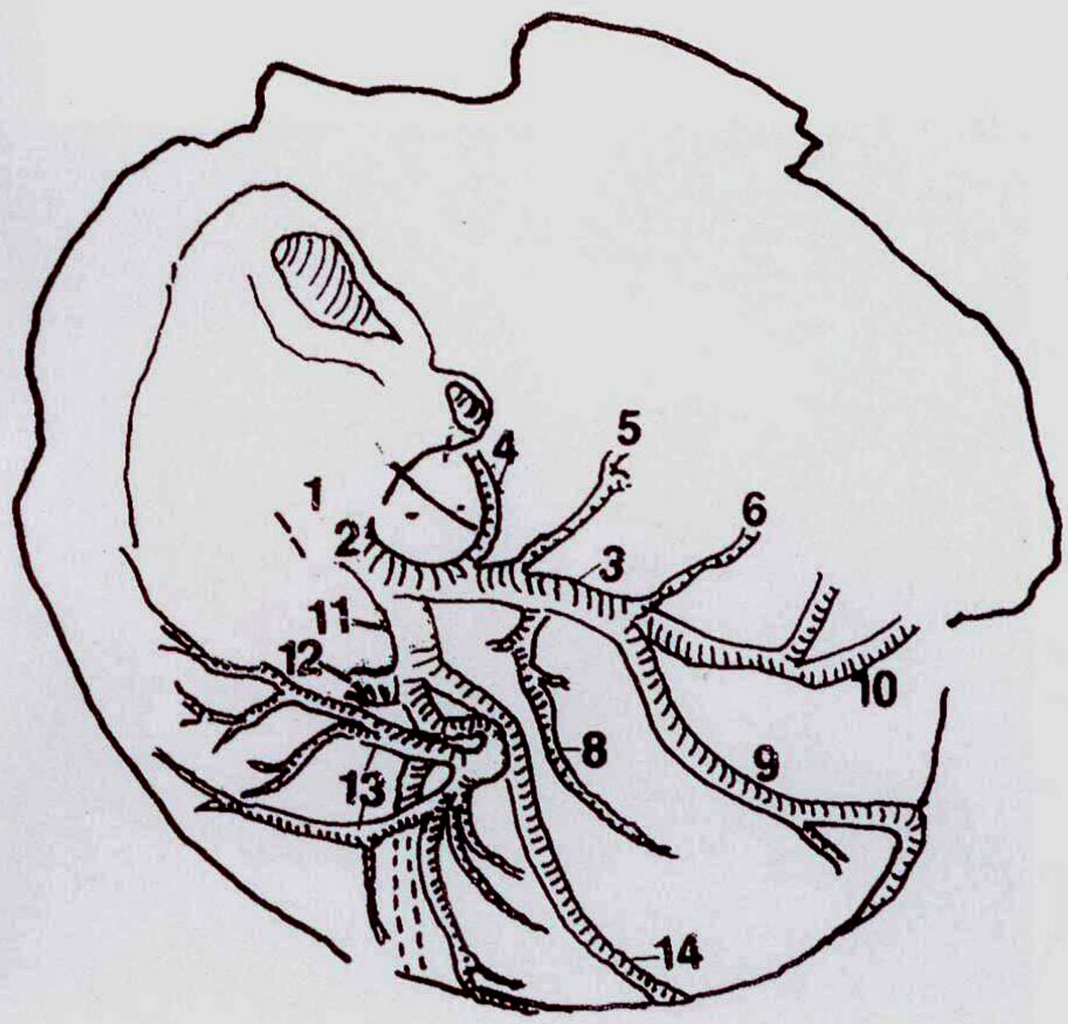

Şekil-2: A. coronaria sinistra ve dalları.

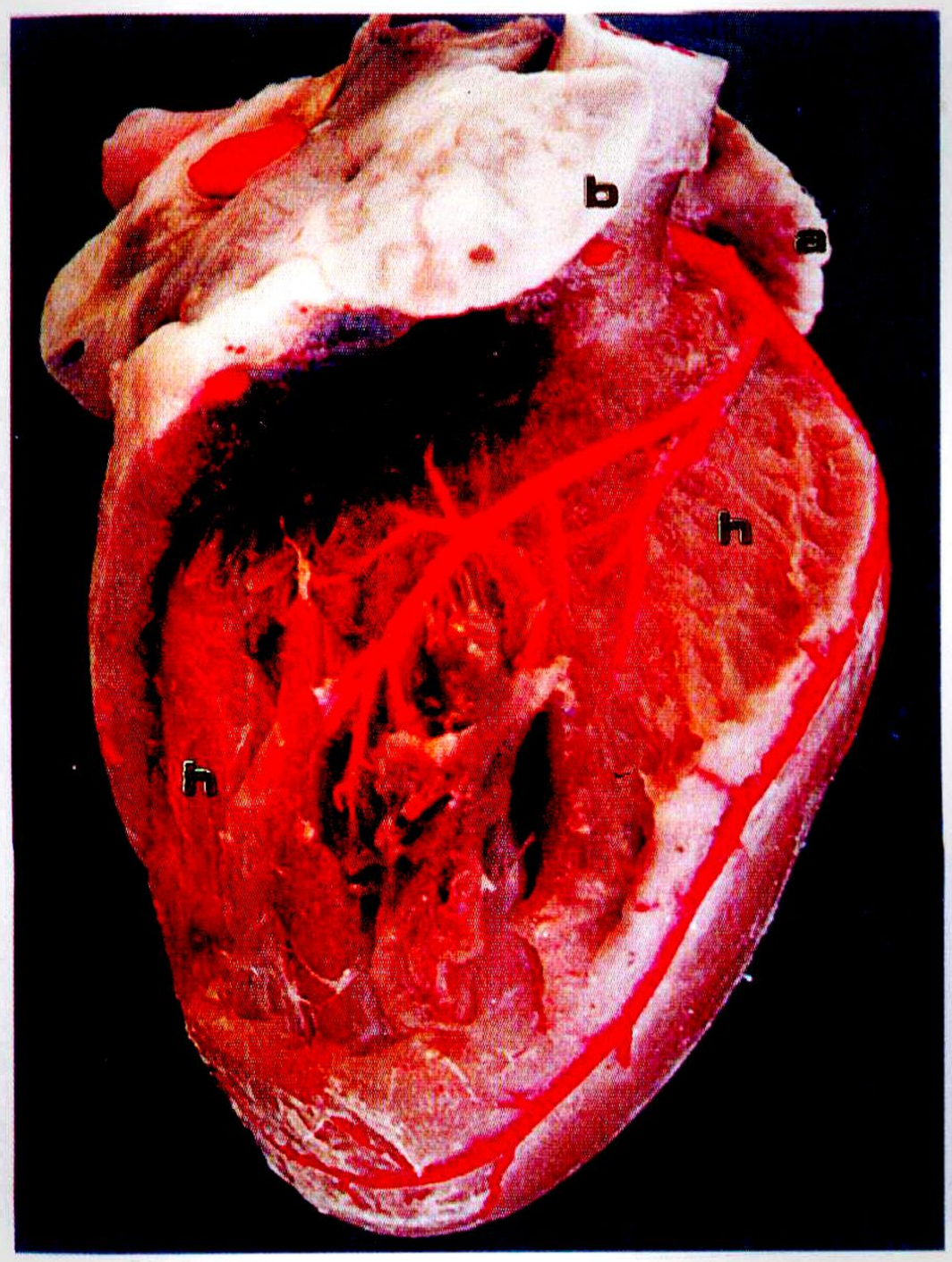

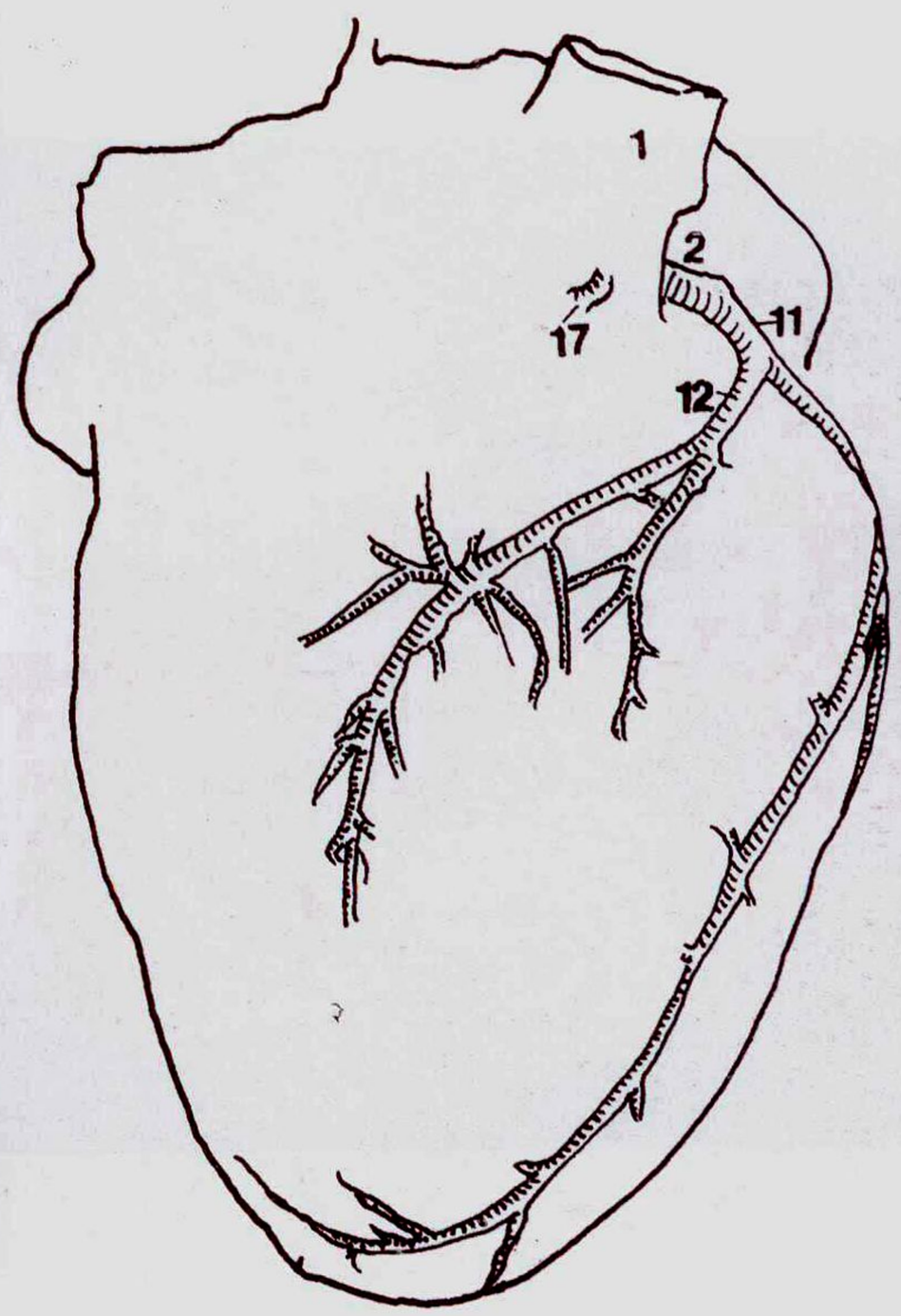

Şekil-3: Ramus interventricularis paraconalis ve dalları.

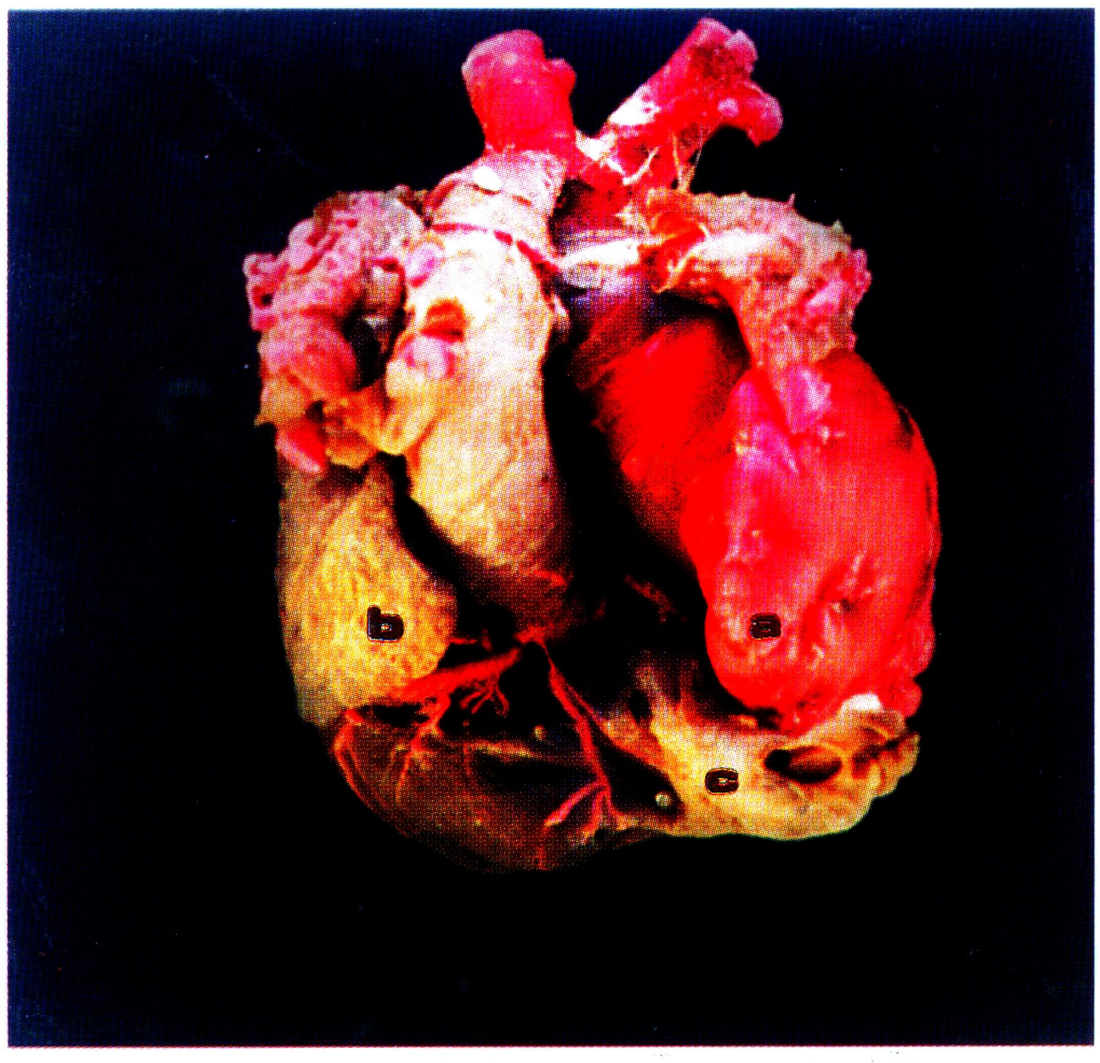

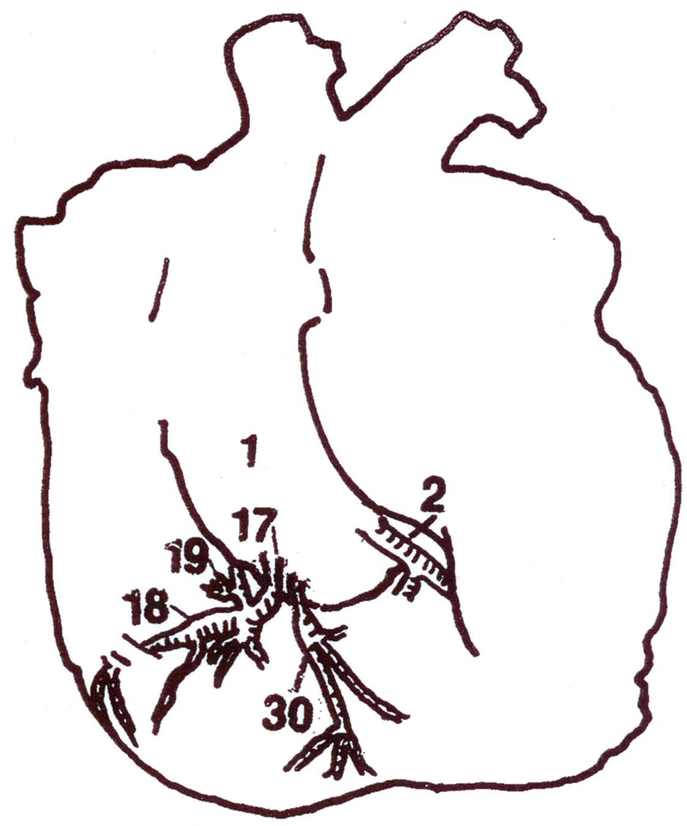

Şekil- 4: Ramus coni arteriosi'nin farklı orijini.

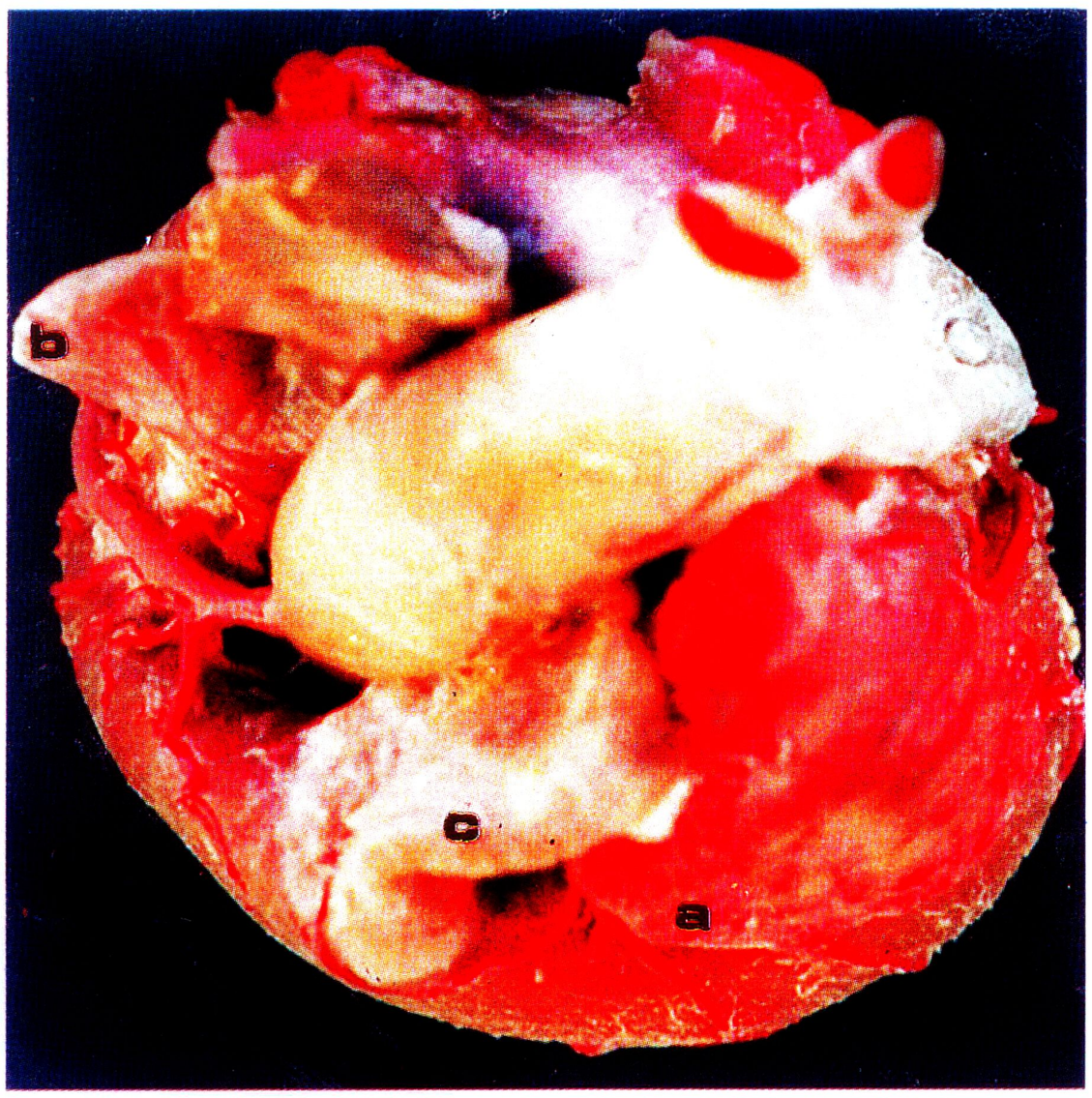

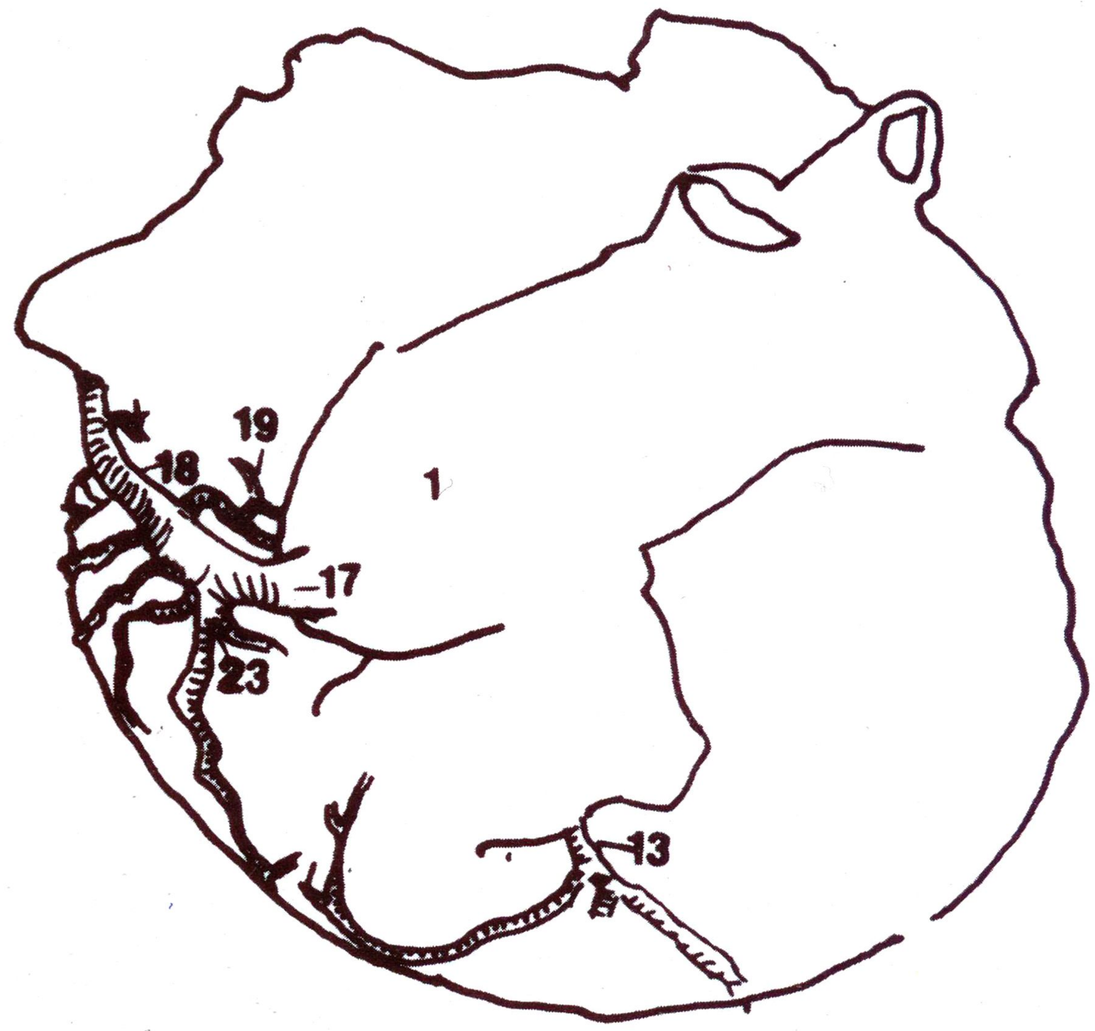

Şekil-5: A. coronaria dextra ve dalları.

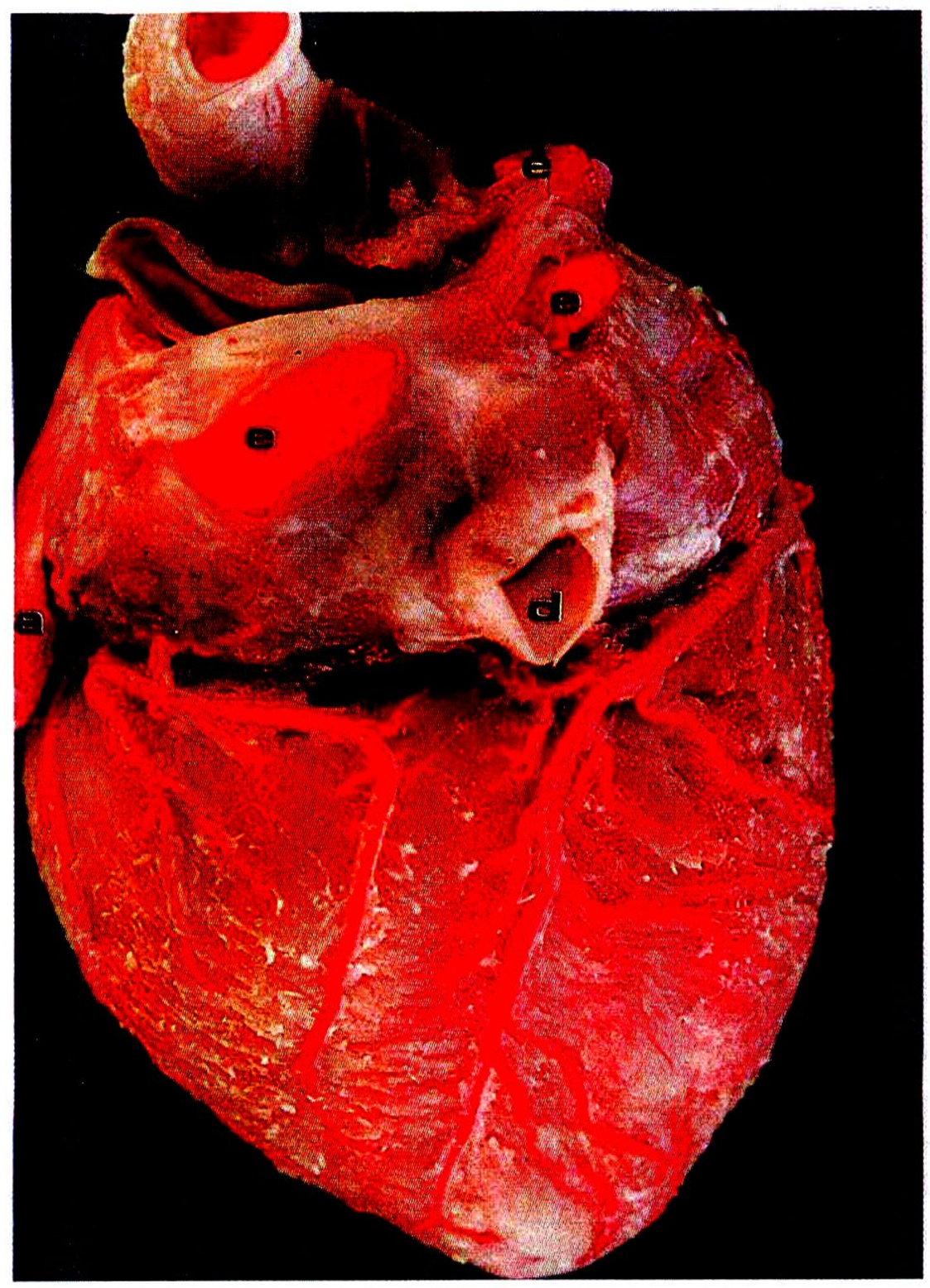

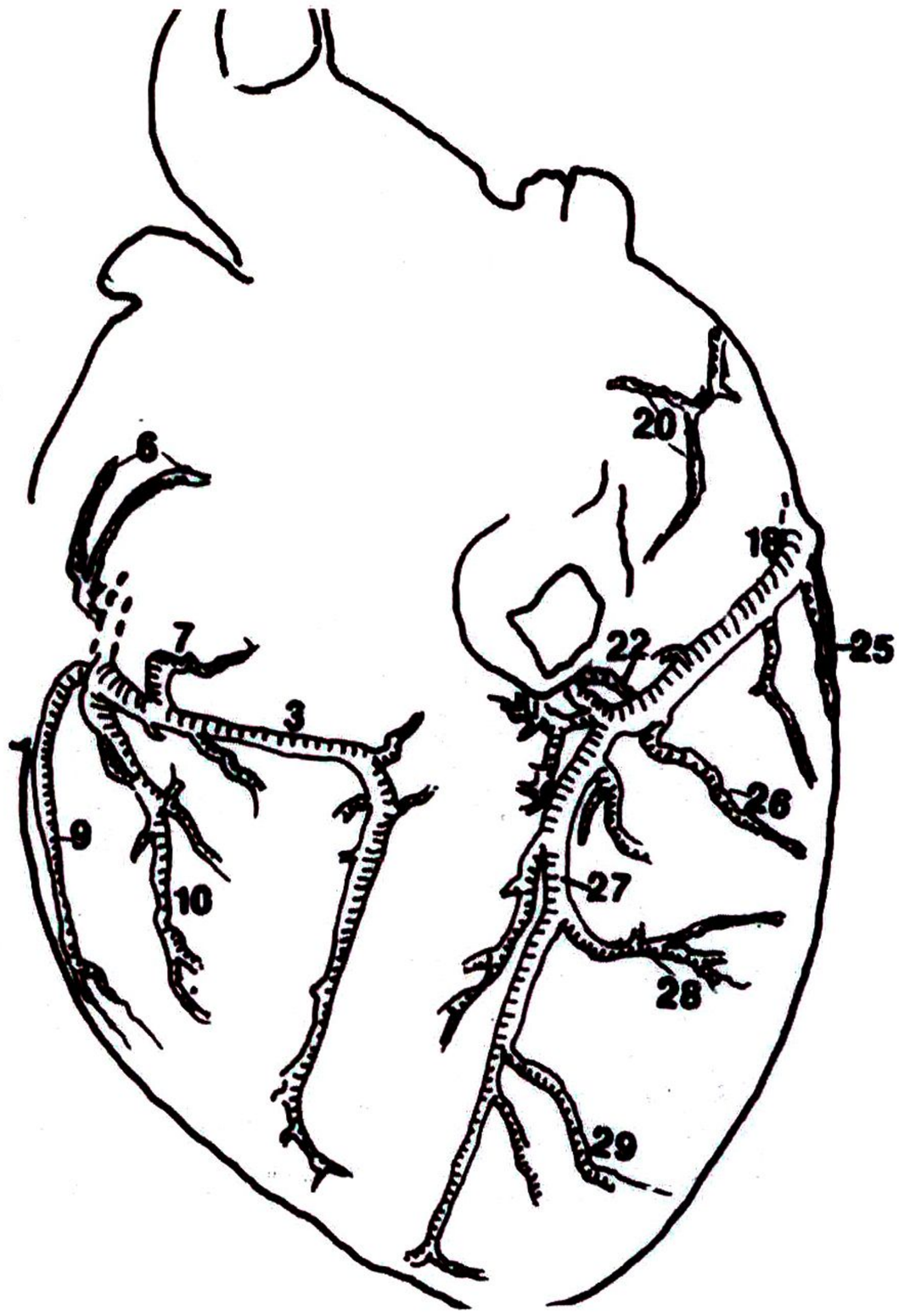

Şekil-6: Ramus circumflexus dexter ve ramus circumflexus sinister'in dalları.

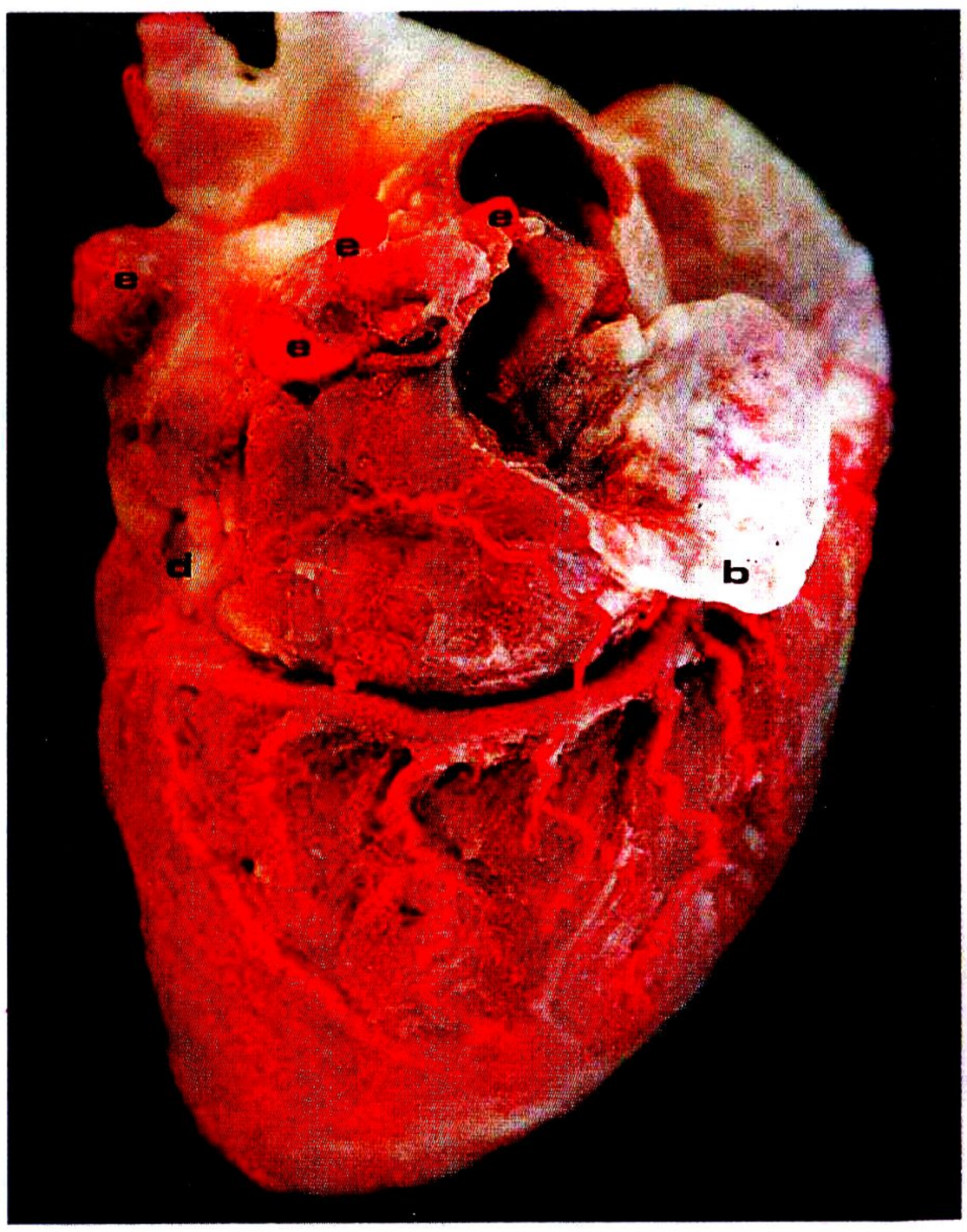

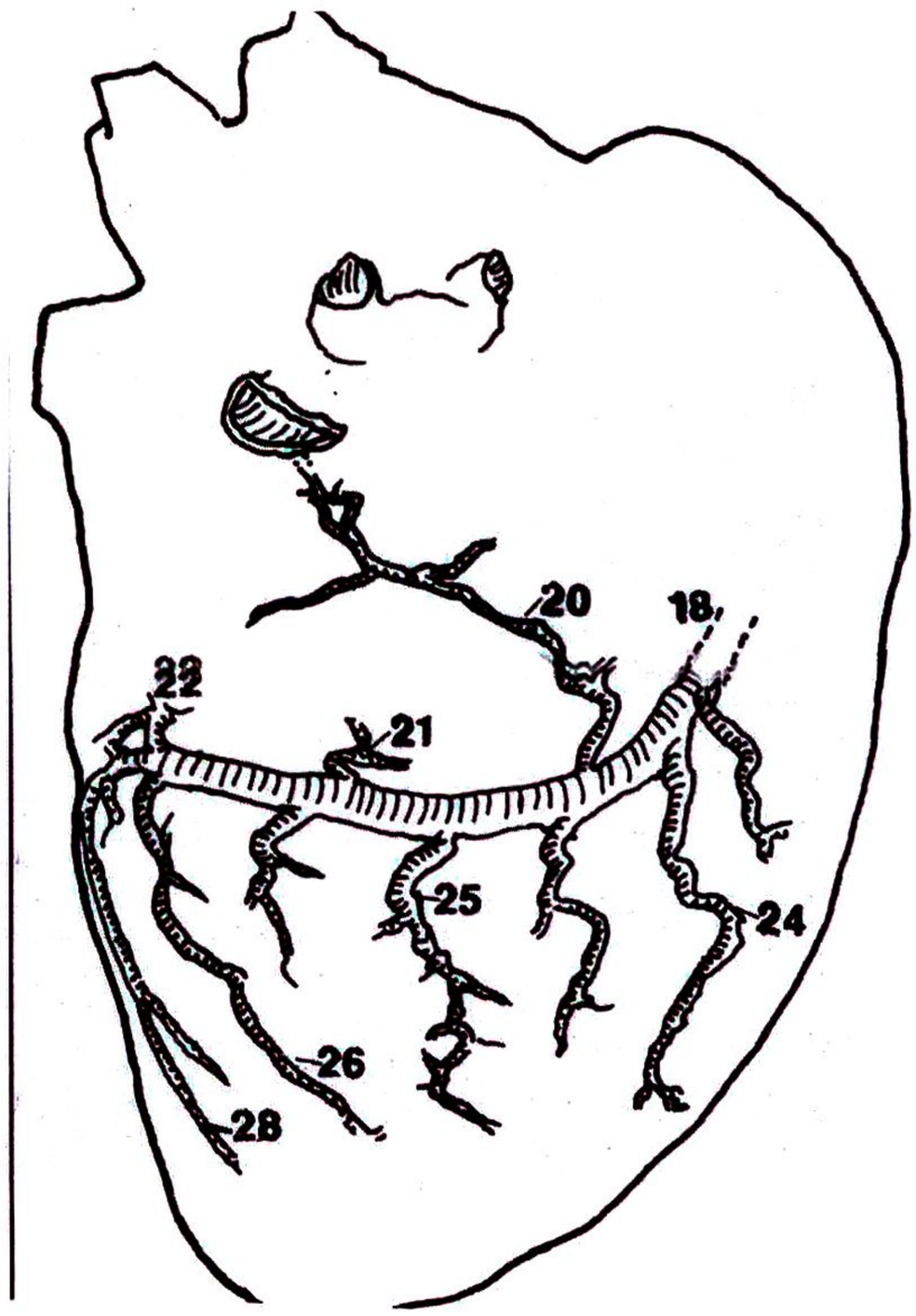

Şekil-7: Ramus circumflexus dexter'in dalları.

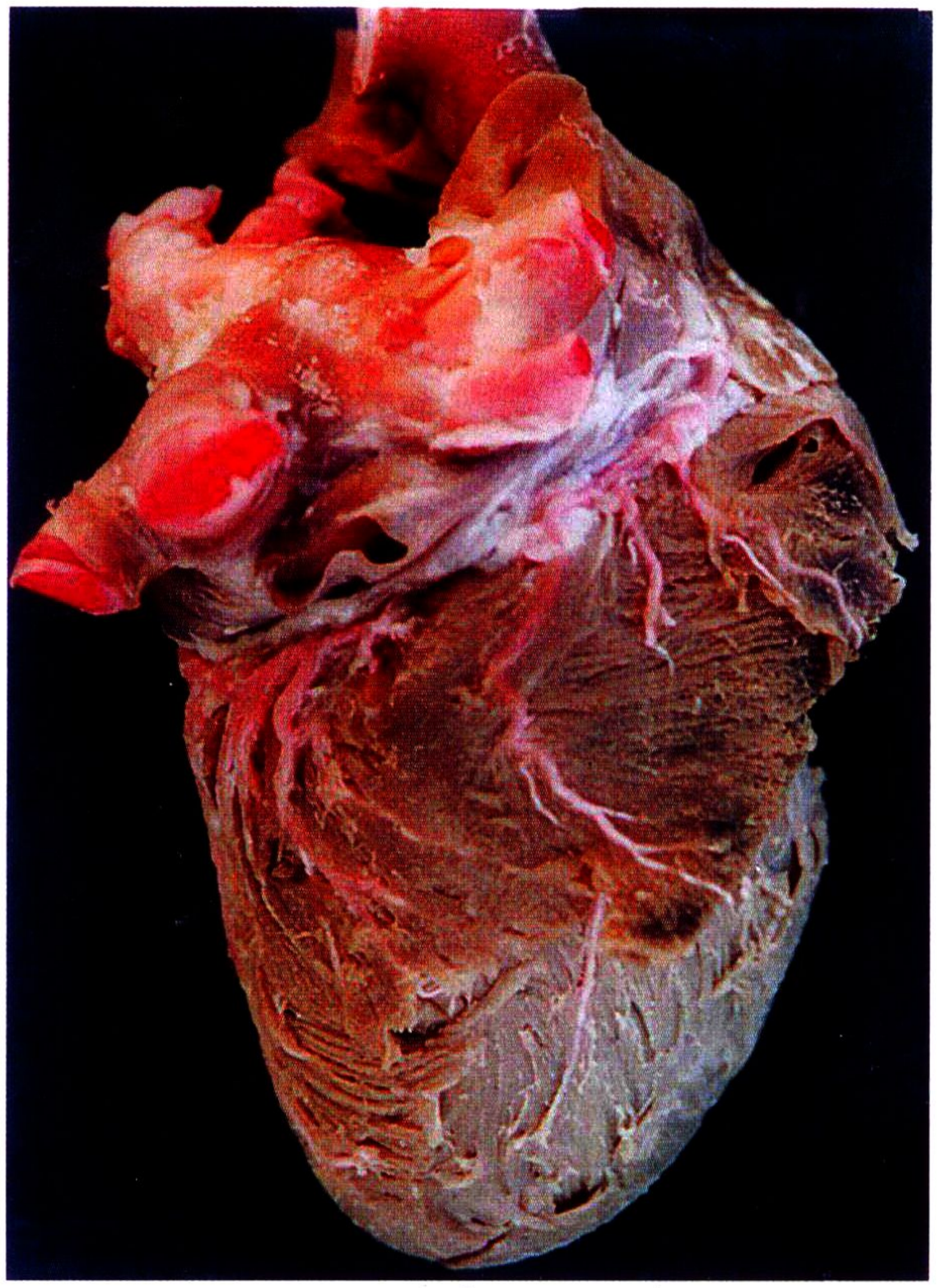

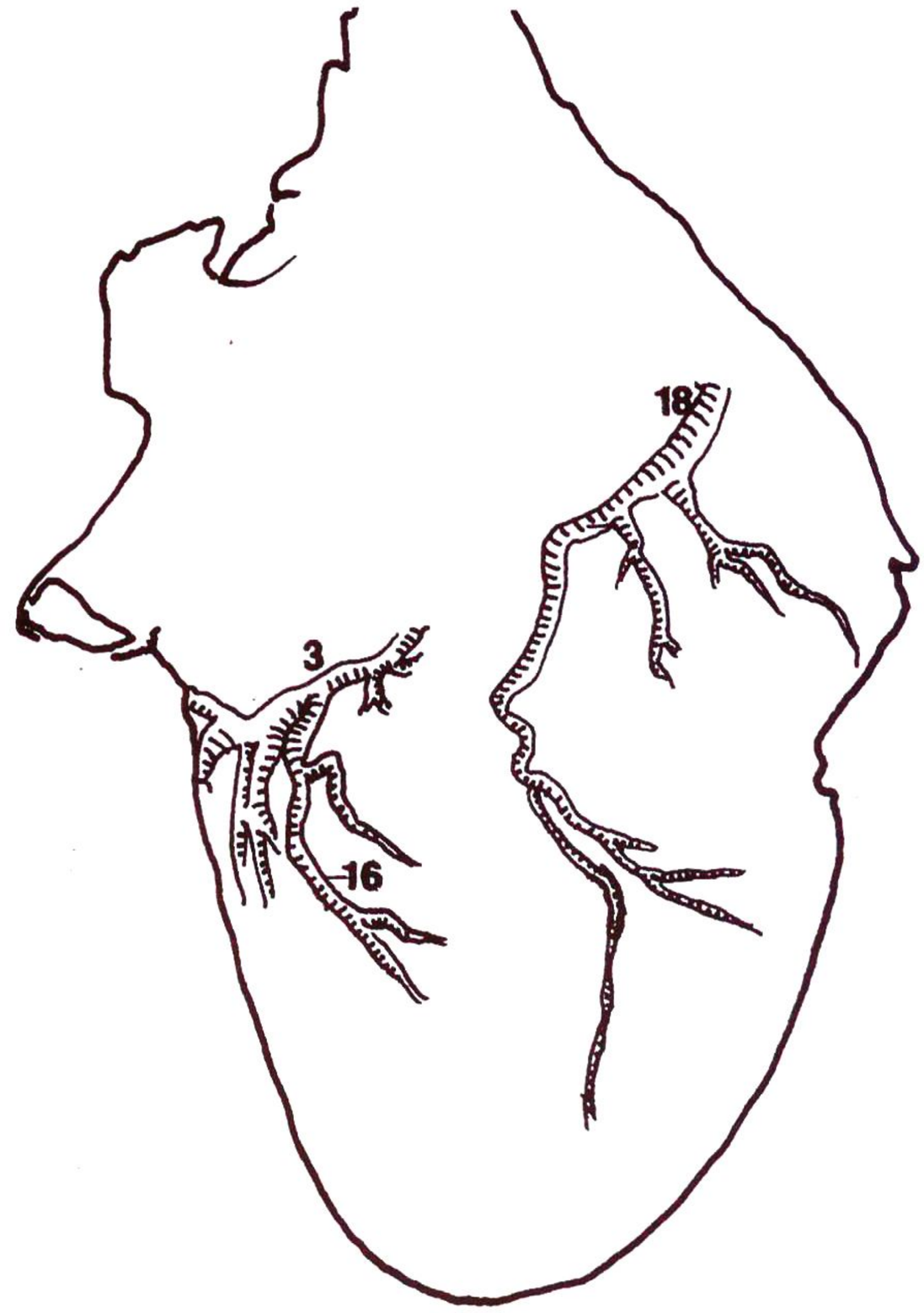

Şekil-8. Ramus circumflexus sinister'in sulcus interventricularis subsinuosus içerisindeki dalı.

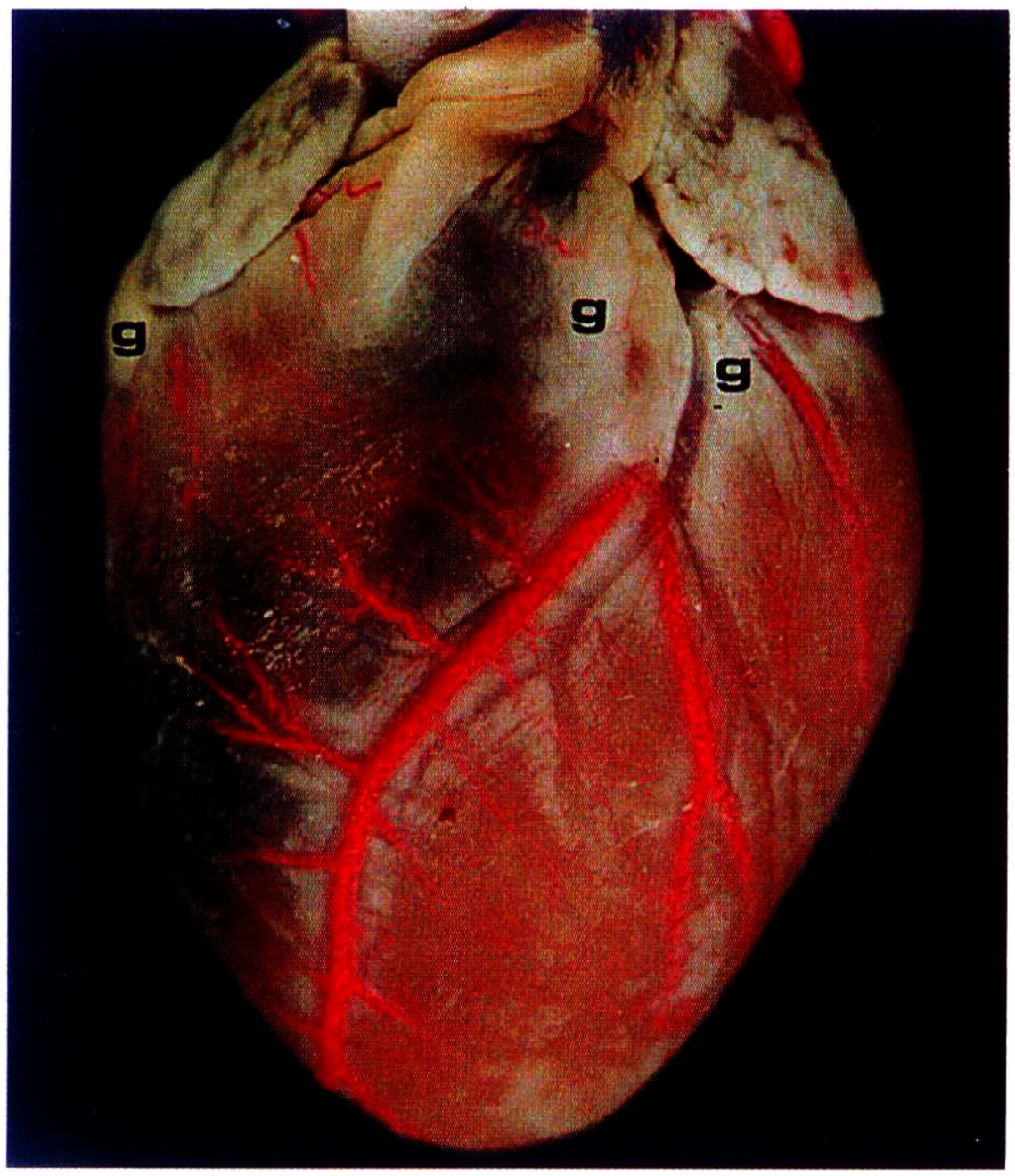

Şekil-9: A. coronaria sinistra'dan ayrılan dalların subepicardial seyri ve subepicardial yağ dokusu.

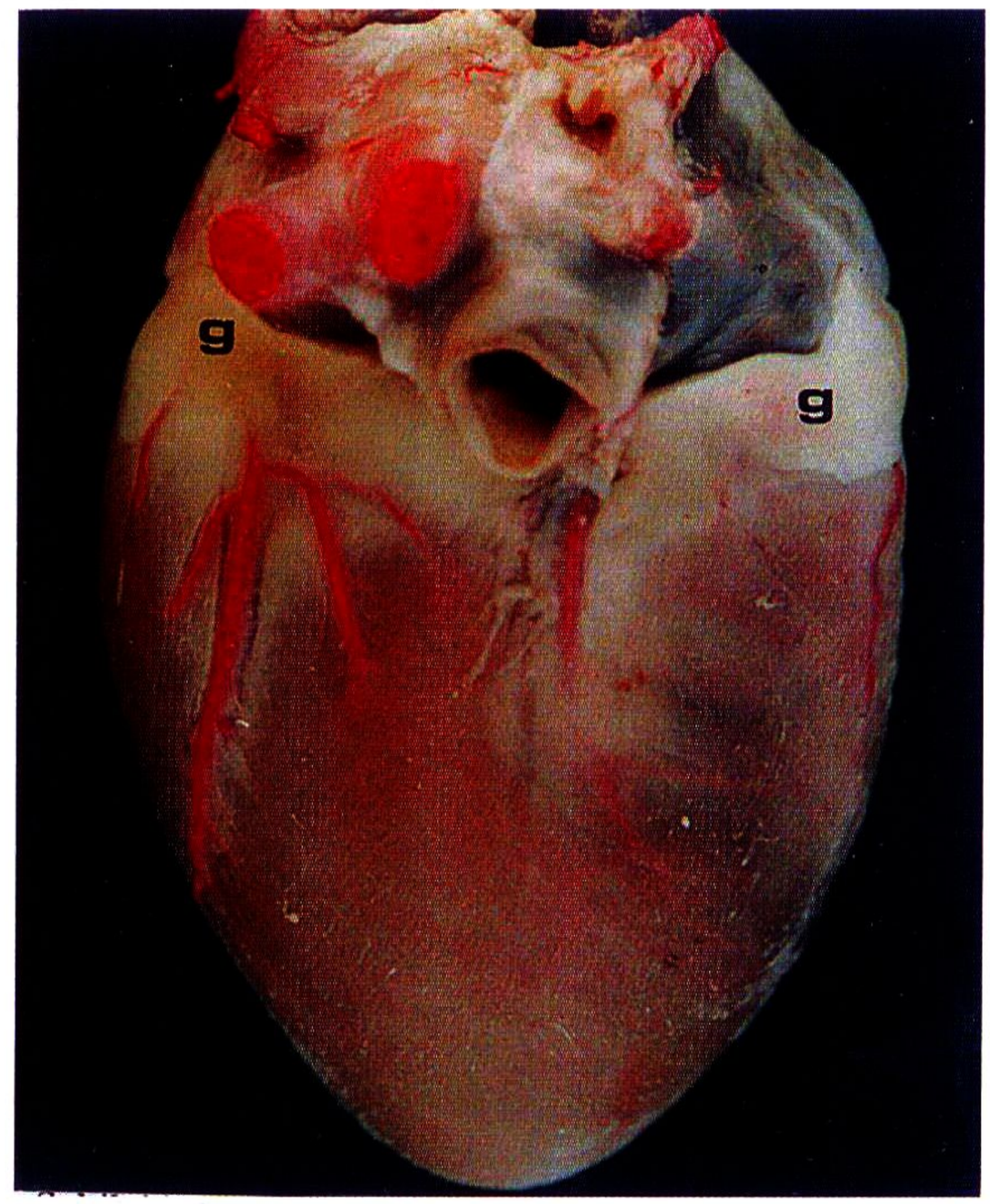

Şekil-10: A. coronaria sinistra'dan ve a.coronaria dextra'dan ayrılan dalların subepicardial seyri ve subepicardial yağ dokusu.