

Çocukluk Çağı Merkez Sinir Dizgesi Tümörleri*

Central Nervous System Tumors of the Childhood*

Prof. Dr. M. Şerefettin Canda¹ Prof. Dr. Tülay Canda¹ Uz. Dr. Ünal Kirişoğlu²

Dokuz Eylül Üniversitesi Tıp Fakültesi, Inciraltı - İzmir

¹ Patoloji Anabilim Dalı

² Nöroşirürji Anabilim Dalı

Özet: Bu çalışmada, Dokuz Eylül Üniversitesi Tıp Fakültesi Patoloji Anabilim Dalı'nda, 1979-1995 yıllarında, 15 yıllık dönemde saptadığımız çocukluk dönemindeki 32 MSD tümörü olgusu gözden geçirilmiştir. Bu 32 olgunun 17'si erkek 15'i kızdır. Dizideki olguların yaşı 2 ile 17 arasındadır ve ortalama yaş 10.3 yıldır. Histolojik olarak, astrositom (% 56), medulloblastom (% 31), meningiom (% 6), ependimom (% 3) ve germinom (% 3)dur.

Anahtar Sözcükler: Astrositom, medulloblastom, meningiom, germinom

* Karadeniz Teknik Üniversitesi Tıp Fakültesi IV. Karadeniz Tıp Günleri (31 Mayıs - 3 Haziran 1995, Trabzon)'nde sunulmuştur.

Summary: In this study, we reviewed the central nervous system tumors series of Dokuz Eylül University, Medical Faculty, Department of Pathology between the 15-year period of 1979 and 1995. Of the 32 patients in this study 17 were boys and 15 were girls. Their ages ranges from 2 years to 17 years of age, with a mean of 10.3 years. Histologically they are astrocytomas (56 %), medulloblastomas (31 %), meningiomas (6 %), ependimoma (3 %), and germinoma (3 %).

Key Words: Astrocytoma, medulloblastoma, meningioma, germinoma

* Presented in the Blacksea Technical University 4th Blacksea Medical Days (31 May - 3 Jun 1995, Trabzon/Turkey).

Çocukluk çağında izlenen merkez sinir dizgesi tümörleri (MSD) geniş bir spektrum oluşturur, astrositomlar (supratentorial, serebellar, beyin sapı, spinal), medulloblastomlar - primitif nöroektodermal tümörler (PNET), ependimomlar, kraniofaringiomlar, pineal tümörler, germinomlar vb tümörleri içerir (1-3). Bu tümörler, sıklıkla intrakranial olarak yerleşir ve bu kritik bölgede lokalizasyona bağlı, önemli klinik bulgulara neden olurlar.

Hasta sayısındaki artış ve klinik sorunların çözümünde karşılaşılan güçlüklerle koşut olarak, nöro-onkoloji kapsamına giren bilimsel çalışmalara olan ilgi ve verilen önem de artmıştır. Çocukluk çağı tümörleri içinde, 15 yaşın altındakilerde, MSD tümörleri görülme sıklığı açısından, lösemi ve lenfomalardan sonra ikinci sıradadır (1, 4). Bu tümörlerin görülme yaşı iki tepe oluşturur. Birinci dekadın sonunda küçük bir tepe yapar,

ayrıca erken adolesans döneminde ikinci büyük tepeyi oluşturur (1, 4).

Çocukluk çağı MSD tümörleri, kimi herediter sendromlara, en sık olarak fakomatozlara eşlik edebilir. Nörofibromatozislerde de optik gliomlar ve diğer gliomlar ile meningiomların birlikteliği izlenebilir. Ayrıca, tuberoz sklerozda, subependimal dev göze astrositomlar (3) ve ependimomlar görülebilir. Von Hippel-Lindau sendromunda, serebellar hemanjioblastom, feokromositom ve retinal tümörler bulunabilir (1, 2, 5).

Diğer bir herediter birliktelik de Li-Fraumeni sendromudur. Bu sendromda, MSD tümörleri de içinde olmak üzere, çocukluk çağı çeşitli solid tümörleri izlenen ailelerde, meme, kemik, beyin, akciğer ve diğer kanser türlerinin görülme oranı, ailenin genç erişkin bireylerinde

(< 45 yaş) yüksektir. Li-Fraumeni sendromuna sıklıkla eşlik eden, 17. kromozomun kısa kolunda oturan p53 supressör onkogeninde izlenen mutasyon, sendromun etyolojisini de açıklayan bir bulgudur. Bu olgularda en sık izlenen MSD tümörü astrositomlardır (1). Medulloblastomlar da otozomal dominant nevoid bazal gözeli karsinom sendromunda, ressesif geçişli Turcot ve ataksia telanjiektasia sendromlarında görülebilirler (1, 5, 6).

Çeşitli türlerde ışınım etkisi (prekonsepsiyon, in utero) ile, çocukluk çağı MSD tümörleri izlenebilir. Ayrıca, tinea capitis nedeniyle ışın uygulanan çocuklarda, ileriki yıllarda meningeomlar, sarkomlar, diğer benign ve malign intrakranial tümörlerin görülmesinde, olası bir artış vardır. Baş-boyun bölgesinden, malignite nedeniyle, ışın alan çocuklarda da ışınlamadan 2-24 yıl içinde astrositomların oluştuğu bildirilmiştir. Çeşitli nedenlerle ışın alanlarda (medikal ve dental ışın) 12-47 yıllık bir "latent dönemden" sonra meningeomların geliştiği görülmüştür (1, 5, 6).

Bu çalışmanın amacı, patolojik bulgularıyla klinik ve biyolojik davranış arasında yakın ilişki bulunması nedeniyle ilginç bulunan çocukluk çağı MSD tümörlerinin patolojik özelliklerini araştırmaktır.

Gereç ve Yöntem

1979-1995 döneminde Dokuz Eylül Üniversitesi Tıp Fakültesi Patoloji Anabilim Dalı'nda saptanmış olduğumuz çocukluk çağındaki 32 MSD tümörü bu çalışmanın gereğidir. Olgular histopatolojik olarak Dünya Sağlık Örgütü (DSÖ)'nün 1992 sınıflandırmasına göre değerlendirilmiştir.

Bulgular

Dizide toplam 32 olgu yer almaktadır (Tablo I). Bu olguların % 53 (17 olgu)'ü erkek, % 47 (15 olgu)'si kızdır (Tablo II). Dizideki olguların % 25 (8 olgu)'i 0-5 yaş kümesinde, % 19 (6 olgu)'u 6-10 yaş kümesinde, % 40 (13 olgu)'ü 11-15 yaş kümesinde, % 16 (5 olgu)'sü de 16-17 yaş kümesindedir (Tablo III).

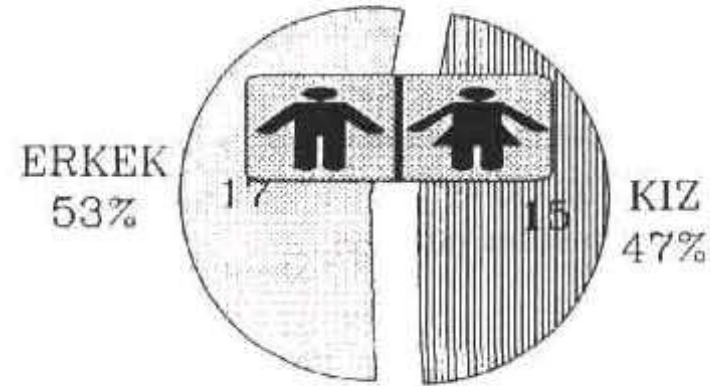
Histolojik açıdan 32 olgunun % 56 (18 olgu)'sü astrositom, % 31 (10 olgu)'i medulloblastom, % 12'si de diğer tümörler (Tablo IV). Bu olguların histolojik türlerinin cins ile ilişkisi incelendiğinde, astrositomlarda erkeklerde hafif bir üstünlük, medulloblastomlar ve meningeomlarda da her iki cinsten eşitlik izlenmiştir (Tablo V).

Tablo I. Dizideki olguların klinikopatolojik özellikleri.

Prot. No:	Adı	Yaş/Cins	Lokalizasyon	Patolojik Tanı	
1.	1486/84	SG	17/K	Serebellum	Astrositom D II
2.	2014/88	NH	13/K	RTP	Pilositik ast D II
3.	3673/88	MN	2/E	Serebellum	Astrositom D II
4.	3357/90	AK	5/K	RP	Astrositom D III
5.	5444/90	MC	16/E	RP	GM
6.	2666/91	SE	13/K	LT	Subep. dev göze. ast. DII
7.	5309/91	AS	14/K	RP	Gliosarkom
8.	2022/93	EB	12/E	Suprasellar	Optik pilositik ast. D II
9.	2439/93	MS	5/E	Suprasellar	Optik pilositik ast. D II
10.	7066/93	AY	11/E	Intraspinal	Astrositom D I
11.	8303/93	IA	14/E	Pons	Astrositom D II
12.	10585/93	UK	17/E	Serebellum	Astrositom D II
13.	1076/94	BS	7/E	LP	Anap ast
14.	3742/94	EE	10/K	Serebellum	Astrositom D I
15.	4224/94	GT	17/K	Serebellum	Astrositom D II
16.	11445/94	BD	4/K	Pons	Kistik astrositom D II
17.	944/95	AA	12/E	Th 7-8	Juv. pilosit. ast. D I
18.	4536/95	EG	4/E	Serebel-Vermis	Astrositom D I
19.	1404/92	MB	6/E	P	Anap ependimom
20.	1824/87	AG	17/K	Serebellum	Medulloblastom
21.	3005/88	GA	13/E	Serebellum	Medulloblastom
22.	713/90	DD	13/E	Serebellum	Medulloblastom
23.	3983/92	MA	8/E	Serebellum	Medulloblastom
24.	5872/92		9/E	Serebellum	Medulloblastom
25.	14/93	MA	2/E	Serebellum	Medulloblastom
26.	4378/93	GY	3/K	Serebellum	Medulloblastom
27.	5120/94	AGÇ	11/K	Serebellum	Medulloblastom
28.	6167/94	ED	7/K	Serebellum	Medulloblastom
29.	5193/95	DS	14/K	Serebellum	Medulloblastom
30.	4841/93	RK	11/K	Suprasellar	Germinom
31.	3357/90	AK	5/K	RP	Anap. mening D III
32.	8883/94	GG	14/E	R Orbit	Orbit. mening-fibr. DI

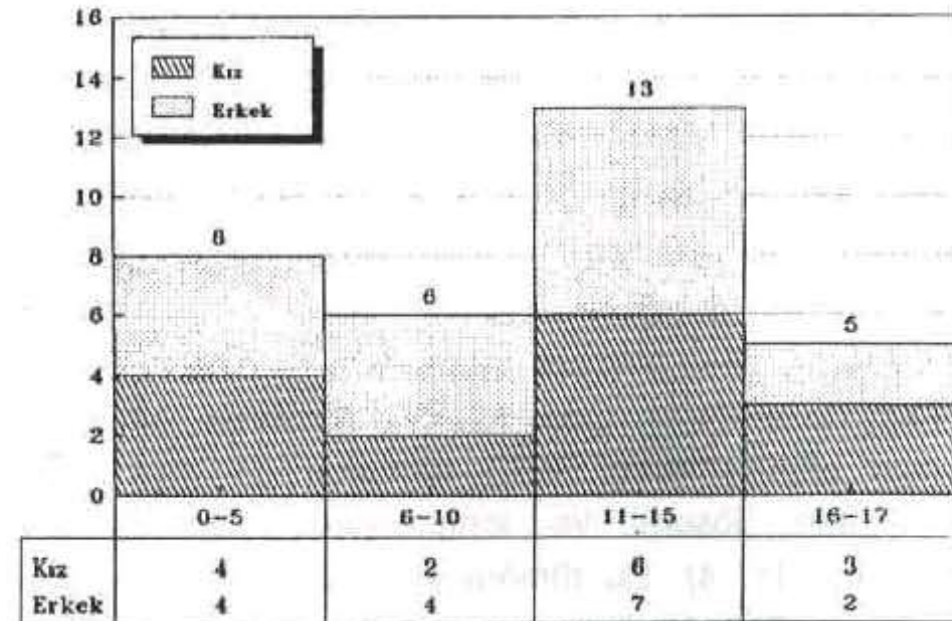
Tablo II. Dizideki 32 olgunun cinslere dağılımı.

Cocuklarda MSS tümörleri: 32 olgu



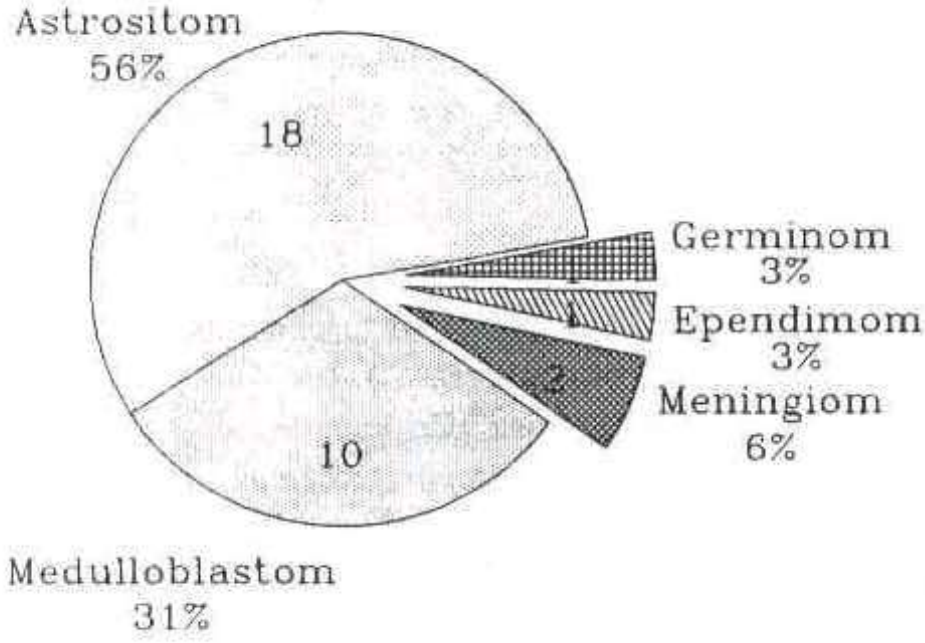
Tablo III. Dizideki 32 olgunun yaş kümelerine dağılımı.

Yaş-cins dağılımı. K:15 E:17 T:32



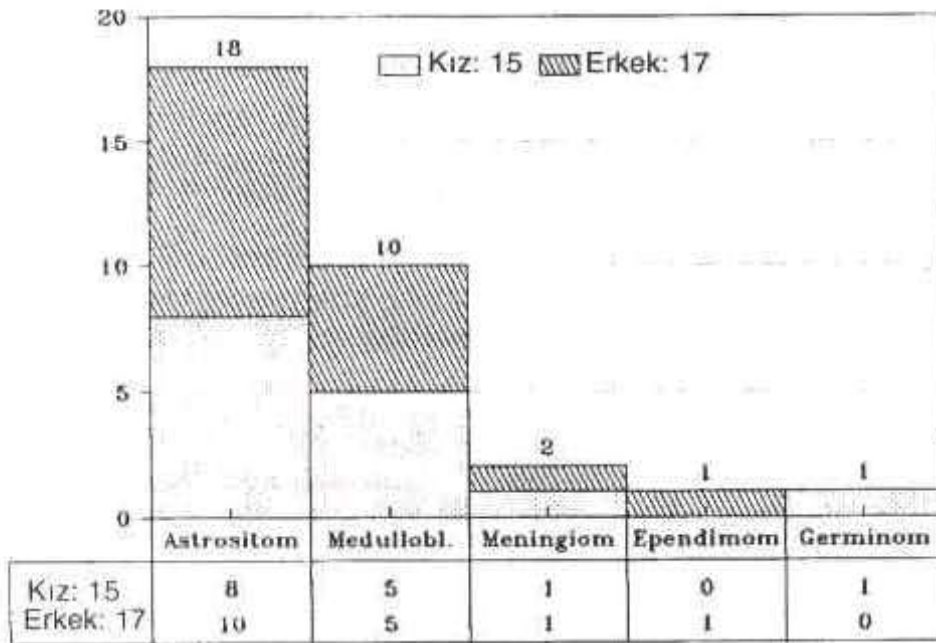
Tablo IV. Dizideki olguların histopatolojik dağılımı.

Dizide histolojik türler: 32 olgu



Tablo V. Dizide histolojik tür ve cins dağılımı.

Histolojik tür ve cins dağılımı.



Tablo VI. İki dizideki çocukluk çağı MSD tümörlerinin histolojik dağılımı.

	Yılmaz (1994)	Canda (1996)
Glial Tm	19	19
Medulloblastom	3	10
Meningiom	1	2
Germinom	-	1
Hipofiz adenomu	1	-
Kroniofaringiom	5	-
Schwannoma	3	-
Toplam	32	32

Tartışma

Çocukluk çağı MSD tümörleri, lösemi ve lenfomalardan sonra ikinci sıklıkla izlenen tümörlerdir (1, 2, 4). Örneğin Roush'un 1559 olgu içeren dizisinde olguların yaklaşık % 20'sini MSD tümörleri oluşturmaktadır (4).

Çocukluk çağı MSD tümörlerinin önemli bölümünü serebellar astrocytomlar içerir. Bunlar juvenil pilositik astrocytom olarak tanımlanır, çoğunlukla kistik mural nodül biçiminde görülür ve prognozu çok iyidir (7, 8). Histolojik olarak pilositik görünümde astrocytik gözeler, Rosenthal fibrilleri ve eozinofilik globüller görülebilir. Pilositik astrocytomda "bifazik" görünüm vardır. Pilositik gözeler yanısıra, mikrokistik alanlara komşu yıldızlı astrocytik gözeler izlenir. Bunların sitoplazmik uzantıları birbirleriyle ilişkilidir.

Ayrıca, çocukluk döneminde tuberoz skleroza eşlik eden subependimal dev gözeli astrocytomlar izlenebilir (3). Gemistositik astrocytomlar da görülebilir (9). Az görülen bu tür tümörlerden, dizide birer olgu bulunmaktadır.

Kendi olgularımızın da 18 astrocytomdan 12'si infratentorial yerleşimli ve tümü de düşük dereceli astrocytik tümördür. Buna karşın, supratentorial yerleşimli 6 olgunun 4'ü yüksek dereceli, 2'si düşük dereceli tümördür. İnfratentorial yerleşim gösterenlerin 6'sı serebellumda, 2'ser olgu da suprasellar optik gliom, pons ve intraspinal yerleşimlidir. Bu olguların cins dağılım oranı, erkeklerde kız çocuklarına oranla biraz daha çoktur (E:5/K:4).

Çocukluk döneminde ve gençlerde konveksitede izlenen pleomorfik ksantoastrocytomlar da, histolojik pleomorfik görünümüne karşın, biyolojisi daha iyi olan tümörlerdir (10, 11). Bu tümörler 1977 Kepes tarafından tanımlanmıştır. Temporal bölgede, yüzeysel olarak lokalize olur. Daha az olarak parietookspital yerleşebilir. Mikroskopik olarak işsi gözler, dev gözler vardır. Dev gözelerin sitoplazmasında yağ vakuelleri bulunur. Sitoplazmada eozinofil globüller izlenir. Kimi lipidli vakuoller "buzlu cam" görünümündedir. Ayrıca lenfosit ve plazmositler izlenir (10, 11). Mezenkimal tümörlerden ayrıca tanı için GFAP uygulanması gereklidir (12). Kendi olgularımız içinde bu tür bir olgu yoktur.

Ayrıca, beyin sapında yer alan glial tümörler de düşük derecelidir (13).

Dizide yer alan, 10 olgu da serebellumda lokalize primitif nöroektodermal tümörlerden (PNET) olan medulloblas-

tomdur. Bunların yarısı erkek, yarısı kızdır. Beş yaşından küçük 2, 5-10 yaş arasında 3, 10-17 yaş arasında da 5 olgu vardır. Medulloblastomların % 75'i orta çizgide, vermis'de lokalize olur. Klasik, desmoplastik türleri yanısıra, melanotik, nöroblastik türleri vardır (12). Mikroskopik olarak poligonal nükleuslu, dar sitoplazmalı tümör gözeleri "havuç" biçimindedir. Ayrıca Homer Wright rozetleri görülür (12, 14).

Dizideki 2 meningiom olgusunun biri anaplastik özelliktedir. Diğeri de optik meningiomdur. Ayrıca anaplastik ependimom tanısı almış 1 olgu vardır.

Çok seyrek görülen MSD tümörlerinden olan germinom tanısı almış bir olgu da bulunmaktadır (15). Germinom-

ların ayırıcı tanısında PAS ile olumlu boyanma özelliği, gümüşleme ile sitoplazmik uzantıların bulunmayışı yardımcı mikroskopik bulgulardır (12).

Yılmaz ve ark. (16)'nın çalışmasında, kendi olgularımızda olduğu gibi, gliyal tümörler en çok izlenmiştir. Buna karşın medulloblastomlar, kendi olgularımızda daha çoktur. Yılmaz ve ark.'nın dizisinde ise kroniofaringiomlar ikinci sırada yer almıştır (Tablo VI).

Sonuç olarak, yaklaşık 500 MSD tümörü içinde, 15 yıllık sürede saptamış olduğumuz 32 çocukluk çağı MSD tümörü vardır. Bu tümörler, günümüzde gelişen teknolojik yenilikler ve görüntüleme yöntemlerindeki olağanüstü gelişmeler ölçüsünde daha erken tanınmakta ve daha iyi sonuçlar veren sağaltım yöntemleri uygulanmaktadır.

Kaynaklar

1. Heiddeman RL, Freeman CR, Packer RJ, Rorke LB, Leland AA. Tumors of the Central Nervous System. In: Pizzo P, Poplack, Eds, Principles and Practice of Pediatric Oncology. Second Edition, Philadelphia: JP Lippincott Company. 1993; 633-7.
2. Rorke LB, Gilles FH, Davis RL, Becker LE. Revision of the World Health Organization Classification of brain tumors for childhood brain tumors. Cancer 1985; 56: 1869-86.
3. Canda MŞ, Gökden N, Güner EM, Mertol T. Tuberoz sklerozun patolojisi (Olgu sunumu). Nörol Bil Derg 1992; 9: 1-2.
4. Roush SW, Krisher JP, Pollock NC et al. The incidence of pediatric cancer in Florida, 1981-1996. Cancer 1992; 69 (8): 2212-19.
5. Russell DS, Rubinstein LJ. Pathology of Tumors of the Nervous System. London: Edward Arnold. 1989.
6. Parisi JE, Scheithauer BW. In: Nelson JS, Parisi JE, Schochet SS, Eds, Principles and Practice of Neuropathology. St Louis: Mosby. 1993; 124.
7. Schneider JH, Raffel C, McComb JG. Benign cerebellar astrocytoma of childhood. Neurosurg 1992; 30 (1): 58-63.
8. Conway PD, Oechler HW, Kun L, Murray KJ. Importance of histologic condition and treatment of pediatric cerebellar astrocytoma. Cancer 1991; 67: 2772-5.
9. Canda MŞ, Gökden M, Akın MM. Gemistositik astrositomların patolojisi. EÜTF Derg 1986; 25 (3): 1643-48.
10. Kepes JJ, Rubinstein LJ and Eng LF. Pleomorphic xanthoastrocytoma. Cancer 1979; 44: 1839.
11. Hosokawa Y, Tsuchihashi Y, Okabe H et al. Pleomorphic xanthoastrocytoma. Cancer 1991; 68: 853-9.
12. Rosenblum MK, Bilbau JM, Ang LC. Neuromuscular System. In: Rosai J, Ed, Ackerman's Surgical Pathology, Vol 2. 8th Ed. St Louis: Mosby. 1996; 2285-7.
13. Hoffman HJ, Soloniuk DS, Humphreys RP et al. Management and outcome of low-grade astrocytoma of the midline in children. Neurosurg 1993; 33 (6): 964-71.
14. Canda MŞ, Çakalağaoğlu F, Yalçın N, Kurdoğlu B, Erbayraktar S, Güner EM, Acar DÜ. Medulloblastomların histopatolojik bulgularının Kopelson yöntemiyle skorlanması ve immün dokü kimyasal özellikleri (11 olgu). Nörol Bil Derg 1995; 12(1-2): 117-24.
15. Canda MŞ, Olgun N, Kirişoğlu Ü, Mertol T, Şen M, Kınay M, Çevik N, Göre O, Erbayraktar S. Germinoma (A case report). XXIth Congress of Union of Middle Eastern and Mediterranean Pediatric Societies. October 24-27 1993, İzmir-Türkiye, Abstract Book, 1993; 170.
16. Yılmaz O, Vural Ö, Bodur S, Sağmanlıgil A. İntrakranial tümörlerin sıklığı, yaş ve cinsiyet ile olan ilişkileri. İç Anad Tıp Derg 1994; 4 (3-4): 216-20.