

# Transvers Rektus Abdominis Kas Deri Flebi ile Otojen Meme Rekonstrüksiyonu

## *Otogen Breast Reconstruction with Transverse Rectus Abdominis Myocutaneous Flap*

Ali Barutçu Mustafa Yılmaz Özlem Karataş  
Haluk Vayvada Hüsamettin Top

Dokuz Eylül Üniversitesi, Tıp Fakültesi, Plastik ve Rekonstrüktif Cerrahi Anabilim Dalı, İzmir

**Özet:** Günümüzde mastektomi sonrası meme rekonstrüksiyonu için otojen doku kullanımı planlandığında ilk seçenek olarak Transvers Rektus Abdominis Myokutan (TRAM ) flep düşünülmektedir. Kliniğimizde 1994-1998 arasında toplam 23 olguya TRAM fleple meme rekonstrüksiyonu uygulandı. Bunların 22'si daha önce mastektomi yapılmış olgular iken bir olguda da daha önce geçirilmiş enfeksiyona sekonder meme ve göğüs deformitesi bulunuyordu. Mastektomi yapılmış olanların altısına radikal mastektomi, onbeşine modifiye radikal mastektomi ve birine subkutan mastektomi uygulanmıştı. Dizideki olguların beşinde sigara kullanımı, ikisinde diyabet ve sekizinde radyoterapi öyküsü bulunuyordu ve hiçbirinde geçirilmiş abdominal operasyon öyküsü yoktu. Olguların tümünde karşı taraftaki rektus abdominis kası kullanıldı. Dokuz olguda 4. zon kullanılırken diğerlerinde flep yeterli olduğundan eksize edildi. Ondört olguya da simetrinin sağlanması için karşı memeye küçültme mamoplastisi uygulandı. Oniki olguda donör alan kapatılırken prolen meş kullanıldı. Olguların hiçbirinde total flep yitimi olmadı, ikisinde 3. zonda, üçünde 4. zonda olmak üzere beşinde parsiyel flep yitimi olurken, ikisinde flep sütür çizgisinde yara enfeksiyonu oluştu. Abdominal herni oluşumuna rastlanmadı. Otojen doku ile meme rekonstrüksiyonu planlandığında, olgu seçimine özen gösterilerek uygulanan TRAM flep güvenli ve değerli bir yöntem olarak istenen estetik sonucu verebilir

**Anahtar Sözcükler:** TRAM, meme, rekonstrüksiyon.

**Summary:** TRAM flap is the first choice in autogenous tissue breast reconstruction today and being widely used for this purpose. We present our experience with 23 patients for whom TRAM flap was utilized for breast reconstruction between 1994 and 1998. Twenty-two of the cases were postmastectomy breast reconstructions and one patient had breast and chest wall deformity secondary to an infantile infection. Five patients were smokers, two were diabetic and eight patients had radiotherapy previously. None of the patients had previous abdominal surgeries. Six patients had radical mastectomy, fifteen patients had modified radical mastectomy and one had subcutaneous mastectomy for the treatment of breast cancer. Contralateral rectus abdominis muscle was used in all cases. Zone 4 was discarded in all except nine cases. Reduction mammoplasty was performed in fourteen patients to achieve symmetry. Prolene mesh was used in twelve patients for the donor site closure. All flaps survived but partial flap loss occurred in zone 3 in two patients and in zone 4 in three patients. Wound infection developed in two patients. Abdominal functions were normal in all cases postoperatively. TRAM flap can be the first choice for breast reconstruction especially if autogenous tissue is needed and if proper patient selection is done.

**Key Words:** TRAM, breast, reconstruction.



**G**ünümüzde mastektomi sonrası meme rekonstrüksiyonunun önemi giderek artmaktadır. Bunun nedeni de sosyo-kültürel düzeyin yükselmesiyle birlikte hastaların mastektomi sonrasında yaşadıkları psikolojik travmadan kurtulmak isteği ile meme rekonstrüksiyonuna daha çok yönelmeleridir (1-3).

Mastektomi sonrası meme rekonstrüksiyonu sentetik implantlarla (4,5) ya da otojen dokularla (6,7) yapılabilir. Sentetik implant kullanımında kimi dezavantajlar söz konusudur. Vücuda yabancı olan implant materyaline karşı yabancı cisim yanıtı gelişebilir ve bu nedenle implant çevresinde oluşan kapsül dokusu deformasyona ve memenin dış görünümünde bozulmaya neden olabilir. Ayrıca eksizyon sonrası yeterli lokal dokunun bulunmaması, o bölgeye yapılan radyoterapi uygulaması da implant kullanımını kısıtlar. Bu nedenle günümüzde onarımda ilk seçenek olarak vücuda yabancı olmayan otojen dokular seçilmektedir (1-3). Otojen doku ile onarım iyi vaskülarize, diğer memeye uygun renk ve yapıda, yumuşak ve doğal görünümlü meme elde edilmesini sağlar (8).

Otojen doku ile meme rekonstrüksiyonunda kullanılabilir seçenekler; lokal flepler,

pediküllü kas-deri flepleri (Latissimus dorsi, TRAM flep), serbest flepler olarak sınıflandırılabilir (9-11).

Lokal flepler ve latissimus dorsi kas-deri flebi genellikle yeterli doku sağlamazlar ve bir implant materyali ile birlikte kullanılmaları gerekebilir. TRAM flep ise yeterli yumuşak dokuyu içeren, güvenli ve değerli bir fleptir. Değişik modifikasyonları kullanılabilir. TRAM flep ile rekonstrüksiyonun en önemli avantajları; büyük hacimli otojen doku elde edilebilmesi (özellikle karşı memesi büyük olan hastalarda önemlidir), aynı seansta abdominoplasti yapılmasına olanak sağlaması, donör alanda estetik yönden kabul edilebilir skar bırakması, yaşam boyu yumuşak kalması ve formunu koruması, hastaya genellikle ek sorun yaratmaması (Silikon implantlarda oluşan kapsül dokusu gibi) olarak sayılabilir (12).

Bu nedenle TRAM flep meme rekonstrüksiyonu seçenekleri arasında en çok seçilen yöntemdir.

İlk olarak 1979 yılında vertikal yerleşimli deri adası içeren rektus abdominis kas-deri flebi tanımlanmış, daha sonra Hartrampf 1982'de transvers yerleşimli deri adasını içeren rektus abdominis kas-deri flebini kullanmıştır. TRAM flep meme rekonstrüksiyonu dışında sternal ve torakal defektlerin onarımında, inferior bazlı olarak uyluk

üst bölgesi, kasık, pelvis, genital ve perineal bölge defektlerinin onarımında kullanılmıştır (13-16).

Bu çalışmanın amacı TRAM flebin meme rekonstrüksiyonunda kullanım özelliklerini, avantajlarını ve dezavantajlarını araştırmaktır.

## Gereç ve Yöntem

1994-1998 yılları arasında kliniğimize başvuran, yaşları 16-65 arasında değişen, %52'si 41-50 yaş grubunda yeralan 22'si mastektomi uygulanmış olan, biri yeni doğan döneminde oluşan enfeksiyon sonucu göğüs ön duvarı ve meme lokalizasyonunda gelişen yaygın skara bağlı meme gelişimi olmayan toplam 23 kadın hastaya TRAM fleple meme rekonstrüksiyonu uygulandı.

Mastektomi sonrası meme rekonstrüksiyonu yapılan olgulardan, ikisinde diyetle regüle diyabet, beşinde sigara kullanımı ve sekizinde radyoterapi öyküsü mevcutken, olgulardan ikisi nullipardı. Hiçbir olguda geçirilmiş abdominal operasyon öyküsü yoktu. Dizideki olguların 6'sına radikal, 15'ine modifiye radikal mastektomi, 1'ine subkutan mastektomi uygulanmış olup ardından silikon meme protezi ile rekonstrüksiyon yapılmış, reaksiyon ve enfeksiyon nedeniyle protez çıkarılmıştı.

Operasyon öncesinde hasta oturur pozisyonda iken mastektomi tarafında planlanan anterior göğüs diseksiyon sahası çizildikten sonra TRAM flebin çizilmesine geçilir. Üst kenar insizyonu umblikus 2 cm. üzerinden, alt kenar ise hemen pubik kıl hattının üzerinden çizilir. Lateral noktalar anterior süperior iliak spina üzerinde oluşturulduktan sonra flepte 1'den 4'e dek zonlar belirlenir ve hasta yatar pozisyona getirilir.

Flep elevasyonuna pediküle uzak olan taraftan başlanır. Üst-dış kenara yakın yerden yapılan insizyonla direkt olarak eksternal oblik fasyaya ulaşılır. Medialde kas hizasına gelindiğinde 45 derecelik açı ile flep lehine 2-3 cm subkutan yağ alınarak eşlik eden perforatör damarlar flebe dahil edilir. Flep orta hatta doğru kaldırılır. Orta hat 4-6 cm lateralinden itibaren vertikal perforatör damarlar saptanmaya başlanır. Bu yarıdaki paterne bakılarak, flebin karşı yarısındaki (kasın alınacağı taraf) perforatörlerin yerlerinin tahmin edilmesi ve bu perforatörlere zarar verilmeden alınması gerekir. Bu perforatörlerin büyük çoğunluğu kasın merkezine yakın ve 3-4 cm'lik bir alan içinde anterior rektus fasyasını delip subkutan dokuya girerler. İşte sadece bu fasya şeridinin fleple birlikte alınacağı unutulmamalıdır. Linea alba geçildikten sonra umblikus TRAM'den serbestleştirilir. Orta hattın



1-2 cm laterale, kasa doğru diseksiyon ilerlediğinde rektusu delen perforatörler görülür ve diseksiyon durdurulur. Inferiorda arkuat hattın 3-4 cm altında flep rektus fasyasına kadar diseke edilir. Kasın alınacağı tarafta kalan flep yarısı diseksiyonu da lateralden mediale doğru aynı şekilde yapılır. Rektus kılıfına gelindiğinde diseksiyon sonlandırılır.

Abdominal flep kosta kenarına doğru abdominoplasti gibi kaldırılır ve donör alandan alıcı bölgeye doğru hazırlanacak tünele ilerlenir. Tünel subkütan olarak, epigastrik sahada, memenin altına doğru flebin geçeceği kadar yapılmalıdır. Rektus pedikülü saptandıktan sonra bunun her iki tarafında birer fasya şeridi korunur. Burada perforatörler kas fasyası üzerinde bir şerit içinde yer alırlar. Bu şerit korunursa flep daha iyi perfüze olacaktır ve traksiyonlara karşı direnç kazanacaktır. Daha sonra üst rektus fasyası ortada 2-3 cm'lik fasya şeridi bırakılarak medial ve lateralden pedikül boyunca ayrılır.

Rektus kası arkuat hattın hemen altında transvers olarak bölünür. Derin epigastrik arterler bulunur ve bağlanır. Ardından kas rektus kılıfından kosta kenarına kadar kaldırılır.

Bu arada meme bölgesinde diseksiyon yapılır. Mastektomi skarı elips olarak kesilerek alıcı alan hazırlanır. Diseksiyonda inframammarian sulkusun çok altına gitmemek esastır. Abdominal defekt kapatılırken memenin şekillendirilmesi yapılır. Hasta bu sırada yarı oturur pozisyonda olmalıdır.

Yeterli hacim sağlandıktan sonra flep, beslenmesi diğer zonlara göre daha kötü olan kısımlarından traşlanabilir. Bu olay flebi incelttiği gibi aynı zamanda venöz kanalları açarak flebin dekompresyonunu da sağlayacaktır.

### Bulgular ve Olgu Sunumu

**Olgu 1:** Kırkbeş yaşında (N.Ç. Protokol No: 502836), diyetle regüle diyabetes mellitusu olan ve sistosarkoma filloides tanısı nedeniyle sağ subkutan mastektomi yapılmasının ardından meme protezi ile rekonstrüksiyon uygulanan olgunun izleminde yabancı cisim reaksiyonu gelişti ve implant atılımı oldu. Otojen doku ile meme rekonstrüksiyonu planlanan hastaya karşı taraf pediküllü TRAM flep uygulandı. İlk operasyondan yaklaşık sekiz ay sonra meme başı kompleksi rekonstrüksiyonu ve karşı memeye küçültme mamoplastisi uygulandı (Resim 1a-b).

**Olgu 2:** Elli yaşında (N.G. Protokol No:531595), meme karsinomu nedeniyle sağ modifiye radikal mastektomi

yapılmış olgu onarım istemiyle polikliniğimize başvurdu. TRAM flep ile rekonstrüksiyon yapılan olguya ilk operasyondan altı ay sonra meme başı rekonstrüksiyonu ve karşı memeye simetri için küçültme mamoplastisi uygulandı (Resim 2a-b).

**Olgu 3:** Kırkaltı yaşında (Ü.Ö. Protokol No:307933), sol modifiye radikal mastektomi yapılmış, radyoterapi almamış olan olgu ilk operasyonundan üç yıl sonra meme onarım istemiyle başvurdu. TRAM fleple rekonstrüksiyonu yapıldı. Karşı taraf pediküllü TRAM flep ile zon 4 kullanılmaksızın yeterli simetriyi sağladı. Donör alan kapatılmasında prolen meş kullanıldı. Altı ay sonra meme başı kompleksi yapıldı (Resim 3a-b)

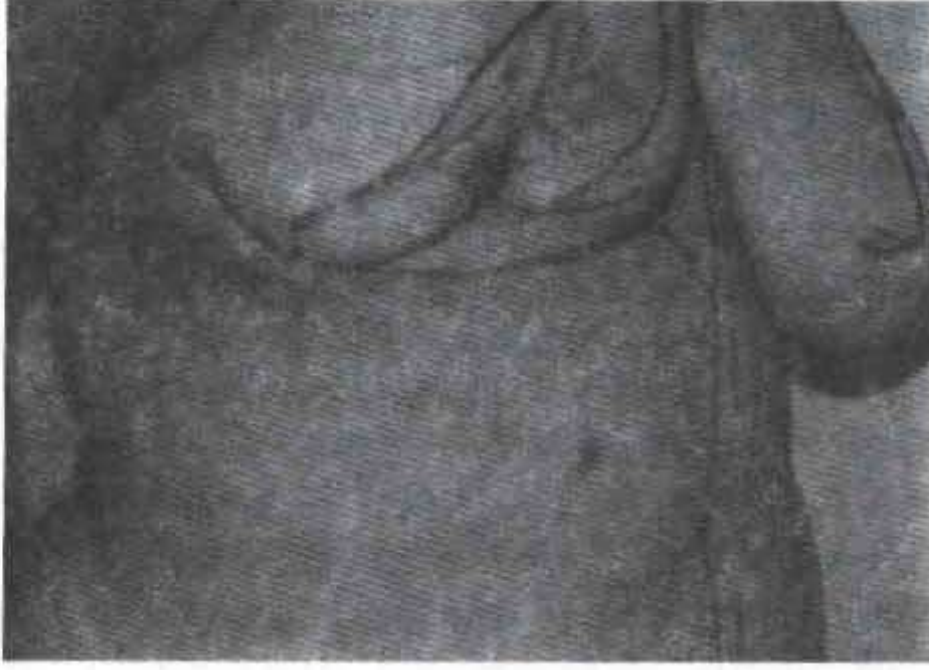Hastaların tümünde karşı taraftaki rektus abdominis kası kullanıldı. Dokuz hastada 4. zon kullanılırken diğerlerinde flep yeterli olduğundan eksize edildi. Donör alan kapatılırken oniki hastada prolen meş kullanıldı.

Operasyon süresi ek operasyonlar da göz önüne alındığında ortalama 3-5 saattir. Postoperatif dönemde hastalar ortalama 2.3 ünite kan transüzyonu gerektirdi. Ortalama hastanede kalış zamanları altı gün olan hastaların donör alana konan drenleri postoperatif üçüncü günde çekildi.

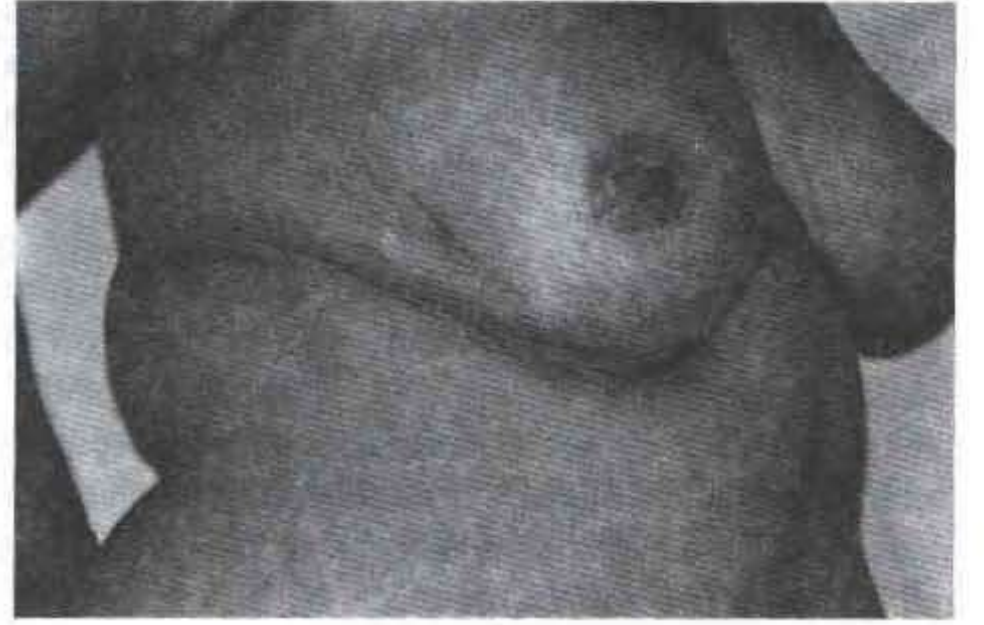Olguların hiçbirinde total flep kaybı olmadı. Sigara kullanım öyküsü olan beş hastadan ikisinde 3. zonda, diğer üçünde 4. zonda parsiyel flep kaybı oluştu. Diyabet öyküsü olan iki hastada da flep sütür hattında yara enfeksiyonu gözlemlendi. Yalnız parsiyel flep kaybı olan olgularda debridman ve primer sütür ile onarım yapılırken, aynı zamanda enfeksiyon oluşan olgular oral antibiyotik ve pansumanlarla izlenerek tedavi sağlandı. Olguların tümünde donör alan sorunsuz iyileşti. Olgular ortalama 1,5 ayda normal aktivitelerine döndüler.

Geç dönemde ortalama 18 ay izlenen olgulardan hiç birinde abdominal herni komplikasyonuna rastlanmadı. Olgulardan 9'unda meme başı rekonstrüksiyonu ilk operasyondan ortalama dört ay sonra lokal anestezi altında karşı memeden alınan areola grefti ile yapıldı. Sonraki seansta küçültme mamoplastisi yapılan oniki olgunun meme başı rekonstrüksiyonu bu operasyonla aynı seansta yapıldı. İki olguda aynı seansta, onikisine ise altı ay sonra olmak üzere simetriyi sağlamak için karşı memeye küçültme mamoplastisi yapıldı. İki olgu meme başı rekonstrüksiyonuna gerek duymadı. Üç olguya transvers abdominal insizyon skarı için altı ay sonra skar revizyonu yapıldı. Bir olgu umblikus malpozisyonu bildirdi.

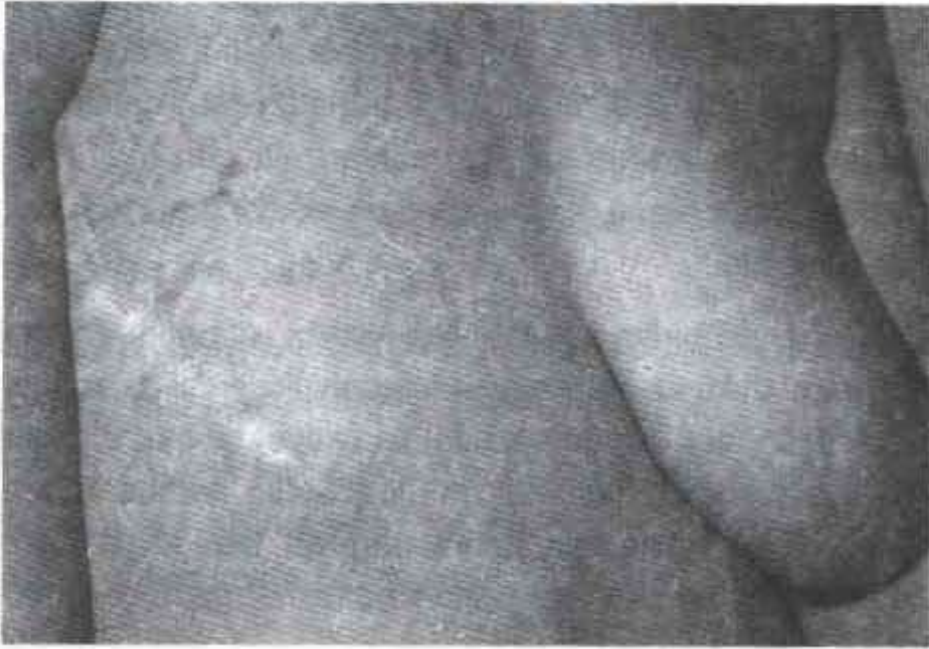




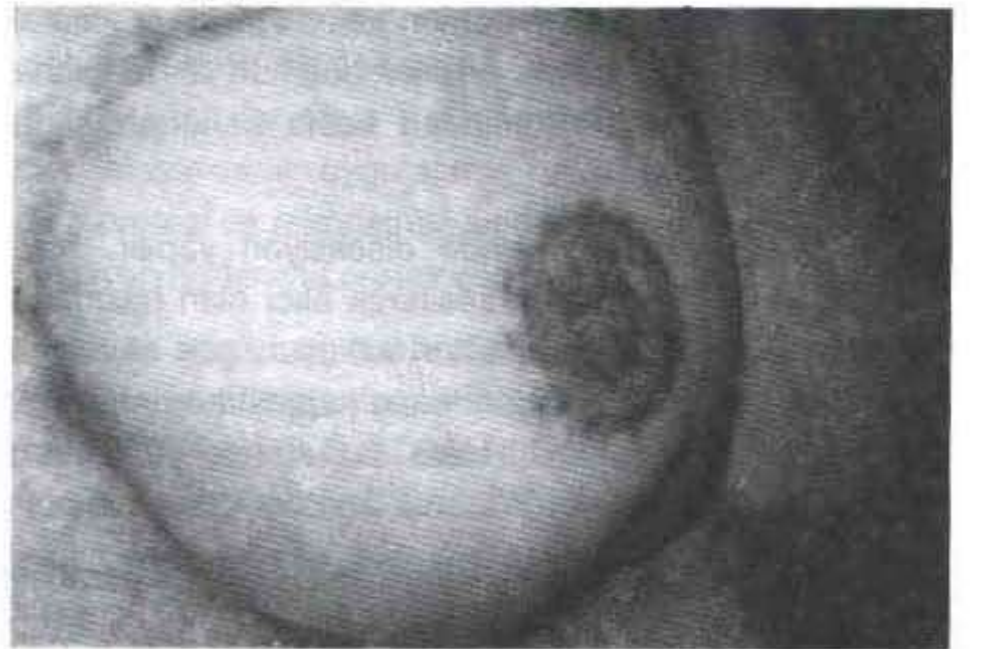
Şekil 1 a. Meme karsinomu nedeniyle sol subcutan mastektomi yapılmış olan olgunun rekonstrüksiyon öncesi görünümü.



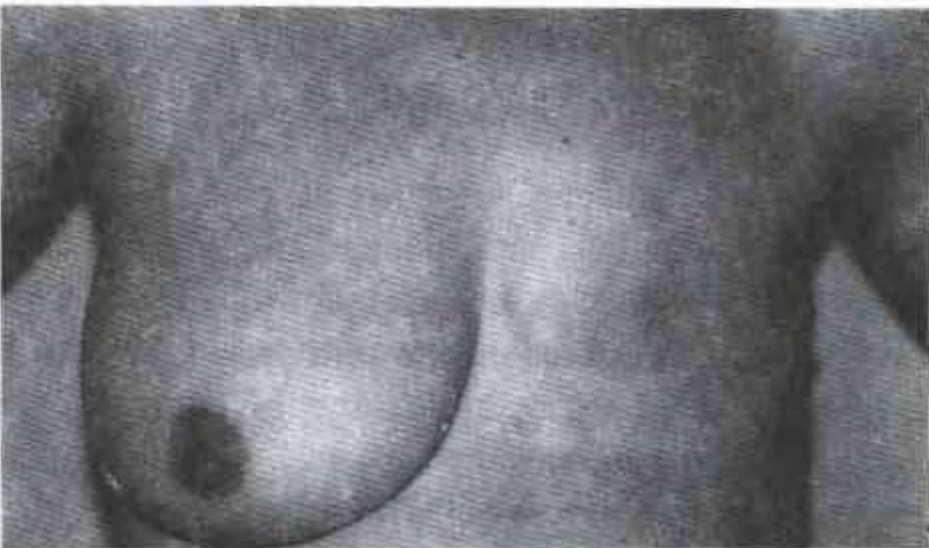
Şekil 1 b. 8 ay sonra meme başı rekonstrüksiyonu ve karşı memeye simetri için küçültme mammoplastisi uygulanmış görünümü.



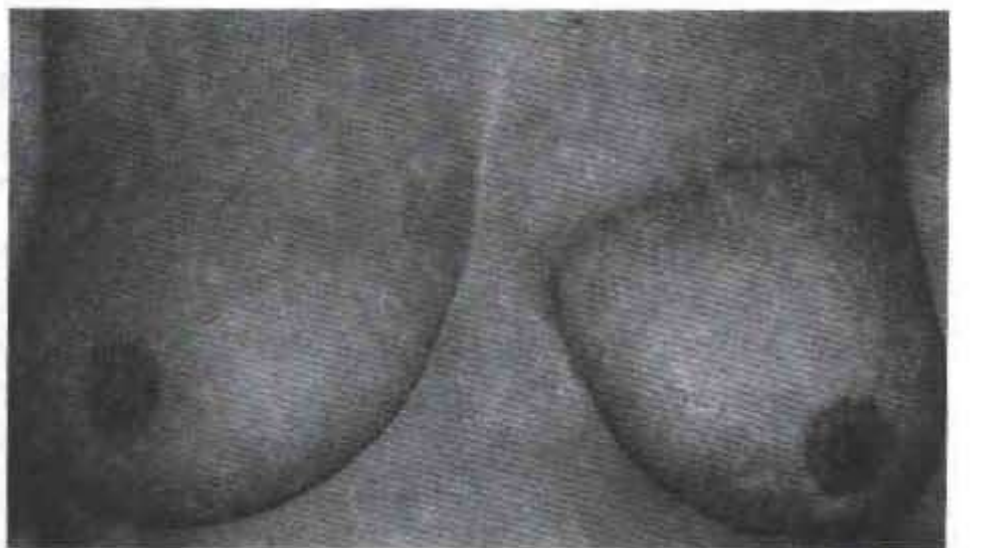
Şekil 2 a. Sağ modifiye radikal mastektomi yapılmış olgunun rekonstrüksiyon öncesi görünümü.



Şekil 2 b. Operasyondan 6 ay sonra meme başı rekonstrüksiyonu ve karşı memeye simetri için küçültme mammoplastisi yapılmış görünümü.



Şekil 3 a. Sol modifiye radikal mastektomi yapılmış olgunun rekonstrüksiyon öncesi görünümü.



Şekil 3 b. Operasyondan 6 ay sonra meme başı rekonstrüksiyonu yapılmış görünümü.



## Tartışma

İlk kez 1970'li yıllarda pediküllü flep olarak gövde, kalça ve pelvis defektlerinde kullanılan rektus abdominis kası 1979'da Robbins tarafından vertikal yerleşimli deri adası içeren kas-deri flebi olarak tanımlanmıştır (17). Daha sonra 1982 yılında Hartrampf transvers yerleşimli deri adası içeren flebi tanımlamış ve TRAM flep özellikle mastektomi sonrası otojen doku ile yapılan meme rekonstrüksiyonunda yaygın olarak kullanılmaya başlamıştır (13).

Günümüzde TRAM flebin sıklıkla tercih edilmesinin nedenleri şunlardır; İyi bir kanlanması olan TRAM flep otojen doku ile onarım yapılmasını sağlar. Böylece sentetik implantlarla yapılan onarımda sözkonusu olan bazı dezavantajlardan (yabancı cisim reaksiyonu ve buna bağlı oluşan kapsül dokusu) kaçınılmış olur. TRAM flep yeterli miktarda yumuşak doku sağlar. Özellikle karşı memesi büyük olan hastalarda simetrisinin sağlanması daha kolay olur. Böylece flebe ek olarak sentetik implant yerleştirilmesi gerekmez. Silikon meme implantlarının başarısız olduğu hastalarda (yinelien implant çevresi enfeksiyonlar ve kapsüler kontraktür) kullanılabilir. Mastektomi sonrası radyoterapi gören ve bu bölge cildi sorunlu olan hastalarda kaliteli bir deri ile onarım sağlar. TRAM flep aynı seansta abdominoplasti yapılmasını da olanak verir. Donör alanda estetik yönden kabul edilebilir skar dokusu kalır. Flep genellikle yaşam boyu sorunsuzdur, yumuşaklığını korur, oluşacak simetri kalıcıdır. Bunun yanısıra zaman içinde oluşacak pitoz daha doğal bir görünüm kazanmasını sağlar. Otojen doku ile onarım arzulayan hastalarda, otoimmün hastalığı olanlarda kullanılabilir (8, 18).

TRAM flebin sahip olduğu pek çok avantaj yanında kimi dezavantajları da vardır. Altmışbeş yaşın üzerinde, aşırı şişman ya da zayıf, diabet, uzun süre sigara kullanımı gibi mikrosirkülasyonu bozan özellikleri olanlarda, abdominal herni öyküsü bulunan kişilerde flep nekrozu oluşabilir (19,20). Hastanın operasyonu etkileyebilecek ciddi sistemik hastalığı (kardiyak, pulmoner hastalıkları, kontrol edilemeyen hipertansiyon, kollajen doku hastalığı, koagülopati, diabetus mellitus, polisitemi, derin ven trombozu), mental problemleri, operasyonu tolere edemeyecek emosyonel durumu bulunması TRAM flep dışında onarım yöntemi planlanmasını gerektirir (19,20).

Ayrıca olgunun nullipar oluşu ya da cerrahın deneyimsiz olması da relatif kontrendikasyonlar arasında yer alır (19). TRAM fleple onarım sonrası kötü abdominal görünüm, abdominal duvarda zayıflık ve sırt ağrısı gibi yakınmalar ortaya çıkabilir (21,22). Bu durumlar özellikle bipediküllü TRAM fleplerde ortaya çıkmakla birlikte tek pediküllü TRAM fleplerde de olabilir (23).

Bunun yanında, flep pedikülünün cerrahi olarak kesildiği durumlarda, pedikül bölgesine veya mediastene daha önce radyoterapi uygulanan ya da periumblikal perforatörleri daha önce zarar görmüş hastalarda flep nekrozu oluşabilir (19-20).

Önemli avantajları olan TRAM flap uygulamasında daha önce sözü edilen faktörler gözönünde tutularak olgu seçimi yapılırsa komplikasyonları azaltmak mümkündür. Bizim olgularımıza bakıldığında komplikasyon oluşan yedi olgunun da TRAM flap için risk faktörü taşıdıkları görülmektedir.

Bunun yanında üç olgumuz abdominal insizyon skarından ve iki olgumuz umblikus malpozisyonundan şikayette bulundu. Sırt ağrısı ve abdominal herni ile karşılaşılmadı.

Diğer bir istenmeyen sonuç ise rekonstrükte edilen memede uyuşukluktur (24). Fakat olguların ortalama dört ay sonra yapılan meme başı rekonstrüksiyonunda lokal anesteziye gereksinim duyulması az da olsa bir miktar duyunun var olduğunu göstermektedir.

Operasyonda tek ya da her iki rektus kası alınabilir. Biz bütün olgularda tek rektus kasını kullandık. Operasyon sonrası olgular eski aktivitelerine dönebildiler. İki rektus alınarak yapılan rekonstrüksiyonlarda fonksiyonel kayıp insidansının yüksek olduğunu bildirilmiştir (23). Ayrıca bu yöntemde herni oluşumu da daha sık görülür.

TRAM flep uyguladığımız 23 olgunun yedisinde komplikasyon oluşması ve oluşan bu komplikasyonların küçük girişimlerle giderilmesi, geç dönem takiplerinde sorun olmaması nedeniyle özellikle otojen doku ile meme rekonstrüksiyonunda uygun olgu seçimi yapıldığında, bu flebin ilk seçenek olarak güvenle kullanılabilceği sonucuna ulaşılmıştır.



## Kaynaklar

1. Carlson GW. Breast reconstruction: Surgical options and patient selection. *Cancer* 1994; 74: 436.
2. Bostwick J III. *Breast Reconstruction Following Mastectomy*. Quality Medical Publishing. St. Louis Missouri 1989; 39: 40.
3. Trabulsy PP, Anthony JP, Mathes SJ. Changing trends in postmastectomy breast reconstruction: a 13-year experience. *Plast Reconstr Surg* 1994; 93: 1418.
4. May JW Jr, Bucky LP, Sohoni S, Ehrlich HP. Smooth versus textured expander implants: a double-blind study of capsule quality and discomfort in simultaneous bilateral breast reconstruction patients. *Ann Plast Surg* 1994; 32: 225.
5. Lemperle G, Exner K. Effect of cortisone on capsular contracture in double-lumen breast implants: ten years' experience. *Aesthetic Plast Surg* 1993; 17: 317.
6. Duffy MJ, Woods JE. Health risks of failed silicone gel breast implants: a 30-year clinical experience. *Plast Reconstr Surg* 1994; 94: 295.
7. Barreau PL, Le MG, Rietjens M, Arriagada R, Contesso G, Martins R, Petit JY. Risk factors for failure of immediate breast reconstruction with prosthesis after total mastectomy for breast cancer. *Cancer* 1992; 70: 1145.
8. De Mey A, Lejour M, Declety A, Meythiaz AM. Late results and current indications of latissimus dorsi breast reconstructions. *Br J Plast Surg* 1991; 44: 1.
9. Noda S, Eberlein TJ, Eriksson E. Breast reconstruction. *Cancer* 1994; 74: 376.
10. Trabulsy PP, Anthony JP, Mathes SJ. Changing trends in postmastectomy breast reconstruction: a 13-year experience. *Plast Reconstr Surg* 1994; 93: 1418.
11. McCraw JB, Papp C, Edwards A, McMellin A. The autogenous latissimus breast reconstruction. *Clin Plast Surg* 1994; 21: 279.
12. Elliott LF. Options for donor sites for autogenous tissue breast reconstruction. *Clin Plast Surg* 1994; 21: 177.
13. Hartrampf CR, Scheffan M, Black PW. Breast reconstruction with a transverse abdominal island flap. *Plast. Reconstr. Surg* 1982; 69: 216.
14. Ueda K, Inoue T, Tanaka I, Hatoko M, Harashina T. Chest wall reconstruction by a rectus abdominis myocutaneous composite flap attached with the external oblique fascia. Preliminary report. *Br J Plast Surg* 1991; 44: 538.
15. Skene AI, Gault DT, Woodhouse CR, Breach NM, Thomas JM. Perineal, vulval and vaginoperineal reconstruction using the rectus abdominis myocutaneous flap. *Br J Surg* 1990; 77: 635.
16. Tobin GR, Day TG. Vaginal and pelvic reconstruction with distally based rectus abdominis myocutaneous flaps. *Plast Reconstr Surg* 1988; 81: 62.
17. Robbins TH. The rectus abdominis myocutaneous free flap for breast reconstruction. *Aust NZJ Surg* 1979; 49: 527.
18. Arnez ZM, Bajec J, Bardsley AF, Scamp T, Webster MH. Experience with 50 free TRAM flap breast reconstructions. *Plast Reconstr Surg* 1991; 87: 470.
19. Hunt KK, Baldwin BJ, Strom EA, Ames FC, McNeese MD, Kroll SS, Singletary SE. Feasibility of postmastectomy radiation therapy after TRAM flap breast reconstruction. *Ann Surg Oncol* 1997; 4: 377.
20. Dowden RV. Selection criteria for successful immediate breast reconstruction. *Plast Reconstr Surg* 1991; 88: 628.
21. Kind GM, Rademaker AW, Mustoe TA. Abdominal-wall recovery following TRAM flap: a functional outcome study. *Plast Reconstr Surg* 1997; 99: 417.
22. Takeishi M, Shaw WW, Ahn CY, Borud LJ. TRAM flaps in patients with abdominal scars. *Plast Reconstr Surg* 1997; 99: 713.
23. Wagner DS, Michelow BJ, Hartrampf CR. Double-pedicle TRAM flap for unilateral breast reconstruction. *Plast Reconstr Surg* 1991; 88: 987.
24. Slezak S, McGibbon B, Dellon AL. The sensational transverse rectus abdominis musculocutaneous (TRAM) flap: return of sensibility after TRAM breast reconstruction. *Ann Plast Surg* 1992; 28: 210.

### Yazışma Adresi:

Yard. Doç. Dr. Mustafa Yılmaz,  
Dokuz Eylül Üniversitesi, Tıp Fakültesi,  
Plastik ve Rekonstrüktif Cerrahi Anabilim Dalı.  
(0232) 259 59 59/35 01  
35340 İnciraltı / İzmir