

İnvaziv Lobüler Meme Karsinomlarında Değişik Mammografik Yansımalar

Different Mammographic Reflections in Invasive Lobular Breast Carcinomas

Erkan Yılmaz¹

Pınar Balcı¹

Tülay Canda²

Önder Yeniçeri¹

Dokuz Eylül Üniversitesi Tıp Fakültesi, İnciraltı-İzmir

¹Radyodiagnostik Anabilim Dalı ²Patoloji Anabilim Dalı

Özet: İnvaziv lobüler karsinom (İLK) yaygın olmayan meme malignitesi olup invaziv meme kanserlerinin yaklaşık %8'ini oluşturur. İLK'ların radyolojik tanıları güçtür ve diğer meme kanserlerine göre mammografilerde daha yüksek yalancı-negatiflik izlenmektedir. Ayrıca İLK larda bilateral ve multisentrik olma olasılıkları yüksektir. Çalışmada, saf İLK'lu 12 olgu mammografileri ile değerlendirilip, mammografik bulgular diğer meme kanserleri ile karşılaştırılmaktadır.

Anahtar Sözcükler: Meme kanseri, invaziv lobüler karsinom, mammografi

İnvaziv lobüler karsinom (İLK) memenin 2. sırada görülen en sık malignitesidir. İnvaziv meme kanserlerinin yaklaşık %8'ini oluşturur. Bilateral ve multisentrik olma olasılığı yüksek olup, değişik kaynaklarda %6-8 arasında gösterilmektedir. Multisentrisite invaziv duktal karsinoma oranla 2 kat sıklıktadır (1). İLK lar değişik klinik bulgular ve özellikle mammografik olarak yüksek yalancı negatif tanı sonuçları göstermeleri sebebiyle diğer meme kanseri formları ile karşılaştırıldığında daha güç tanısal özelliğe sahiptirler. Bu yönüyle, saf invaziv meme karsinomlarının mammografik görünüm özelliklerinin ilgili kaynaklar eşliğinde 12 olguda değerlendirilmesi amaçlanmıştır.

Summary: Invasive lobular carcinoma (ILC) is an uncommon breast malignancy, occurring in nearly 8% of invasive breast cancers. ILC is more difficult to diagnose radiologically and mammography has a higher rate of false-negative results than in most other carcinomas. Additionally, ILC has a high prevalence of bilaterality and multicentricity. In this study, 12 patients with pure ILC were examined with mammography and mammographic features were compared with other breast carcinomas.

Key Words: Breast cancer, invasive lobular carcinoma, mammography

Gereç ve Yöntem

D.E.Ü.T.F. Radyodiagnostik Anabilim Dalı mammografi biriminde 1996-1999 yılları arasında, saf lobüler karsinom tanılı 12 olgu (34-73 yaşları arasında, ortalama yaş 49) mammografik özellikleri yönünden incelendi. En az iki farklı projeksiyonlu mammografilerde meme lezyonlarının görünüm karakteristikleri yanında mikrokalsifikasyon, multisentrik ve/veya bilateral odakların varlığı yönünden değerlendirildi. Ayrıca aksiller lenf nodu, deri ve meme başı patolojileri gibi sekonder mammografik bulgular gözden geçirildi. Mammografik görünüm açısından lezyonlar 4 gruba ayrıldı: 1-parankimal asi-

metri (bir alanda artmış asimetrik yoğunluk artımı), 2-spiküler kitle (çevresel spiküler uzanımları olan düzensiz konturlu kitle), 3-nodüler kitle (yuvarlak yada oval düzgün konturlu kitle), 4-negatif bulgu (mammografik olarak herhangi şüpheli alan yok).

Bulgular

Oniki olgunun 5'inde sınırları belirsiz, meme dokusunda distorsiyon yaratan asimetrik yoğunluk artımı; 4'ünde konturları düzensiz ve spiküler uzanımları olan kitle; 1'inde konturları oldukça düzgün benign lezyonları taklit eden kitle izlendi. Bir olguda mammografik kuşkulu görünüm saptanmaz iken, 1 olguda memede tümüyle dens görünüm izlendi. İki olguda mikrokalsifikasyon, 5 olguda aksiller lenf düğümü, 4'ünde deride çekinti ve/veya ödem, 1'inde meme başı retraksiyonu izlendi. Beş olguda multisentrisite, 3 olguda da karşı memede lobuler karsinom odağı vardı. Dört olguda liposkleroze zeminde normal, 3'ünde liposkleroze zeminde distrofik, 5'inde lipomatöz zeminde normal meme paterni görüldü. Sonuçta, mammografik özellikler olarak; 6 (% 50) parankimal asimetri (1'inde tümüyle dens meme), 4 (% 33.3) spiküler kitle, 1 (% 8.3) nodüler kitle, 1 (%8.3) yalancı negatif görünüm saptandı (Resim 1-6).

Mammografik olarak kitlesel görünümün daha az izlenmesi ve malignite kuşkusu veren mikrokalsifikasyonların ender görülmesi, diğer meme karsinomları ile karşılaştırıldığında İLK ların radyolojik tanımlarını güçleştirmektedir. Bunun yanında genel bilgileri destekler tarzda, bizim çalışmamızda da İLK larda multisentrisite ve bilateral olma özelliği vardı.

Tartışma

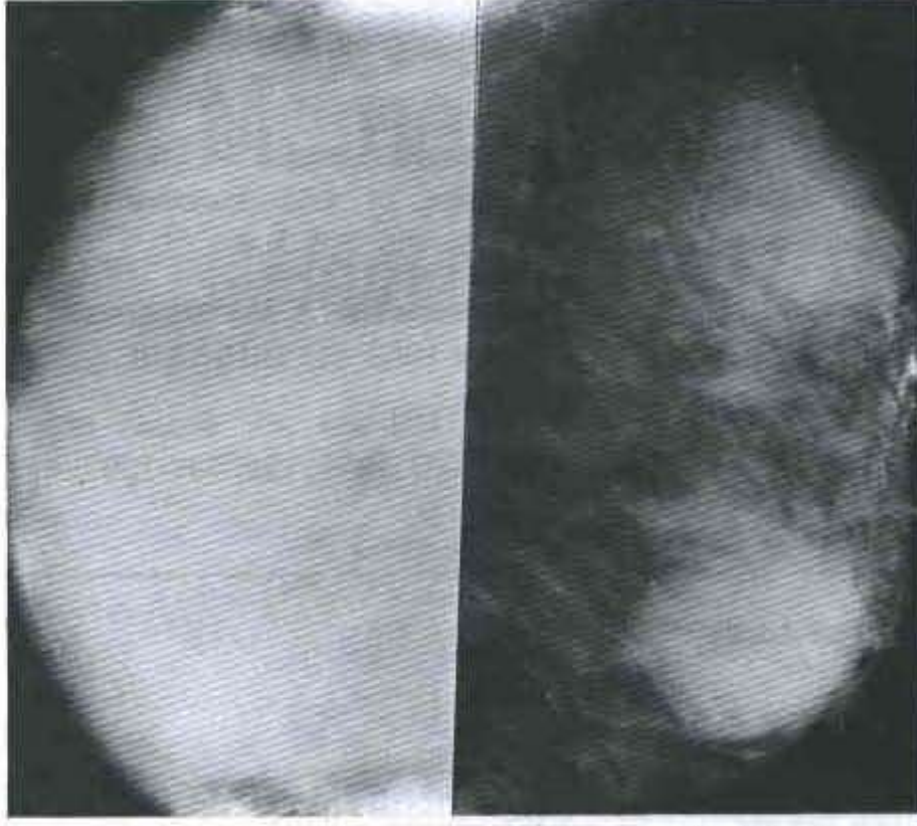
İnvaziv lobuler karsinom, invaziv meme kanserlerinin %8-10'unu oluşturan farklı histolojik yapısı bulunan malign tümörlerdir. Genellikle bir hücre genişliğinde normal kanalların etrafında konsantrik halkalar oluşturan tümör hücrelerinin görülmesi patognomatik olarak kabul edilir (2). İLK larda mikst özellik sık olup, diğer duktal karsinoma histolojik tiplerini içermektedir.

Çalışmamızda olguların sayısal azlığı, çalışmaya yalnız saf İLK ların dahil edilmesinden ve bu tip kanserlerin ender olmasından kaynaklanmaktadır. Ancak çalışmadaki asıl amaç istatistiksel sonuçlardan çok literatürler eşliğinde İLK ların mammografik yansımaları ve klinik tanıya katkılarının değerlendirilmesidir. Mendelson'un 50 İLK lu olguda yaptığı çalışmada, 5 farklı mammogra-

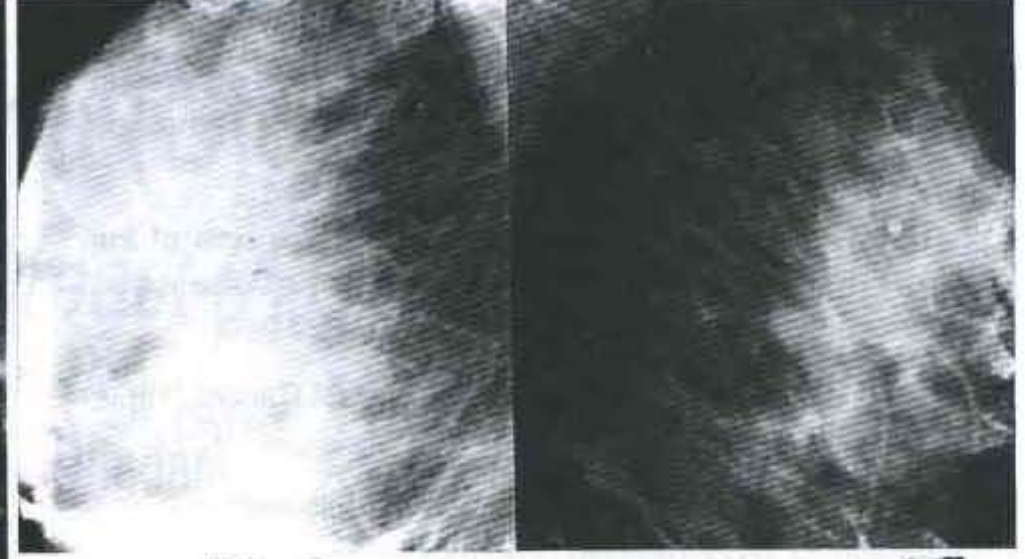
fik özellik saptanmıştır. En sık rastlanan patern sınırları seçilemeyen asimetrik dansite, 2. sırada spiküler kenarlı yüksek dansiteli kitle lezyonu olarak bildirilmiştir. Mikrokalsifikasyon olguların yalnız % 25'inde görülmüştür (3). Krecke'nin çalışmasında % 19 yalancı negatiflik, % 10 şüpheli kalsifikasyon, % 44 aksiller lenf nodu metastazı bulunmuştur (4). Mammografik lezyonların normal fibroglandular meme dokusuna benzer şekilde rölatif düşük opasiteler olduğu belirtilmiştir. Yalancı negatifliğin yüksekliği lezyonların düşük dansiteli ve kalsifikasyonların ender oluşuna bağlanmıştır. Olguların % 32'sinde kitlesel formda lezyon izlenirken, tanı sırasında sıklıkla lenf nodu metastazı İLK ların kötü prognozunu işaret etmektedir (5-8). Le Gal'in İLK lu geniş serisinde mammografik değerlendirmede % 28 spiküler kitle, % 22 sınırları seçilemeyen kitle, % 19 parankimal asimetri, %18 parankimal distorsiyon, % 1 yuvarlak kitle, % 12 yalancı negatiflik, % 15 malign mikrokalsifikasyon, % 25 cilt bulguları, %26 meme başı retraksiyonu bildirilmiştir. Mammografik magnifikasyon % 30 yardımcı olurken diğer meme karsinomlarında bu değerlerin % 75'lere çıktığı, mammografik diagnostik doğruluğun İLK da %57 diğer meme karsinomlarında ise %64 olduğu belirtilmiştir (9-11).

Bizim çalışmamızda da literatürlerde belirtilen sonuçlarla paralel şekilde en sık görülen mammografik patern karşı meme ile karşılaştırıldığında asimetrik yoğunluk artımı (%50), 2. sırada spiküler konturlu kitle lezyonudur (%33.3). Bu mammografik özelliğin nedeni malign hücrelerin duktuslar boyunca infiltrasyon yoluyla yayılmasıdır. Yine çalışmamızda diğer meme kanseri tipleri ile karşılaştırıldığında mikrokalsifikasyon görülme sıklığı düşük (%16.6), multisentrisite ve karşı meme tutulumu oranları yüksek (%41.6-%25) bulunmuştur.

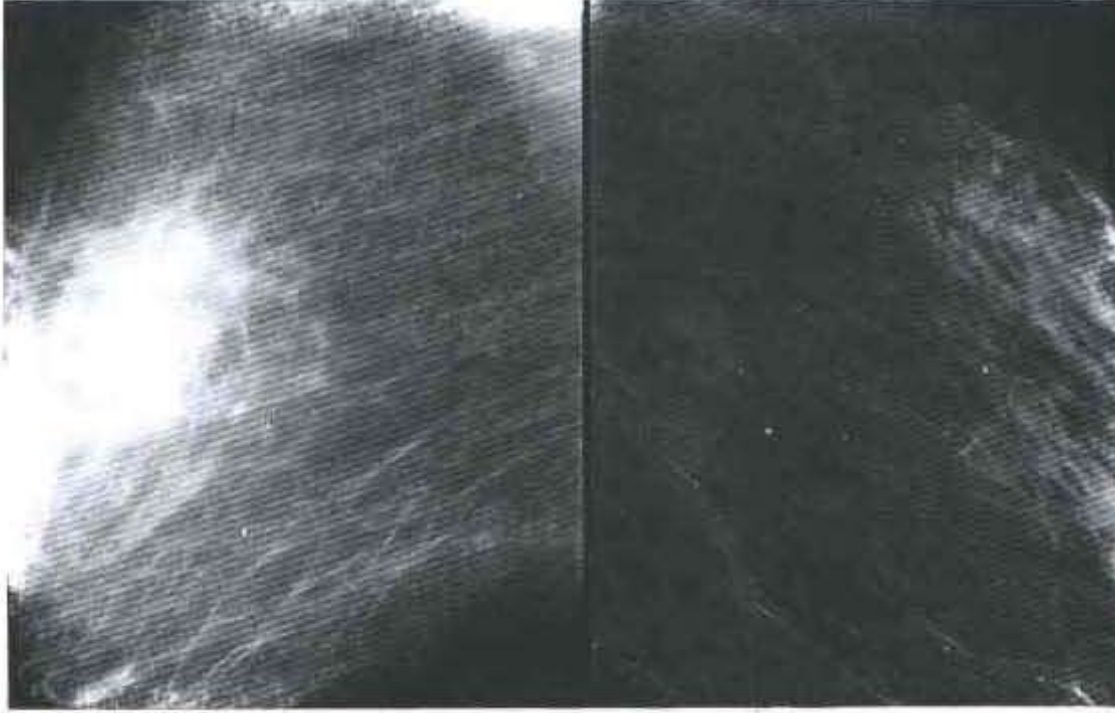
Özetle, İLK lar karakteristik mammografik özellikler göstermemektedir. Diğer meme karsinomları ile karşılaştırıldığında mammografide kitlesel bir lezyon olarak daha az izlenmesi, mikrokalsifikasyonların görülme azlığı ve lezyonların rölatif düşük dansiteli oluşu saptanmalarını güçleştirmektedir. Bu tip olgularda varsa önceki mammografilerle karşılaştırmalı inceleme; özellikle yoğun memelerde sonografik tetkikin eklenmesi; asimetrik opasite, parankimal distorsiyon ve yeni ortaya çıkan opasiteler gibi sekonder mammografik bulgulara yakın izlem önem taşımaktadır. Bunun yanısıra bilateral lezyon sıklığı da göz önüne alınarak, özellikle karşı memenin değerlendirilmesinde MR mammografi yönteminden de bu hastalarda yararlanılabilir. Klinik olarak palpasyon anormalliklerinde normal mammografik bulgulara rağmen biopsi yapılmasından kaçınılmamalıdır.



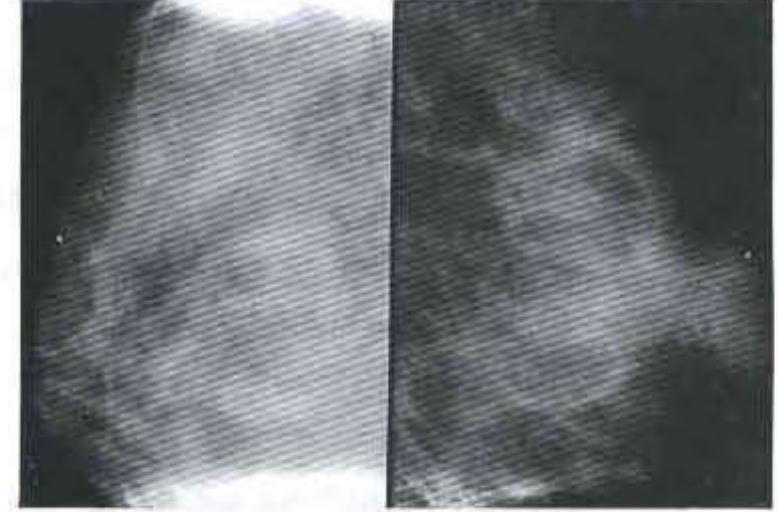
Resim 1. İLK'lu olguda, bilateral mediolateraloblik (MLO) mammografilerde sağ memede tümüyle opak görünüm izleniyor. Sol memede büyük boyutlu basit kistler.



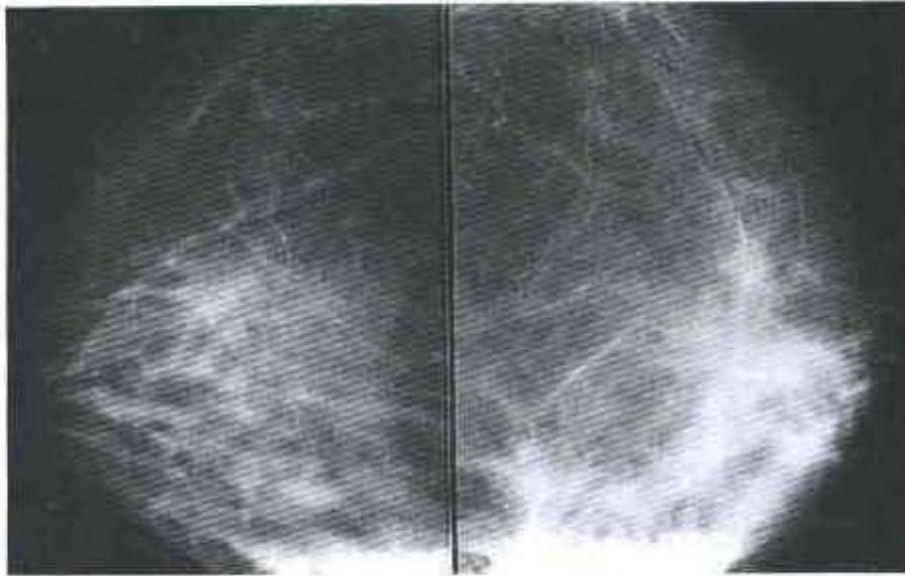
Resim 4a-b. İLK'lu olguda, bilateral MLO mammografilerde sağ meme alt-dış kadranda sınırları belirsiz, parankimal distorsiyona yol açan, asimetric yoğunluk artımı izleniyor. Ardından yapılan USG'de 23x37 mm. boyutlarında, düzensiz konturlu, hipoekoik kitle görülüyor.



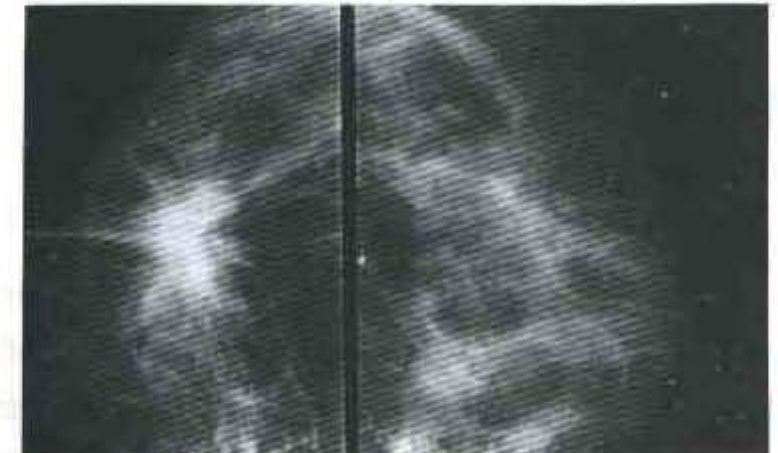
Resim 2. İLK'lu olguda, bilateral MLO mammografilerde sağ memede çevresel spiküler uzanımları olan, yüksek dansiteli kitle lezyonu.



Resim 5. İLK'lu olguda, bilateral CC mammografilerde sağ meme üst-dış kadranda, çevresel spiküler uzanımları bulunan tipik malign özellikler gösteren kitle.



Resim 3. İLK'lu olguda, bilateral kraniokaudal (CC) mammografilerde sol meme üst-dış kadranda spiküler uzanımları bulunan, sınırları net olarak seçilemeyen, fibroglandüler meme dokusu ile benzer dansitede asimetric yoğunluk artımı izleniyor.



Resim 6. Bilateral MLO mammografilerde sağ memeyi bütünüyle içeren asimetric yoğunluk artımı izleniyor. Biopsi sonrası İLK tanısı alan olguda sol meme üst-dış kadranda patolojik olarak verifiye edilen karşı meme tutulumu.

Kaynaklar

1. Mendelson EB, Harris KM, Doshi N, Tobon H. Infiltrating lobular carcinoma: Mammographic patterns with pathologic correlation. AJR 1989;153: 265-271.
2. Krecke KN, Gisvold JJ. Invasive lobular carcinoma of the breast: Mammographic findings and extent of disease at diagnosis in 184 patients. AJR 1993; 161: 957-960.
3. Warner N. Lobular carcinoma of the breast. Cancer 1969; 23: 840-846.
4. Lesser ML, Rosen PP, Kinne DW. Multicentricity and bilaterality in invasive breast carcinoma. Surgery 1982; 91: 234-240.
5. Hilleren DJ, Andersson IT, Lindholm K, Linnel FS. Invasive lobular carcinoma: mammographic findings in a 10-year experience. Radiology 1991; 178: 149-154.
6. Sickles EA. Mammographic features of 300 consecutive nonpalpable breast cancers. AJR 1986; 146: 661-663.
7. Sickles EA. Breast calcifications: mammographic evaluation. Radiology 1986; 160: 289-293.
8. Bird RE, Wallace TW, Yankaskas BC. Analysis of cancers missed at screening mammography. Radiology 1992; 184: 613-617.
9. Le Gal M, Ollivier L, Asselain B, Meunier M, Laurent M et al. Mammographic features of 455 invasive lobular carcinomas. Radiology 1992; 185: 705-708.
10. Holland R, Hendriks JH, Mravunac M. Mammographically occult breast cancer. Cancer 1983; 52: 1810-1819.
11. Martin JE, Moskowitz M, Milbrath JR. Breast cancer missed by mammography. AJR 1979; 132: 737-739.

Yazışma Adresi:

Uzm. Dr. Erkan Yılmaz
Dokuz Eylül Üniversitesi Tıp Fakültesi
Radyodiagnostik Anabilim Dalı
İnciraltı/İzmir
Tel: 0232 - 277 77 77/41 01
e-mail: eyilmaz@kordon.deu.edu.tr
