

11. Mackay B, Bruner JM, Luna MA, Guyillamondegui OM. Malignat meningioma of the scalp. *Ultrastruct Pathol* 1994; 18:235-240.
 12. Mahaley MS, Mettlin C, Natarajan N, Peace BB. National survey of patterns of care for brain-tumor patient. *J Neurosurg* 1989; 71:826-836.
 13. Wanschitz J, Schmidbauer M, Mairer H. Suprasellar meningioma with expression of glial fibrillary acidic protein. A peculiar variant. *Acta Neuropathol (Berl)* 1995; 90:539-544.
 14. Moss TH. Immunohistochemical characteristics of haemangiopericytic meningiomas: comparison with typical meningiomas, haemangioblastomas and haeman-giopericytomas from extracranial sites. *Neuropathol Appl Neurobiol* 1987; 13: 467-80.
 15. Iwaki T, Fukui M, Takeshita I, Tsuneyoshi M. Heman-giopericytoma of the meninges: a clinicopathologic and immunohistochemical study. *Clin Neuropathol* 1988; 7: 93-9.
 16. *J Korean. Med Sci* 1997; 12: 221-7.
 17. Rubinstein LJ. Tumors of the Central Nervous System. In: Firminger HI, ed. *Atlas of Tumor Pathology. Series 2, Fascicle 6.* Washington, DC: AFIP 1972; 169-186.
 18. Skullerud K, Loken AC. The prognosis in meningiomas. *Acta Neuropathol (Berl)* 1974; 29: 337-344.
-
- Yazışma Adresi:**
Dr. M. Şerefettin CANDAN
Dokuz Eylül Üniversitesi Tıp Fakültesi
Patoloji Anabilim Dalı, 35340 İnciraltı-İzmir
Tel : 0 232 - 259 59 59 / 3402
0 232 - 422 50 07
Faks : 0 232 - 421 24 58
Cep : 0 532 - 275 66 90
e-posta : candae@mailcity.com.
-

11. Mackay B, Bruner JM, Luna MA, Guyillamondegui OM. Malignant meningioma of the scalp. *Ultrastruct Pathol* 1994; 18:235-240.
 12. Mahaley MS, Mettlin C, Natarajan N, Peace BB. National survey of patterns of care for brain-tumor patient. *J Neurosurg* 1989; 71:826-836.
 13. Wanschitz J, Schmidbauer M, Mairer H. Suprasellar meningioma with expression of glial fibrillary acidic protein. A peculiar variant. *Acta Neuropathol (Berl)* 1995; 90:539-544.
 14. Moss TH. Immunohistochemical characteristics of haemangiopericytic meningiomas: comparison with typical meningiomas, haemangioblastomas and haemangiopericytomas from extracranial sites. *Neuropathol Appl Neurobiol* 1987; 13: 467-80.
 15. Iwaki T, Fukui M, Takeshita I, Tsuneyoshi M. Hemangiopericytoma of the meninges: a clinicopathologic and immunohistochemical study. *Clin Neuropathol* 1988; 7: 93-9.
 16. *J Korean. Med Sci* 1997; 12: 221-7.
 17. Rubinstein LJ. Tumors of the Central Nervous System. In: Firminger HI, ed. *Atlas of Tumor Pathology. Series 2, Fascicle 6.* Washington, DC: AFIP 1972; 169-186.
 18. Skullerud K, Loken AC. The prognosis in meningiomas. *Acta Neuropathol (Berl)* 1974; 29: 337-344.
-
- Yazışma Adresi:**
Dr. M. Şerefettin CANDAN
Dokuz Eylül Üniversitesi Tıp Fakültesi
Patoloji Anabilim Dalı, 35340 İnciraltı-İzmir
Tel : 0 232 - 259 59 59 / 3402
0 232 - 422 50 07
Faks : 0 232 - 421 24 58
Cep : 0 532 - 275 66 90
e-posta : candan@mailcity.com.
-

11. Mackay B, Bruner JM, Luna MA, Guyillamondegui OM. Malignat meningioma of the scalp. *Ultrastruct Pathol* 1994; 18:235-240.
 12. Mahaley MS, Mettlin C, Natarajan N, Peace BB. National survey of patterns of care for brain-tumor patient. *J Neurosurg* 1989; 71:826-836.
 13. Wanschitz J, Schmidbauer M, Mairer H. Suprasellar meningioma with expression of glial fibrillary acidic protein. A peculiar variant. *Acta Neuropathol (Berl)* 1995; 90:539-544.
 14. Moss TH. Immunohistochemical characteristics of haemangiopericytic meningiomas: comparison with typical meningiomas, haemangioblastomas and haeman-giopericytomas from extracranial sites. *Neuropathol Appl Neurobiol* 1987; 13: 467-80.
 15. Iwaki T, Fukui M, Takeshita I, Tsuneyoshi M. Heman-giopericytoma of the meninges: a clinicopathologic and immunohistochemical study. *Clin Neuropathol* 1988; 7: 93-9.
 16. *J Korean. Med Sci* 1997; 12: 221-7.
 17. Rubinstein LJ. Tumors of the Central Nervous System. In: Firminger HI, ed. *Atlas of Tumor Pathology. Series 2, Fascicle 6.* Washington, DC: AFIP 1972; 169-186.
 18. Skullerud K, Loken AC. The prognosis in meningiomas. *Acta Neuropathol (Berl)* 1974; 29: 337-344.
-
- Yazışma Adresi:**
Dr. M. Şerefettin CANDAN
Dokuz Eylül Üniversitesi Tıp Fakültesi
Patoloji Anabilim Dalı, 35340 İnciraltı-İzmir
Tel : 0 232 - 259 59 59 / 3402
0 232 - 422 50 07
Faks : 0 232 - 421 24 58
Cep : 0 532 - 275 66 90
e-posta : candae@mailcity.com.
-

11. Mackay B, Bruner JM, Luna MA, Guyillamondegui OM. Malignat meningioma of the scalp. *Ultrastruct Pathol* 1994; 18:235-240.
 12. Mahaley MS, Mettlin C, Natarajan N, Peace BB. National survey of patterns of care for brain-tumor patient. *J Neurosurg* 1989; 71:826-836.
 13. Wanschitz J, Schmidbauer M, Mairer H. Suprasellar meningioma with expression of glial fibrillary acidic protein. A peculiar variant. *Acta Neuropathol (Berl)* 1995; 90:539-544.
 14. Moss TH. Immunohistochemical characteristics of haemangiopericytic meningiomas: comparison with typical meningiomas, haemangioblastomas and haeman-giopericytomas from extracranial sites. *Neuropathol Appl Neurobiol* 1987; 13: 467-80.
 15. Iwaki T, Fukui M, Takeshita I, Tsuneyoshi M. Heman-giopericytoma of the meninges: a clinicopathologic and immunohistochemical study. *Clin Neuropathol* 1988; 7: 93-9.
 16. *J Korean. Med Sci* 1997; 12: 221-7.
 17. Rubinstein LJ. Tumors of the Central Nervous System. In: Firminger HI, ed. *Atlas of Tumor Pathology. Series 2, Fascicle 6.* Washington, DC: AFIP 1972; 169-186.
 18. Skullerud K, Loken AC. The prognosis in meningiomas. *Acta Neuropathol (Berl)* 1974; 29: 337-344.
-
- Yazışma Adresi:**
Dr. M. Şerefettin CANDAN
Dokuz Eylül Üniversitesi Tıp Fakültesi
Patoloji Anabilim Dalı, 35340 İnciraltı-İzmir
Tel : 0 232 - 259 59 59 / 3402
0 232 - 422 50 07
Faks : 0 232 - 421 24 58
Cep : 0 532 - 275 66 90
e-posta : candae@mailcity.com.
-

Proliferatif myozit (Olgu sunumu)

Proliferative myositis (Case report)

Sait Şen¹ Fetin Rüştü Yıldız¹ Taner Akalın² Aziz Aksu¹

¹Ege Üniversitesi Tıp Fakültesi, Patoloji Anabilim Dalı, Bornova-İzmir

²Gülhane Askeri Tıp Akademisi, Patoloji Anabilim Dalı, Etlik-Ankara

Özet: İğsi hücreler ve ganglion hücreleri benzeri hücrelerin varlığı ile karakterize, kliniği malignite ile karışabilen non neoplastik bir lezyon olan proliferatif myozitis, sitolojisinin tanı ve ayırıcı tanıdaki yardımı, gereksiz cerrahi girişimlerin önlenmesi açısından önemlidir. Olgumuz 76 yaşında kadın olup sol sternokleidomastoid kasta proliferatif myozitis tanısı alan kitlenin sitolojik, histolojik ve immun dokükimyasal özellikleri sunulmuştur.

Anahtar Sözcükler: Proliferatif myozitis, sitoloji, düz kas aktini

Summary: Proliferative myositis is a nonneoplastic lesion which clinically mimics malignancy, composed of spindle cells and large ganglion cells like cells. Fine needle aspiration biopsy findings are important because of their characteristics and allowing exclusion of malignancy and avoidance of unnecessary radical surgery. The patient was a 76 years old woman and the lesion was localized at sternocleidomastoid muscle. In this article, a proliferative myositis case is presented with cytologic, histologic and immuno histochemical properties.

Key Words: Proliferative myositis, cytology, smooth muscle actin

Proliferatif myozit, proliferatif fasiitisin intramuskuler karşılığı olarak kabul edilen, genellikle de ileri yaşlarda görülen non neoplastik bir lezyondur. Hızla büyüyen kitle oluşturması nedeniyle klinik olarak sıklıkla sarkomla karıştırılır. Histolojisinde kas demetleri arasında iğsi fibroblastik hücreler yanı sıra, belirgin nükleolus ve ekzantirik yerleşimli nükleuslu, bazofilik geniş sitoplazmalı ganglion hücresi benzeri hücrelerin bulunması karakteristik özelliğidir (1-11).

Proliferatif myozit olgularında, ince iğne aspirasyon biopsisi, özellikle maligniteyi ekarte etmede ve dolayısıyla radikal cerrahi girişimi önlemek açısından önemlidir. Lezyonun sitolojik görüntüsü, spesifik tanı verebilecek kadar tanıtıcıdır. Histolojide tanımlanan iki tip hücre karakteri ve kas fibrilleri tipik sitolojik görüntüyü oluşturmaktadır. Ancak proliferatif myozitis'in az görül-

mesi nedeniyle bu tanı akla gelmemektedir. Bu tanının akılda tutulması sitolojik tanı için önem taşımaktadır.

Bu çalışmada klinik olarak malignite düşünülen proliferatif myozitis olgusuna ait sitolojik, histolojik ve immun-histoşimik bulgular sunularak kaynaklar ışığında tartışılmıştır.

Patolojik bulgular ve olgu sunumu

Yetmişaltı yaşında kadın hasta, sol sternokleidomastoid kas ön kenarında 3x2 cm boyunda hızla büyüyen solid kitle yakınması ile kliniğe başvurmuştur. Olguya ince iğne aspirasyon biopsisi (İİAB'si) ardından eksizyonel biopsi uygulanmıştır.

Olgunun İİAB'sinin yayma preparatları papanicolaou yöntemiyle boyanıp incelenmiştir. Eksizyonel biopsi

materyali %10'luk formalin solusyonunda fikse edilip, rutin takip ardından parafine gömülmüştür. 4 mikron kalınlıktaki kesitlere hematoksilin eozin yanısıra streptoavidin biotin peroksidaz kompleks tekniği ile immun histokimyasal inceleme yapıldı. Olguda vimentin (DAKO), desmin (DAKO), düz kas aktin'e (DAKO) karşı monoklonal antikolar kullanılarak immunreaktivite araştırıldı. Kesitlerde her belirleyicinin internal kontrolleri vardı.

Sitolojik bulgular: Sellüler olan yaymalarda hemorajik zeminde mikst hücre popülasyonu dikkati çekmiştir. Genelde fuziform iğsi görünümde hücreler arasında tek tük lenfositler, iskelet kası fibrilleri ve tek tük düşmüş geniş bazofilik sitoplazmalı ganglion hücresi benzeri hücreler bu popülasyonu oluşturmaktadır.

Yaymalarda temelde iki hücre tipinin varlığından söz edilebilir. Uniform, homojen kromatin dağılımı ve hafif pleomorfizm gösteren oval ya da iğsi nükleuslu, genelde sitoplazma sınırları belirsiz, bazıları orta genişlikte sitoplazmalı hücreler ya da bu hücrelerin oluşturduğu küçük kümeler ile daha az sayıda ganglion hücresi benzeri hücreler lezyonun genel hücresel özelliğini yansıtmaktadır (Resim 1, 2). Ganglion hücreleri benzeri hücreler, yuvarlak, büyük genelde ekzantrik yerleşimli ve homojen kromatinize nükleusa sahip geniş siyanofilik sitoplazmalı hücrelerdir. Bu hücrelerin bazen iki nükleuslu oldukları dikkat çekti.

Makroskopik bulgular: Marginal eksizyon materyali 3x2x1.5 cm boyutlarında kas dokusu içeren, kesit yüzünün sınırları düzensiz, sert ve fibrotik özellikte ve skar dokusu görünümünü andıran özellik taşıdığı dikkati çekmiştir.

Mikroskopik bulgular: Hematoksilin eozin (H+E) boyalı kesitlerde, lezyon kas fibrilleri arasına girmiş sellüler fibröz bağ dokudan oluşmaktadır (Resim 3). Bu dokuda sınırları belirsiz fibroblastik görünümde iğsi hücreler ve değişik oranda ayrı ayrı ganglion hücresi benzeri hücreler ve yangısal hücrelerin oluşturduğu infiltrasyon izlenmiştir (Resim 4). Stroma bazı alanlarda miksoid özellikler taşımaktadır. Mitoz izlenmemiştir.

İmmünohistokimyasal incelemede ganglion hücresi benzeri hücrelerde vimentin, fibroblastik hücrelerde düz kas aktini ile pozitiflik saptanmıştır. Desmin ile her iki tip hücrede de boyanma saptanmazken vimentin her iki hücrede de olumlu (+) saptanmıştır.

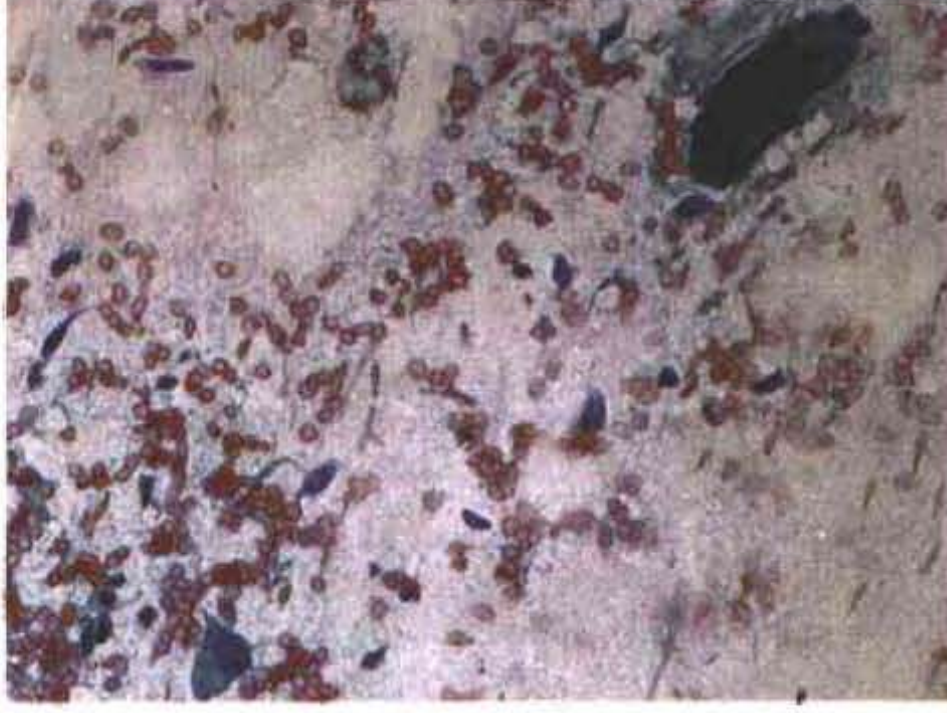
Tartışma

Proliferatif myozit sıklıkla yaşlılarda, daha seyrek olarak ta çocuklarda görülür. Hızla büyüyen kitle kliniği ile de sarkomla karıştırılabilir. İlk kez 1960 yılında Kern tarafından tanımlanmış, reaktif ve kendini sınırlayan bir lezyondur. Etiyolojisi tam olarak bilinmemektedir, ancak olguların bir kısmında travma öyküsü tanımlanmıştır.

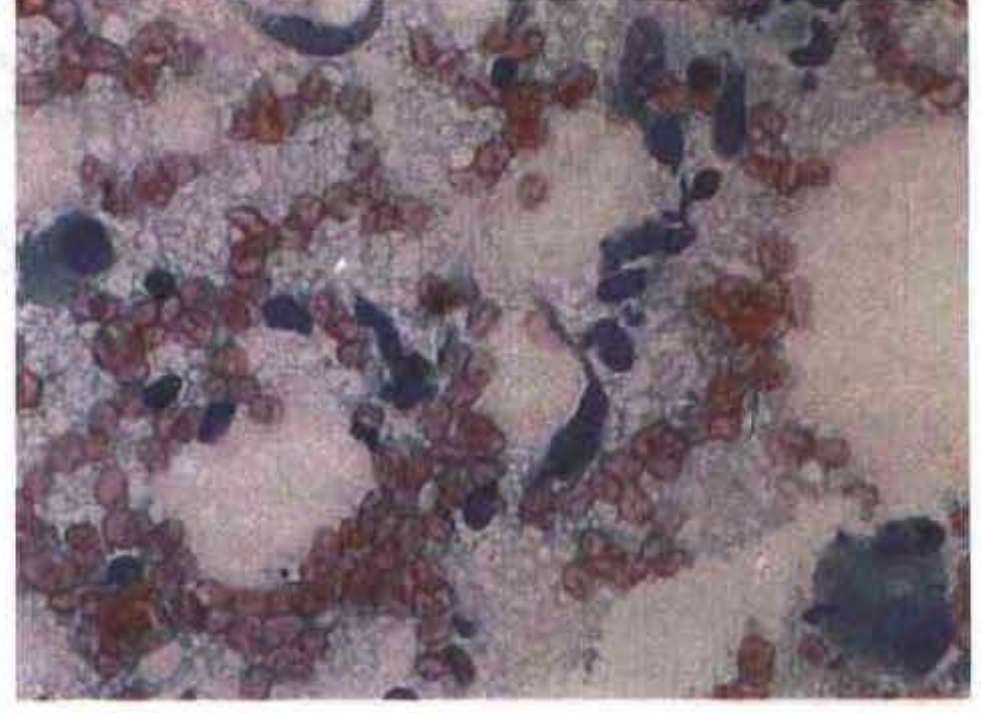
Proliferatif fasiitisin intramuskuler karşılığı olarak kabul edilen bu lezyonun tipik özelliği, kas fibrillerini birbirinden ayıran fibroblastik hücre zemininde izlenen ganglion hücresi benzeri hücrelerdir. Bu hücrelerin rabdomyoblast, fibroblast, myofibroblast, histiyosit olabileceği ileri sürülmüştür (1-6, 8-10) İmmun dokü kimyasal çalışmalarda düz kas aktin pozitifitesi hücrelerin myofibroblastik özelliklerini desteklemektedir (2, 3, 5, 8-10)

Çalışmalardan birinde (10) sadece fibroblastik hücrelerde düz kas spesifik aktin diğerlerinde (5, 8) ise hem fibroblastik hem de ganglion hücresi benzeri hücrelerde aktinle ya da düz kas aktini ile pozitiflik saptanmıştır. Bizim olgumuzda da düz kas aktin ile pozitiflik saptanması myofibroblastik kökeni desteklemektedir. Her iki hücre grubu da vimentin ile pozitif olup, desmin ile olumsuz (-) sonuç alındı.

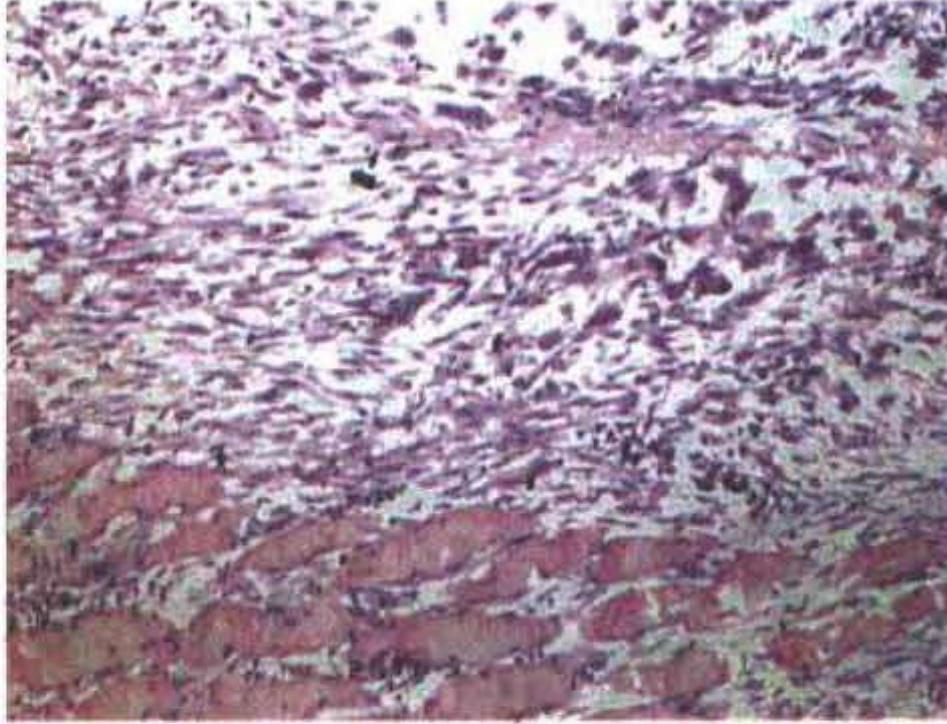
İnce iğne aspirasyon biopsisinde, yüzeysel bir bakışla iri hücrelerin varlığı malignite yönünden patoloğu tedirgin edebilir. Ancak ayrıntılı bakıldığında iğsi hücreler, ganglion hücresi benzeri hücrelerin oluşturduğu görünüm yanı sıra ince ve düzenli kromatin dağılımı ve hücrelerdeki üniformite, özellikle malign fibröz histiositom ve rabdomyosarkom gibi malign tümörlerden ayrımında önemli ipuçlarıdır (1, 2, 7). Sitolojik olarak ayırıcı tanıda ele alınabilecek benign lezyonlardan nodüler fasiitis ve fibromatoziste ganglion hücresi benzeri hücreler görülmez (7). Ancak nodüler fasiitisin proliferatif formunda ganglion hücresi benzeri hücreler olabileceği bildirilmektedir (5, 12). Bu durumda intramusküler yerleşim olması nodüler fasiitisten ayırıcı tanıda önemlidir. Erişkin tip rabdomyomda ise rabdomyoblastların sitoplazmalarındaki enine striasyonlar ayırıcı tanıda yardımcıdır. Myozitis ossifikans ise ayırıcı tanıdaki en problemleri lezyondur, çünkü iğsi hücreler osteoklast tipi dev hücreler ile benzer görünüm verebilir. Osteoklast tipi dev hücrelerin, ganglion benzeri hücrelerden ayrımını yapmak önemlidir. Osteoklastik dev hücreler çok nük-



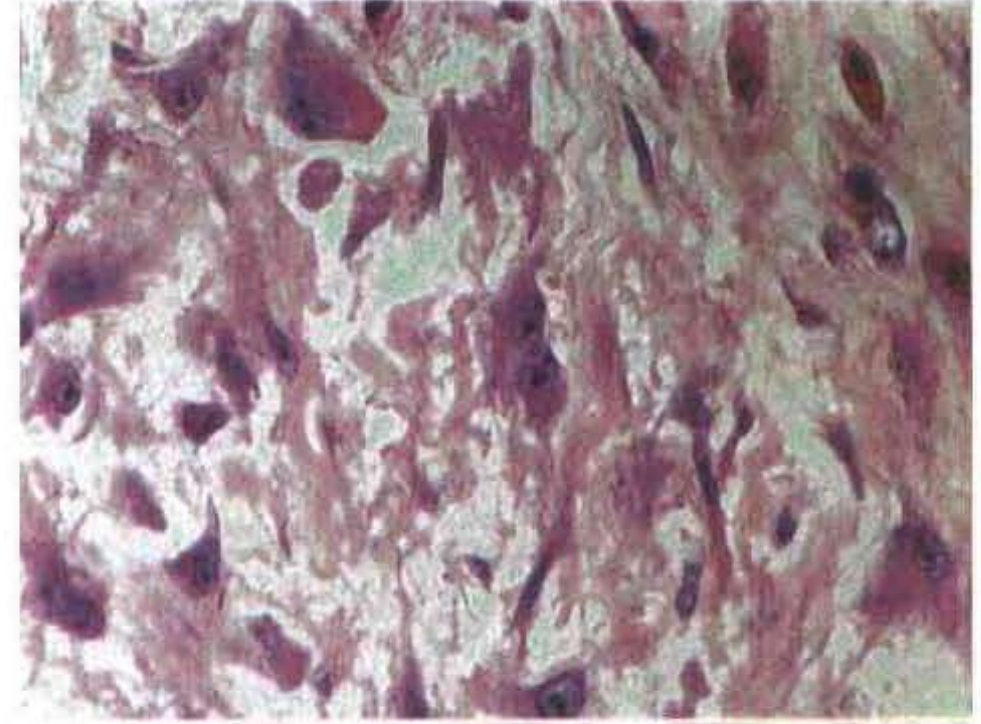
Resim 1. İİAB preparatlarında hemorajik zeminde iğsi hücreler ve ganglion hücresi benzeri hücrelerle karakterize sitolojik görünüm ve bir kas demeti (Papanicolaou x 20).



Resim 2. İİAB preparatında iğsi hücreler ve ganglion hücresi benzeri hücrelerin sitolojik detayı (Papanicolaou x 40).



Resim 3. Histolojik incelemede kas demetleri arasına girmiş iğsi hücreler ve ganglion hücresi benzeri hücrelerle karakterize proliferatif lezyon (Hematoksilen ve eosin x 10).



Resim 4. Proliferatif myozitiste histolojik detay, iğsi hücreler ve ganglion hücresi benzeri hücreler (Hematoksilen eosin x 40).

lu, ganglion hücresi benzeri hücreler bir ya da iki nükleusludur. Ayrıca proliferatif myozitiste sitolojik preparatlarda kas demetleri dev hücreleri ile karıştırılabilir. Kas demetleri lezyonun lokalizasyonunu yansıttığı için tanıya da yardımcıdır. Sorunlu olgularda klinik ve radyolojik özelliklerin yardımı ile de kesin tanıya gidilebilir.

Olguya İİAB ile proliferatif myozit düşünülerek benign lezyon tanısı verilmiş olup lezyona konservatif marginal

eksizyon uygulanmıştır. Histolojik incelemede çizgili kas fibrilleri arasında yukarıda tanımlanan sitolojik özelliklere sahip lezyon görüldü ve İİAB tanısı doğrulandı.

Proliferatif myozit yüzeysel bir bakışla malignite kuşku-su oluşturabilecek iri hücreler barındıran ancak oldukça karakteristik sitolojik bulguları ile en azından malignitenin ekarte edilebileceği reaktif bir lezyondur. Oldukça nadir görülen bu lezyonun İİAB ile tanınması ve gereksiz radikal cerrahi girişimlerin önlenmesi önemlidir.

Kaynaklar

1. Hajdu SI. Proliferative myositis. Bibbo M, ed. Comprehensive Cytopathology. Philadelphia: WB Saunders C. 1991; 514.
2. Löwhagen T, Tani EM, Skoog L. Proliferative myositis. Bibbo M, ed. Comprehensive Cytopathology. Philadelphia: WB Saunders C, 1991; 642-643.
3. Rosai J. Soft tissues. Ackerman's Surgical Pathology. 8. Baskı (2 cilt). Missouri: Mosby. 1996; 2029-2030.
4. Enzinger FM, Weiss SW. Soft Tissue Tumors. 3. Baskı. Missouri: The CV Mosby Company. 1995; 176-183.
5. Meis JM, Enzinger FM. Proliferatif fasciitis and myositis of childhood. Am J Surg Pathol 1992; 16(4): 364-372.
6. Rose AG, Med CM. An electron microscopic study of the giant cells in proliferative myositis. Cancer 1974; 33: 1543-47.
7. Jacobs JC. Aspiration cytology of proliferative myositis. A case report. Acta Cytol 1995; 39: 535-38.
8. El-Jabbour JN, Bennett MH, Burke MM, Lessels A, O'Halloran A. Proliferatif myositis: An immunohistochemical and ultrastructural study. Am J Surg Pathol 1991; 15: 654-59.
9. El-Jabbour JN, Wilson GD, Bennett MH, Burke MM, Davey AT, Eames K: Flow cytometric study of nodular fasciitis, proliferatif fasciitis, proliferatif myositis. Hum Pathol 1991; 22: 1146-49.
10. Lundgren L, Kindblom LG, Willems J, Falkmer U, Ångervall L: Proliferative myositis and fasciitis. A light and electron microscopic, cytologic, DNA cytometric and immunohistochemical study. APMIS 1992; 100(5): 437-48
11. Orłowski W, Freedman PD, Lumeman H. Proliferative myositis of the masseter muscle. A case report and review of the literature. Cancer 1983, 52: 904-908.
12. Bernstein KE, Lattes R. Nodular (pseudosarcomatous) fasciitis, a nonrecurrent lesion: clinicopathologic study of 134 cases. Cancer 1982; 49: 1668-1678.

Yazışma Adresi:

Yard. Doç. Dr Sait ŞEN
Ege Üniversitesi Tıp Fakültesi,
Patoloji Anabilim Dalı, Bornova-İzmir
Tel : 0 232 - 388 10 25
Faks : 0 232 373 61 43
e-postal: saitsen@med.ege.edu.tr