

Overin matür kistik teratomundan gelişen ganglionörom: Olgu sunumu

GANGLIONEUROMA ARISING FROM A MATURE CYSTIC TERATOMA OF THE OVARY: CASE REPORT

 Ali MIZRAK¹,  Hüseyin KARATAY¹,  Muhammed Hasan TOPER¹,  Hülya AKGÜN²

¹Muş Devlet Hastanesi, Tıbbi Patoloji Bölümü, Muş

²Erciyes Üniversitesi Tıp Fakültesi, Tıbbi Patoloji AD, Kayseri

ÖZ

Teratomlar, over neoplazmların yaklaşık %20' sini oluşturmaktadır ve bunların büyük bir kısmı dermoid kist olarak da bilinen matür kistik teratomdur. Matür kistik teratomlardan benign ve malign pek çok farklı tümörün gelişebileceği iyi bilinmektedir. Teratomlarda nöroektodermal ve nöral krest diferansiyasyonu sıklıkla görülebilmekle birlikte, nöral krest kökenli tümör izlenmesi oldukça nadirdir. Bu olgu sunumunda, otuz altı yaşındaki gebe bir hastada sezeryan sırasında eksize edilen over kaynaklı matür kistik teratomda, patolojik incelemede görülen ganglionöroma olgusu mevcut literatür bilgileri ışığında tartışılmıştır.

Anahtar Sözcükler: ganglionörom, matür teratom, over

ABSTRACT


Teratomas make up about 20% of ovarian neoplasms, and a large part of them are mature cystic teratomas, also known as dermoid cysts. It is well known that many different benign and malignant tumors may develop from mature cystic teratomas. Although, neuroectodermal and neural crest differentiation can often be seen in teratomas, neural crest-derived tumors are extremely rare. In this case report, the case of ganglioneroma seen in the pathological examination of an ovarian mature cystic teratoma in a thirty-six-year-old pregnant patient was discussed in the light of the available literature.

Keywords: ganglioneuroma, mature teratoma, ovary

Ali MIZRAK

Muş Devlet Hastanesi,

Tıbbi Patoloji Bölümü, Merkez-MUŞ

 orcid.org/0000-0002-1096-1660

Matür kistik teratom, her üç germ yaprağının (mezoderm, ektoderm, endoderm) iyi diferansiye elemanlarını içeren bir tümördür. Bununla birlikte genellikle ektodermal dokular baskındır. En sık rastlanan elemanlar skuamöz epitel ve deri ekleri, beyin dokusu, glial dokular, nöranal doku ve koroid pleksusdur (1). Teratomlarda nöroektodermal ve nöral krest

diferansiyasyonu sıklıkla görülebilmekle birlikte, nöral krest kökenli tümör izlenmesi oldukça nadirdir (2). Ganglionöroma, embriyonel nöral (sempatik) sistem tümörlerinin (periferal nöroblastik tümör), en iyi diferansiye formunu temsil eder. Grubun diğer üyeleri nöroblastom ve ganglionöroblastomdur. Ganglionöromlar benign tümörlerdir ve sıklıkla posterior mediastende ve

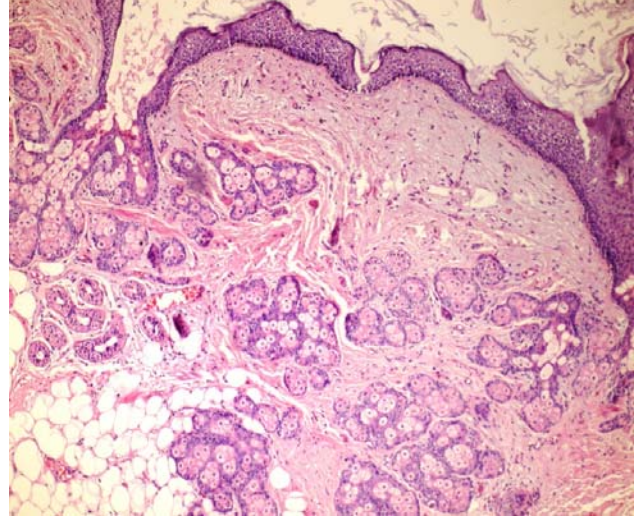
retroperitonda yerleşir (3). Matür teratomlarda ganglionöroma gelişimi sadece sınırlı vaka sunumlarında bildirilmiştir (2, 4).

OLGU SUNUMU

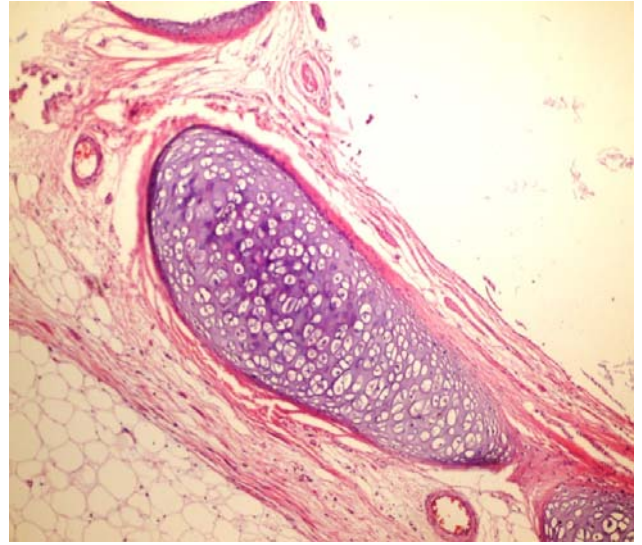
Otuz altı yaşında, gebelik takiplerine düzenli gelmeyen kadın hasta, term gebelikte doğum için acil servise başvurdu. Sezaryan ile 3090 gram ağırlığında sağlıklı kız bebek doğuran hastada, sağ overde fark edilen 7 cm'lik kist eksize edildi.

Makroskopik incelemede; 7x6,5x4 cm ölçülerinde ince cidarlı kist izlendi. Kesit yapılıncı keratinden zengin yağlı kist içeriği boşaldı. Kist içinde kıl, yağ ve fokal alanlarda kalsifikasyon izlendi.

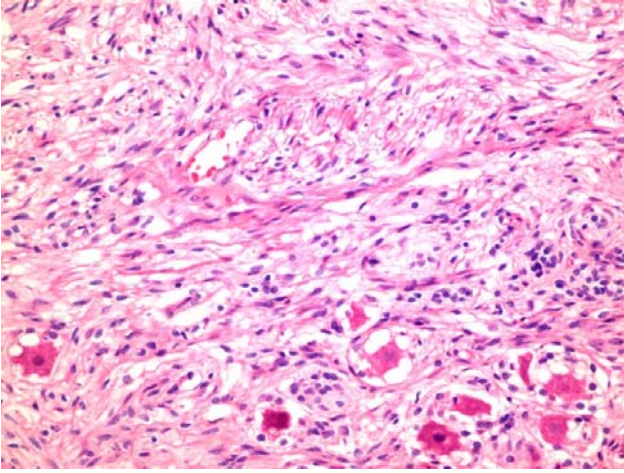
Mikroskopik incelemede, epidermis, adneksiyal bezler (Şekil 1), kıl folikülleri, yağ dokusu, ossifikasyon alanları ve kıkırdak dokusu (Şekil 2) izlendi. Tamamen matür dokulardan oluşan ana kitle matür teratom kriterlerini karşılıyordu. Ayrıca kitle içinde, gangliyon hücreleri, aksonlar ve schwann hücrelerinden oluşan 0,4 cm çaplı, iyi sınırlı bir nodül saptandı. Nodüldeki gangliyon hücreleri açık kromatinli ve belirgin nükleollü idi, geniş sitoplazmaya sahipti, yıldız hücreler ile çevrili idi ve lipofuscin pigmenti içeriyordu (Şekil 3, 4). Schwannian stroma selüler karakterde idi. Bu nodülün tümör içinde ayrı bir yapı oluşturması ve gangliyon hücrelerinden oluşması ve schwannian stromaya sahip olması nedeniyle patolojisi teratom içinde ganglionörom olarak raporlandı.



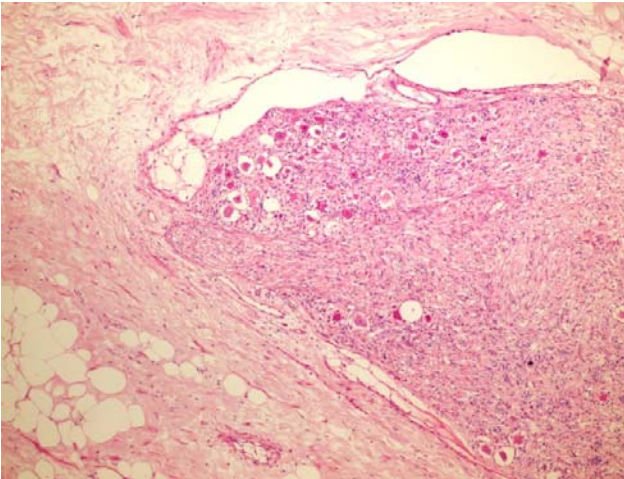
Şekil 1. Matür kistik teratomda deri ve adneksleri içeren alan (H&E X 100)



Şekil 2. Matür kistik teratomda kıkırdak dokusu (H&Ex100)



Şekil 3. Çevresi iyi sınırla ayrılmış ganglionörom alanı (H&Ex 100)



Şekil 4. Ganglionöromun yakından görünümü (H&E x 400)

TARTIŞMA

Overin matür kistik teratomlarında, benign veya malign çok sayıda sekonder tümör gelişebilir (5-7). Nöral krest kökenli benign bir neoplazm olan ganglionöromun matür kistik teratom içinde görülmesi çok nadirdir ve sınırlı sayıda vaka mevcuttur. Literatürde bildirilen vakaların biri, 26 yaşında β talasemi taşıyıcısı bir kadına aittir (2). Bu vakada teratom sol over lokalizasyonlu ve 10 cm çapında idi. Teratom, histolojik olarak skuamöz epitel, tiroid dokusu, solunum epitel, kıkırdak dokusu ve tükrük

bezi içermekte idi. Teratom içindeki ganglionörom 8,5 cm çapında idi. Bu vakada histolojik olarak, schwannian stromada matür ganglion hücrelerinden, stellat hücrelerden ve lipofuscin pigmenti varlığından bahsedilmiştir. Bu hastaya tedavi olarak sol salpingooferektomi uygulandığı bildirilmiştir. Literatürde bildirilen diğer bir olgu, 34 yaşında bir kadına aittir ve sağ over lokalizasyonundadır (4). Bu olguda teratom 8 cm çapında ganglionörom ise 0,5 cm çapında idi. Histolojik olarak ganglionöromda diğer vakada olduğu gibi ganglion hücreleri, aksonlar ve Schwann hücrelerinden bahsedilmiştir. Bu hastaya da diğer hasta gibi unilateral salpingooferektomi uygulanmıştır.

Bizim olgumuzda teratom 7 cm, ganglionörom ise 0,4 cm çapında idi. Bizim olguda tedavi olarak sadece kistektomi uygulanmıştır.

Matür kistik teratomlarda gelişen ganglionöromların de nova tümör olabileceği gibi periferik nöral diferansiyasyonun bir yansıması da olabileceği belirtilmektedir (2). Sınırlı sayıda vakalarda tedavi olarak sadece cerrahi eksizyon uygulanmıştır. Ganglionöromlar, nöroblastik tümörlerin en diferansiye formudur ve olumlu histoloji grubundadır. Teratom içinde görülen ganglionöromların prognoza etkisi üzerinde literatürde yeterli bilgi bulunmamaktadır.

KAYNAKLAR

1. Kurman RJ, Ellenson LH, Ronnet BM. Blaustein's Pathology of the Female Genital Tract 7. Ed. 2019:1074-103.
2. Coy S, Meserve E, Berkowitz S, Hirsch MS. De Novo Tumors of Teratoma: Ganglioneuroma Arising From a Mature Cystic Teratoma of the Ovary. Int J Gynecol Pathol. 2017;37(3);1-5.
3. Goldblum JR, McKenney JK, Lamps LW, Myers JL. Rosai and Ackerman's Surgical Pathology 11. Ed. 2018: 1200-7.
4. Marucci G, Collina G. Mature cystic teratoma of the ovary with a small ganglioneuroma. Pathologica 2006; 98(1);41-3.

5. Black JD, Roque DM, Pasternak MC et al. A series of malignant ovarian cancers arising from within a mature cystic teratoma: a single institution experience. *Int J Gynecol Cancer*. 2015;25(5):792-7.
6. Yu JH, Yang LH, Lin XY et al. Neurocytoma arising from a mature ovary teratoma: a case report. *Diagn Pathol*. 2015; 17;10:171.
7. Haaga J, Hardieb L, Berningc A et al. Case report of a paraganglioma arising from a mature cystic teratoma of the ovary. *Gynecologic Oncology Reports*. 2020;32;1-3.