









DOI: 10.38136/jgon.888278

**Sirkumaortik sol renal ven: Olgu sunumu****Circumaortic left renal vein: Case report**

Atahan TOYRAN<sup>1</sup>  
Burak ERSAK<sup>2</sup>  
Fatih KILIÇ<sup>2</sup>  
Sevgi AYHAN<sup>2</sup>  
Serra AKAR<sup>2</sup>  
Günsu Kimyon CÖMERT<sup>2</sup>  
Taner TURAN<sup>2</sup>  
Osman TÜRKMEN<sup>2</sup>

 Orcid ID:0000-0003-1063-5301  
 Orcid ID:0000-0003-3301-062X  
 Orcid ID:0000-0002-7333-4883  
 Orcid ID:0000-0003-1697-8583  
 Orcid ID:0000-0002-0466-140X  
 Orcid ID:0000-0003-0178-4196  
 Orcid ID:0000-0001-8120-1143  
 Orcid ID:0000-0002-1470-7731

<sup>1</sup> Ankara Şehir Hastanesi, Sağlık Bilimleri Üniversitesi, Kadın Hastalıkları ve Doğum, Ankara, Türkiye<sup>2</sup> Ankara Şehir Hastanesi, Sağlık Bilimleri Üniversitesi, Jinekolojik Onkoloji, Ankara, Türkiye**ÖZ**

Jinekolojik onkoloji pratiğinde preoperatif veya intraoperatif vasküler anomalilerin belirlenmesi komplikasyon oranlarının azalması açısından önemlidir. Abdominal cerrahide görülen en sık vasküler anomalinin renal vasküler anomaliler olduğu bilinmektedir. Vasküler komplikasyonun oluşması durumunda kanama, organ kaybı hatta ölüme sebebiyet verilebilir. 40 yaşında, ovaryan tümör nedeniyle evreleme cerrahisi geçiren hastada, intraoperatif tespit edilen sirkumaortik sol renal veni sunduğumuz bu yazıda renal vasküler anomalileri anatomik ve embriyolojik açıdan inceledik.

**Anahtar kelimeler:** sirkumaortik sol renal ven, vasküler anomali, renal ven anomalisi

**GİRİŞ**

Retroperitoneal vasküler yapısal anomalilerin prevalansı literatürde %13-30 arasında bildirilmiştir (1). Bu anomalilerin çoğu renal vasküler yapılarda gözlenmektedir. En sık görülen renal vasküler anomali aksesuar renal arter ve ven anomalisidir. Sirkumaortik sol renal ven ise nadir görülen bir anomalidir ve sıklığı %2.4-8.7 olarak bildirilmiştir (2). Renal damarların anatomik varyasyonlarını bilmek retroperitoneal cerrahide önemlidir. Ek olarak, preoperatif veya intraoperatif tanımlanan renal damar anomalilerine diğer anatomik varyasyonların eşlik edebileceği bilinmelidir (3). Renal ven anomalisine sahip hastalarda vasküler komplikasyon oranı %7.1-10.3 olarak bildirilmiştir (1). Bu komplikasyonların oluşması durumunda kanama ve nefrektomi riski artar ve hatta mortaliteye sebep olabilir (4). Bu yazıda na-

**ABSTRACT**

Determination of vascular anomalies in gynecological oncology practice is important in terms of decreasing complication rates preoperatively or intraoperatively. Renal vascular anomalies are the most common vascular anomaly in abdominal surgery. Bleeding, organ loss or even death can be caused in case of a vascular complication. In this article, we present 40-year-old patient who underwent cytoreductive surgery due to an ovarian tumor, detected circumaortic left renal vein intraoperatively.

**Keywords:** circumaortic left renal vein, vascular anomaly, renal vein anomaly

dir görülen bir renal ven anomalisi olan sirkumaortik renal ven olgusunun sunulması amaçlandı.

**OLGU**

40 yaşında hastada, rutin jinekolojik muayenede adneksiyel kitle tespit edilmesi üzerine operasyon kararı verildi. İntraoperatif eksplorasyonda sol overden köken alan ve pelvisi dolduran, her iki üst kadrana dek devam eden, kistik ve solid komponentler ile septasyon içeren, heterojen kontrastlanan 27x20x15 cm boyutlarında kitle tespit edildi. Diğer intraabdominal organlar ve peritoneal yüzeyler normal olarak değerlendirildi. Sol overden köken alan kitle eksize edildi. Kitlenin intraoperatif patoloji konsültasyonu "malign epitelyal tümör" olarak raporlandı. Bunun üzerine standart over kanseri cerrahisine geçilerek histerektomi

**Sorumlu Yazar/ Corresponding Author:**

Atahan Toyran

Adres: Ankara Şehir Hastanesi, T.C. Sağlık Bilimleri Üniversitesi, Kadın Hastalıkları ve Doğum Anabilim Dalı

E-mail: atahantoyran@hotmail.com

Başvuru tarihi : 02.03.2021

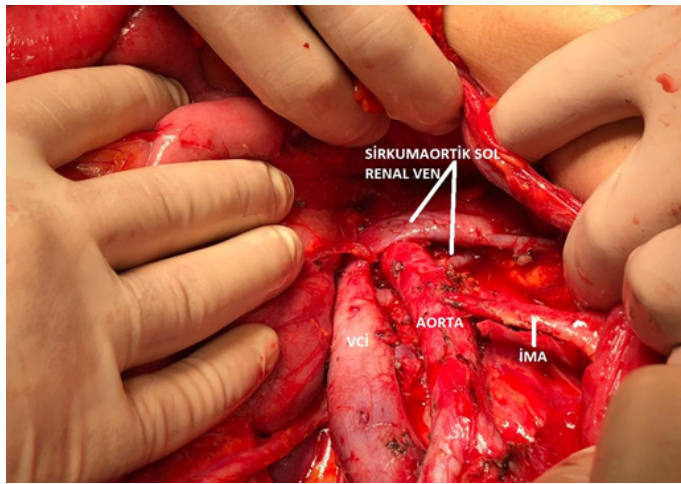
Kabul tarihi : 13.06.2021

mi, sağ salpingo-ooforektomi, total omentektomi, retroperitoneal lenfadenektomi yapıldı. Retroperitoneal lenfadenektomi sırasında, retroaortik ve preaortik olmak üzere iki komponentten oluşan ve vena kava inferiora dökülen sirkumaortik sol renal ven belirlendi (Figür 1).

**Figür 1:** Preaortik ve retroaortik iki kısımdan oluşan, inferior vena kavaya dökülen sirkumaortik sol renal ven

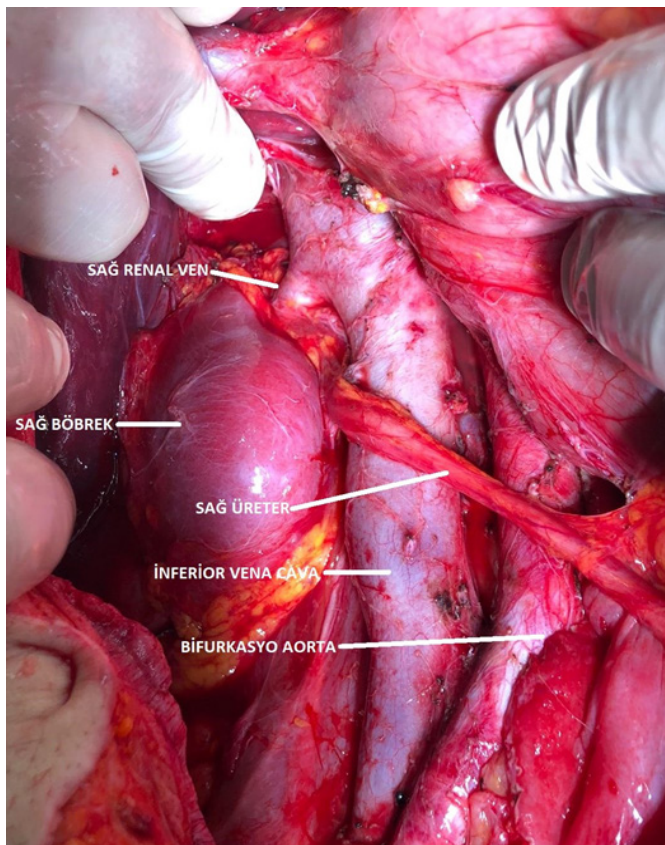
VCI: Vena kava inferior

İMA: İnferior mesenterik arter



Sitoredüksiyonda sağ renal ven üstünde tespit edilen bulky lenf nodu Cattell-Braasch manevrasıyla çıkarıldı (Figür 2).

**Figür 2:** İnteroperatif muayenede sağ renal ven superiorunda bulky lenf nodu palpe edilmesi üzerine, Cattell Braasch manevrası yapılarak sağ renal ven üstü bulky lenf nodu çıkarıldı



Diğer vasküler anomalilerin eşlik edebileceği düşünülerek vena cava inferior anomalileri ve iliak arter-ven anomalileri açısından değerlendirildi ve eşlik eden başka anomali tespit edilmedi. Histerektomi, bilateral salpingo-ooforektomi, infragastrik omentektomi ve bilateral pelvik-paraaortik lenfadenektomi yapılan hastada cerrahi sonucunda makroskopik tümör bırakılmadan R0 sitoredüksiyon elde edildi. Operasyon sırasında vasküler veya diğer komplikasyon olmadı. Hasta postoperatif 5. gününde taburcu edildi. Hastanın patoloji sonucu yüksek grade'li seröz karsinom olarak raporlandı ve hasta medikal onkolojiye yönlendirildi.

## TARTIŞMA

Embriyolojik gelişimin geç aşamalarında, renal damarlar son halini almadan önce sirkumaortik renal venöz ring (renal collar) aortanın çevresinde bulunur. Sirkumaortik venöz ring, subkardinal venler arasındaki bağlantılardan, suprakardinal venler arasındaki bağlantılardan ve suprakardinal-subkardinal anastomozlardan oluşur (5). Sol renal venin normal gelişiminde, sirkumaortik renal venöz ringin dorsal kısmı dejenere olur ve ventral kısım renal vene dönüşür. Bununla beraber renal venöz ringin dorsal kısmı yani retroaortik kısmı persiste edebilir. Bu kompleks embriyolojik gelişimden dolayı sol renal ven anomalileri gözükmemektedir (6).

Sol renal ven anomalileri kendi içinde 4 gruba ayrılır. Tip 1; sol renal ven, inferior vena kavaya ortotropik pozisyonda dökülür. Tip 2; retroaortik sol renal ven, L4-L5 vertebra hizasında inferior vena kavaya katılır. Tip 3; sol renal venin sirkumaortik olması durumudur. Tip 4; sol renal venin sol kommon iliak vene katılmasıdır (7). Sirkumaortik sol renal ven varyasyonları ise kendi içinde 3 gruba ayrılır. Grup 1; bir renal ven iki dala ayrılır (preaortik ve retroaortik) ve vena kava inferiora katılır. Grup 2; biri preaortik diğeri retroaortik iki ayrı renal ven, vena kava inferiora katılır. Grup 3; ise preaortik ve retroaortik renal venler arasında anastomozlar olmasıdır (8). Sunduğumuz olguda "tip 3, grup 3" varyasyon bulunmaktadır.

Renal ven anomalileri sıklıkla asemptomatik olmakla birlikte, cerrahi sırasında sirkumaortik sol renal vene sahip hastaların venöz yaralanma ihtimali daha fazladır (9). Sirkumaortik sol renal venin ilk göze çarpan anterior kısmı, cerrahi ekibe sol renal venin normal olduğunu ve retroaortik komponentin olmadığını düşündürebilir, posterior komponenti ise genellikle oblik olarak aortanın dorsalinde seyrederek ve anterior komponentin kaudalinde vena kava inferiora dökülür (4). Proksimal aortik diseksiyon kontrolsüz yapıldığında sirkumaortik renal venin posterior

komponenti yaralanabilir (4). Renal ven anomalisine sahip hastalarda vasküler komplikasyon oranı normale göre fazladır ve %7.1-10.3 arasında bildirilmiştir (1, 10). Ayrıca lomber venlerin sirkumaortik sol renal venin retroaortik komponentine açıldığı olgular veya retroaortik sol renal venin hemiazigos venine katıldığı olgular tanımlanmıştır (11, 12). Bu durum cerrahi ekip için eşlik edebilecek diğer anomaliler açısından da uyarıcı olmalıdır. Bizim bu olguyu sunmaktaki amacımız renal vasküler anomalileri preoperatif ve intraoperatif belirlemenin özellikle jinekolojik onkolojide, renal transplantasyon operasyonlarında ve aorta-iliak cerrahisindeki önemini vurgulamaktır. Sirkumaortik sol renal vene eşlik edebilecek diğer damarsal anomaliler için de cerrahi ekip hazırlıklı olmalıdır ve bu bölgenin diseksiyonu dikkatli bir şekilde yapılmalıdır. Ek olarak, cerrahi ekip oluşabilecek damar yaralanması ile ilgili komplikasyona müdahalede bulunabilecek yeterlilikte olmalıdır.

## KAYNAKLAR

1. Benedetti-Panici P, Maneschi F, Scambia G, Greggi S, Mancuso S. Anatomic abnormalities of the retroperitoneum encountered during aortic and pelvic lymphadenectomy. *American journal of obstetrics and gynecology*. 1994;170(1 Pt 1):111-6. Epub 1994/01/01.
2. Bartle EJ, Pearce WH, Sun JH, Rutherford RB. Infra-renal venous anomalies and aortic surgery: avoiding vascular injury. *Journal of vascular surgery*. 1987;6(6):590-3. Epub 1987/12/01.
3. Gulas E, Wyśiadecki G, Szymański J, Majos A, Stefańczyk L, Topol M, et al. Morphological and clinical aspects of the occurrence of accessory (multiple) renal arteries. *Archives of medical science : AMS*. 2018;14(2):442-53. Epub 2018/03/30.
4. Tatar I. Retroaortic and circum-aortic left renal veins with their CT findings and review of the literature. *Anatomy (International Journal of Experimental and Clinical Anatomy)*. 2008;2:72-6.
5. Senecail B, Bobeuf J, Forlodou P, Nonent M. Two rare anomalies of the left renal vein. *Surgical and radiologic anatomy : SRA*. 2003;25(5-6):465-7. Epub 2003/09/19.
6. Trigaux JP, Vandrogenbroek S, De Wispelaere JF, Lacrosse M, Jamart J. Congenital anomalies of the inferior vena cava and left renal vein: evaluation with spiral CT. *Journal of vascular and interventional radiology : JVIR*. 1998;9(2):339-45. Epub 1998/04/16.
7. Karaman B, Koplay M, Ozturk E, Basekim CC, Ogul H, Mutlu H, et al. Retroaortic left renal vein: multidetector computed tomography angiography findings and its clinical importance. *Acta radiologica (Stockholm, Sweden : 1987)*. 2007;48(3):355-60. Epub 2007/04/25.
8. Natsis K, Tsitouridis I, Tottis T, Levva S, Tsikarakis P, Skandalakis P. Proposal for classification of the circum-aortic renal collar's morphology. *The American surgeon*. 2008;74(12):1190-4. Epub 2008/12/23.
9. Shindo S, Kubota K, Kojima A, Iyori K, Ishimoto T, Kobayashi M, et al. Anomalies of inferior vena cava and left renal vein: risks in aortic surgery. *Annals of vascular surgery*. 2000;14(4):393-6. Epub 2000/08/16.
10. Kose MF, Turan T, Karasu Y, Gundogdu B, Boran N, Tulunay G. Anomalies of major retroperitoneal vascular structure. *International journal of gynecological cancer : official journal of the International Gynecological Cancer Society*. 2011;21(7):1312-9. Epub 2011/08/04.
11. Panagar AD, Subhash RL, Suresh BS, Nagaraj DN. Circumaortic left renal vein-a rare case report. *Journal of clinical and diagnostic research : JCDR*. 2014;8(3):111-2. Epub 2014/05/02.
12. Haładaj R, Polguy M, Wyśiadecki G, Żytkowski A, Topol M. Circumaortic left renal vein (circumaortic renal collar) associated with the presence of vascular anomalies: a case series and review of literature. *Folia morphologica*. 2019;78(2):437-43. Epub 2018/10/04.