

## Diabetik Retinopati ve Etiyopatogenezi

### *Diabetic Retinopathy and Etiopathogenesis*

Sibel İNAN

Afyon Devlet Hastanesi, Göz Hastalıkları Kliniği, Afyonkarahisar

Geliş Tarihi / Received: 07.05.2012

Kabul Tarihi / Accepted: 18.05.2012

#### ÖZET

Kronik hiperglisemi, diyabetik retinopati (DR) oluşumu ve ilerlemesinde en önemli etkenlerden biridir. Diğer risk faktörleri içinde; insülin direnci ve hiperinsülinemi, değişmiş olan yağ asidi ve protein metabolizması, ozmotik etki, hipertansiyon, bozulmuş metabolik sempatik aktivasyon sayılabilir. Diyabette oksidatif stres de artabilmektedir, ancak ilgili mekanizmaların diabetik komplikasyonlara katkısı tam olarak ispatlanmış değildir. Vasküler endotelial büyüme faktörü (VEGF) ile birlikte DR patogenezinde rol oynayan platelet kaynaklı büyüme faktörü (PDGF), retina pigment epitel hücresi ve glial hücre göçü ve proliferasyonunu uyararak mikrovasküler yapıda anjiogenezis yapar.

**Anahtar Kelimeler:** Diabetik retinopati; etyoloji; patogenezi.

#### ABSTRACT

Chronic hyperglycemia is one of the most important factors for the formation and progression of diabetic retinopathy (DR). Insulin resistance and hyperinsulinemia, altered fatty acid and protein metabolism, osmotic effect, hypertension, impaired metabolic sympathetic activation are other important risk factors. Oxidative stress also increases in diabetes, but exact contribution of related mechanisms to diabetic complications has not been fully verified. Platelet derived growth factor (PDGF) that take place in the pathogenesis of DR together with vascular endothelial growth factor (VEGF) produces angiogenesis in microvascular structures by stimulating migration and proliferation of RPE and glial cells.

**Keywords:** Diabetic retinopathy; etiology; pathogenesis.

#### GİRİŞ

Diabetes mellitus, klinik tablo ve patogenezi açısından heterojen, kendine özgü hümorale ve dokusal bulgu ve değişimlerle karakterize, kronik hiperglisemi tablosuyla seyreden bir metabolizma hastalığıdır. Bu hiperglisemi durumunun temelinde, çevresel ve genetik etkenler bulunmaktadır. Hiperglisemi pankreas hücrelerinin salgıladığı insülin yokluğuna veya insülin etkisine zıt etkenlerin fazlalığına bağlı olarak ortaya çıkar (1).

Dünya Sağlık Örgütü (WHO) tarafından evrensel bir sağlık sorunu olarak kabul edilen Diabetes mellitus, günümüzde artık sorgulanan ve tekrar gözden geçirilen iki tipte incelenir.

Tip I Diabetes Mellitus: Pankreas hücrelerinin zedelenmesi ya da total kaybına bağlı olarak gelişen insülin eksikliği ile ortaya çıkan ve insüline bağımlı olarak sürüp giden diabet tipidir. Etiyopatogenezinde pek çok faktör tanımlanmıştır. Bunların içerisinde

en önemlisi, otoimmün aktivasyon sonucu ortaya çıkan hücre zedelenmesidir. Tip I diabet tanısı için, insülin bağımlı başlangıç şekli gereklidir.

Tip II Diabetes Mellitus: Daha büyük sıklıkta görülen tiptir. Genellikle başlangıçta insülin gereksinimi olmadan kontrol edilebilen bir hastalıktır. Patogenezinde, hastalığın genetik ve çevresel bileşenlerinin bulunduğu üzerinde fikir birliği mevcuttur.

WHO' nun, 1997 yılındaki raporunda, bu hastalığa yakalanmış olanların sayısının 135 milyon olduğu, 2005 yılında bu sayının 300 milyona ulaştığı tahmin edilmektedir. (Gelişmiş olan ülkelerde artışın % 40, gelişmekte olan ülkelerde ise % 170 olduğu düşünülmektedir.)

Diyabete özgü klasik semptomların ve komplikasyonların varlığında hastalığın tanısı kolaylıkla konulabilir. Ancak gerçek anlamda ve erken tanı, bazı laboratuvar yöntemlerinin doğru bir şekilde kullanılması ve sonuçlarının değerlendirilmesine dayanmaktadır. 1998 yılında Amerikan Diyabet Birliği (ADA) ve Avrupa Diyabet Yönetim Grubu (EDPG) tarafından tanı ve göstergeleri gözden geçirilerek yeni kurallar getirilmiştir.

Buna göre, aşağıda belirtilen üç kriterden herhangi birinin varlığında diabetes tanısı konulabilir (2).

- 1) Diyabet semptomları ile birlikte herhangi bir anda ölçülen plazma glikoz düzeyinin 200 mg/dl olması.
- 2) Açlık plazma glikoz değerinin (en az 8 saat hiç kalori alınmadan) >126 mg/dl olması.
- 3) 75 gram glikoz ile yapılan oral glikoz tolerans testi sırasında ilk iki saat içinde glikoz değerinin > 200 mg/dl olması.

## DİABETİK RETİNOPATI

### Diabetik Retinopatinin Epidemiyolojisi

Tüm dünyada 20–65 arası yaş grubunda görülen önlenilebilir ve / veya tedavi edilebilir en önemli körlük nedeni olan diabetik retinopati (DR), diabetes mellitusun en önemli komplikasyonlarından biridir. Genel popülasyona göre körlük riski 25 kat daha fazladır. Dünya nüfusunun resmi olarak % 1,5–2'sinde diyabet vardır. Türkiye' de tahmini rakam 2 milyon kişidir. Bu nüfusun % 25'inde herhangi bir seviyede DR mevcuttur (3). DR gelişiminde hastalığın süresi öncelikli kriterdir. İnsüline bağımlı olmayan diyabetli hastalarda DR insidansı 11–12 yılda % 23, 16 ve üstü yılda % 60, ve 16 ve üzeri yılda proliferatif diabetik retinopati (PDR) insidansı % 3 bulunmuştur (4). DR, 20–75 yaşlarında tüm insanlarda körlük nedenleri arasında önemli bir yer tutar. Körlük nedeni genelde, çözölemeyen vitre içi kanaması, traksiyonel retina dekolmanı veya diabetik makula ödemidir. 10 yıllık oran % 20 iken 25 yıllık diyabetlide % 85'e yükselmektedir (5).

Diabetik retinopati gelişimindeki risk faktörlerinin en önemlisi kuşkusuz diyabetin varlığıdır. Diyabete ait tüm komplikasyonların gelişiminde, diyabetin süresinin en önemli risk faktörü olduğu yapılan çalışmalarda gösterilmiştir. Tip II diabetes mellitus'lu hastalarda, diyabet süresi 5 yıldan az olanlarda nadiren diabetik retinopatiye ait bulgular saptanır. 5 - 10 yıl arasında % 27, 10 yıldan fazla diyabetiklerde % 71- 90 oranında diabetik retinopati görülür. 20-30 yıl arasında insidansı % 95' e çıkar ve bunların % 30- 50' si proliferatif diabetik retinopatidir (4- 6).

Kronik hiperglisemi, diabetik retinopati oluşumu ve ilerlemesinde en önemli etkenlerden biridir. Diyabet Kontrol ve Komplikasyonları Çalışma Grubu'nun sonuçları ve deneysel çalışmalar iyi bir glikoz kontrolünün diyabetin komplikasyonlarını azaltıcı etkisinin olduğunu göstermiştir. Glikolize hemoglobin (HbA1c) değerleri normalin üstünde olanlarda, normal olan olgulara göre retinopatinin 2,5 kat yüksek oranda görüldüğü bildirilmiştir.

Bazı küçük popülasyonu çalışmalarda kadın ya da erkek lehine küçük farklılıklar bildirilmesine rağmen, retinopati sıklığı ve seyri üzerinde cinsiyetin rolü olduğu düşünülmektedir. Hipertansiyon, diabetik retinopati gelişme riskini arttıran bir başka faktördür. Bununla beraber diyabetin önemli bir mikroangiopatik komplikasyonu olan nefropati; kan basıncı ve fibrinojen düzeylerini yükselterek, lipoprotein profilini değiştirip proliferatif retinopati gelişme riskini artırır.

Travma ve enflamatuvar hastalıklar nedeniyle geniş kororetinal skarlaşması olan hastalarda, diabetik retinopati prevalansı ve şiddetinin az olduğu saptanmıştır. Bu olayın nedeni tam olarak açıklanamamakla birlikte, retinal metabolik ihtiyaçların, özellikle de oksijen ihtiyacının azalması sonucu vazoproliferatif faktör salınımının azalması en çok taraftar bulan hipotezdir. Bu gözlemden yola çıkılarak ortaya atılan panretinal fotokoagülasyonun amacı, benzer durumu iyatrojenik olarak yaratabilmektir. Panretinal fotokoagülasyonun proliferatif diabetik retinopatideki progresyonu azaltıcı etkisi tartışmalıdır (7).

### Diabetik Retinopatinin Sınıflandırılması

Diabetik retinopati, retina kapiller damarları, venülleri ve arteriollerinin tutulduğu özel bir anjiopatidir. Oluşturduğu retinopati tabloları nonspesifik olup tüm retinopatilerin bir özeti gibidir. Progressif olan bu retinopati tablosu her zaman aynı hızla ilerlemez, zaman zaman remisyonlar gösterir. Retinanın bir bölgesinde düzelmeler olurken başka bölgelerde bozulmalar ortaya çıkabilir. Spontan regresyon görülse dahi bu oran % 10' u geçmez (8).

Diabetik retinopatinin erken tanı ve tedavi endikasyonlarının belirlenmesi için iyi bir klasifikasyonun yapılması zorunludur. Günümüzde, ETDRS grubunun oluşturduğu, Airlie-House sınıflandırmasının geliştirilmesi ile elde edilen, diabetik retinopatideki 19 lezyonu standart fundus fotoğraflarına göre ayrı ayrı derecelendiren sistem en uygun sınıflandırma olarak görülmektedir (9).

Diabetik retinopati; NPDR ve PDR olmak üzere iki grupta değerlendirilir (Tablo I). NPDR devresinde lezyonlar sadece retina içinde sınırlı iken, PDR devresinde retinal lezyonlara ek olarak vitreus içine doğru ilerleme söz konusudur (10). Klinik bulgular Tablo II' de gösterilmiştir.

### Non-Proliferatif Diabetik Retinopati (NPDR)

Lezyonların ağırlığına göre hafif, orta, ağır ve şiddetli olmak üzere klinik olarak dört alt grup içinde değerlendirilir (Tablo I).

**Tablo I:** Diabetik retinopati sınıflaması.

Nonproliferatif DR	Proliferatif DR	Diabetik Makulopati
<b>"Background" DR</b> <ul style="list-style-type: none"> <li>• Hafif NPDR</li> <li>• Orta NPDR</li> </ul>	<ul style="list-style-type: none"> <li>• Erken PDR</li> <li>• Yüksek Riskli PDR</li> </ul>	<ul style="list-style-type: none"> <li>• Fokal</li> <li>• Diffüz</li> <li>• İskemik</li> <li>• Mikst</li> </ul>
<b>Preproliferatif DR</b> <ul style="list-style-type: none"> <li>• Ağır NPDR</li> <li>• Şiddetli NPDR</li> </ul>		

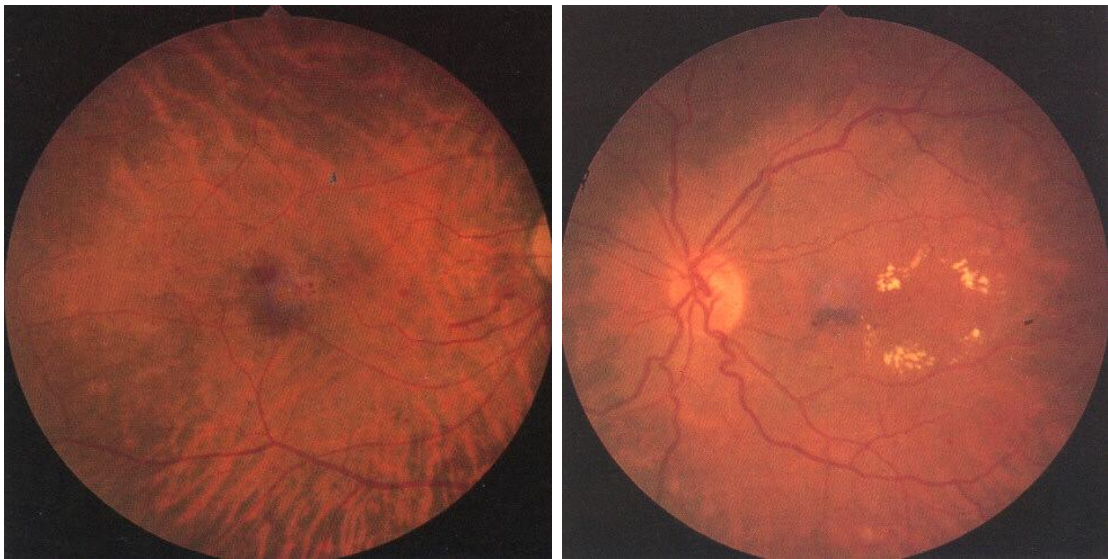
DR: Diabetik retinopati, NPDR: Nonproliferatif diabetik retinopati, PDR: Proliferatif diabetik retinopati.

### 1- Hafif NPDR

Retinopatinin başlangıç dönemidir. Mikroanevrizmalar, az sayıda ufak retinal hemorajiler görülür ( Şekil I a ) .Bir yıl içinde PDR gelişme riski % 5, beş yıl içinde yüksek riskli PDR gelişme riski % 15' tir.

### 2- Orta NPDR

Mikroanevrizmalar ve/veya retinal hemoraji sayısı artmış, dört retinal kadranın en az birinde yaygın şekilde mevcuttur. Yumuşak eksudalar, venöz boğulanmalar ve intraretinal mikrovasküler anomaliler (İRMA) görülmeye başlamıştır ( Şekil I b ). Bir yıl içinde PDR gelişme riski % 12- 27, 5 yıl içinde yüksek riskli PDR riski % 33' dür.



**Şekil I: a (sol)** Erken dönem nonproliferatif diabetik retinopati , NPDR, retinal hemorajiler

**b (sağ):** Orta derecede NPDR, retinada leke tarzında hemorajiler, makulada halka oluşturmuş sert eksudasyonlar ve makula ödemi.

### 3-Ağır NPDR

Mikroanevrizmalar, hemorajiler, venöz değişiklikler, İRMA tabloya hakimdir. Yumuşak eksudalar da saptanır. Hemorajiler ve mikroanevrizmalar tüm retinal kadrarlarda, venöz kalibrasyon değişiklikleri en az iki retinal kadranda, İRMA en az bir retinal kadranda saptanabilir düzeydedir. Bir yıl içinde PDR gelişme riski % 52, 5 yıl içinde yüksek riskli PDR gelişme riski % 60' tır.

### 4- Şiddetli NPDR

Ağır NPDR' nin daha yaygın ve daha yoğun şeklidir. Yaygın arterioller tıkanıklıklar, yumuşak eksudalar, venöz değişiklikler ve özellikle İRMA yoğunluğu ve genişliğinde artış görülür. Bir yıl içinde PDR gelişme riski % 75' tir.

## **Nonproliferatif Diabetik Retinopatiyi Oluşturan Lezyonlar:**

### **Mikroanevrizmalar**

DR'in ilk klinik bulgusudur. Retina kapillerlerden gelişir ve genellikle, tıkanmış kapiller bölgelerde bulunur. 12–125 mikron çapındadırlar. 125 mikrondan büyükleri kanama olarak adlandırılır. Küçük anevrizmalar kapiller duvarda perisit kaybının yol açtığı zayıflık ve keseleşme sonucu oluşur. Fundus flöresein anjiyografide (FFA) mikroanevrizmalar boyanır, kanamalar boyanmaz (11).

### **Retina İçi Kanamalar**

Mikroanevrizmaların yırtılması, dekompanse kapillerler ve İRMA'lar, retina kanamalarına neden olur. Bunların klinik görünümü retinada yerleştiği yere göre değişir. Dış pleksiform ve iç nükleer tabakalardaki kanamalar yuvarlak ve pençe şeklinde görülürken, yüzeysel sinir lifleri tabakasındakiler alev şeklinde görülür. Bu kanamalar 6 hafta ile 4 ay arasında rezorbe olur (12).

### **Sert Eksuda**

Sarı-beyaz renkte, keskin sınırlı, lipid/lipoprotein birikimleridir. Dış pleksiform tabakada yer alırlar. Kümeler halinde veya mikroanevrizmaları çevreleyen sirsine halkalar şeklinde olurlar. FFA'da druzen gibi boyayı maskeleyemezler. Kendiliğinden veya lazer tedavisi sonucu rezorbe olurlar. Kronik olarak sert eksudalar sert plaklara dönüşerek diskiform tip skar oluştururlar (13).

### **Makula Ödemi**

Mikroanevrizmalardan, kapillerden ve İRMA'lardan sızan serum lipoproteinleri ve diğer plazma elemanları ekstrasellüler boşlukta birikerek makula ödemeine yol açarlar (14).

### **Yumuşak Eksudalar**

Atılmış pamuk görünümlü eksudalar sinir fibrillerindeki küçük infarktlardır. Bölgesel hipoksi sonucunda aksonlardaki iletimin yavaşlaması ile aksonlarda hücre artığı organeller birikir ve kistoid cisimler oluşur. Ortalama 6 haftada sinir lifi ve ganglion hücre kaybına bağlı atrofik bir alan bırakarak iyileşirler. FFA'da hiperfloresans gösterirler (13).

### **Arteriollerde Tıkanma**

Önce uç arteriollerden başlar, sonra büyük arterioller tutulur. İplik gibi beyaz renkte tıkanmış damarlar gözlenir. Makulanın tutulumu geri dönüşümsüz görme kayıplarına neden olur.

### **Venöz Bozukluklar**

Diyabette görülen venöz bozukluklar; venlerde boncuklanma, halka oluşumu, kılıflanma, ven civarında eksudasyon ve ven tıkanıklıklarıdır. Venöz boncuklanma ven duvarında incelmeye birlikte olan fokal venöz genişleme alanlarıdır. Halka oluşumu, venin normal seyrinden sapsmasıdır. Retina dal ve kök tıkanıklıkları diyabetli kişilerde daha sık görülür (11).

### **İntra Retinal Mikrovasküler Anormallikler (İRMA)**

İRMA arteriol ve venüller arasındaki genişlemiş, kıvrımlı ve telenjektazik kanallardır. Yeni damar oluşumundan ziyade, var olan damarların endotelial proliferasyonu ve sonucunda nonperfüze alana doğru şant oluşumunu gösterirler. Çok sayıda IRMA varlığı NPDR'nin şiddetli dönemini ve kısa sürede hafif neovaskülarizasyon (NV) başlayacağını gösterir (15).

### **Proliferatif Diabetik Retinopati (PDR)**

Retina yüzeyinde ve/veya optik disk üzerinde yeni damar oluşumu ve birlikte fibröz doku proliferasyonu görülmesi ile karakterizedir. Esas bulgu olan neovaskülarizasyonlar retina yüzeyinde özellikle temporal kadranda ve optik disk üzerinde yerleşirler. Neovaskülarizasyonların özelliği, büzüşme yeteneği olan fibröz doku ile çevrili olmasıdır. PDR tanısı koyabilmek için retina yüzeyinde ve/veya optik disk üzerinde yeni damar oluşumunun ve birlikte fibröz doku proliferasyonunun olması şarttır (13). PDR diyabetik popülasyonunun yaklaşık % 5- 10 unda görülür. Otuz yıllık diyabetik olguların yaklaşık % 60'ında PDR mevcuttur. Ağır NPDR' si olan olgular PDR gelişme riski en yüksek olgulardır (4). Klinik olarak iki dönemde incelenir (Tablo II).

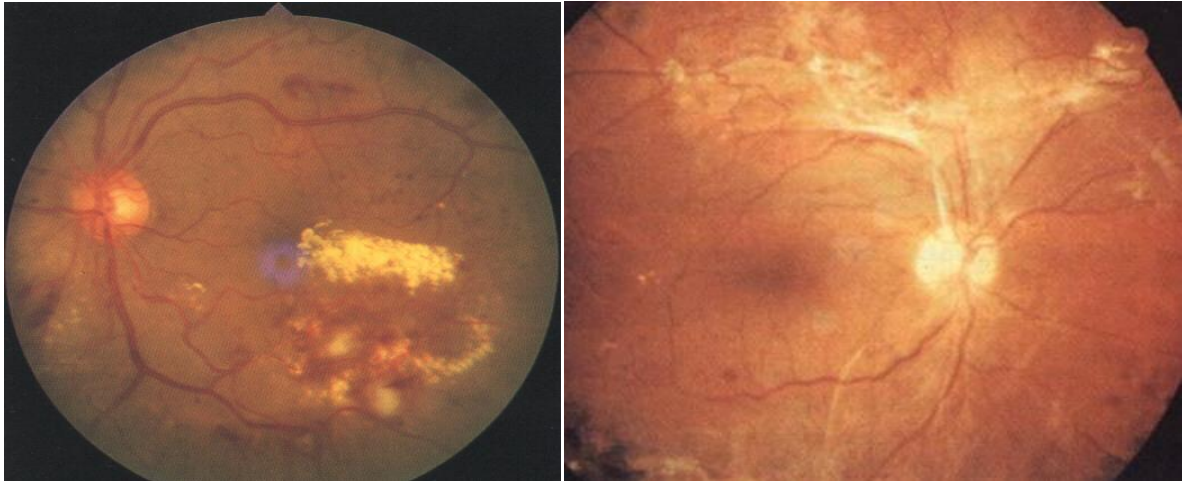
**1-Erken PDR:** Retinal neovaskülarizasyonlar ve minimal fibröz doku proliferasyonu ile karakterizedir (Şekil II a).

**2- Yüksek Riskli PDR:** Neovaskülarizasyonlar vitreusa doğru ilerlemiş ve beraberindeki fibröz doku belirginleşmiştir. Bunlara preretinal ve vitre içi hemorajiler eşlik eder (Şekil II b).

**Diabetik Retinopati ve Etiyopatogenezi**  
*Diabetic Retinopathy and Etiopathogenesis*

**Tablo II:** Diabetik retinopatinin klinik bulguları.

Nonproliferatif DR	Proliferatif DR	İleri Dönem Diabetik Göz
<ul style="list-style-type: none"> <li>• Mikroanevrizma</li> <li>• Hemoraji</li> </ul>	<ul style="list-style-type: none"> <li>• Neovaskülarizasyon</li> <li>• Disk (NVD)</li> <li>• Retina (NVE)</li> <li>• Fibröz Proliferasyon</li> <li>• Disk (FPD)</li> <li>• Retina (FPE)</li> <li>• Hemoraji</li> <li>• Preretinal</li> <li>• Vitreus içi</li> </ul>	<ul style="list-style-type: none"> <li>• Retina dekolmanı</li> <li>• Rubeozis iridis</li> <li>• Neovasküler Glokom</li> </ul>
<ul style="list-style-type: none"> <li>• İRMA</li> <li>• Sert eksuda</li> <li>• Yumuşak eksuda</li> <li>• Venöz değişiklik</li> <li>• Arterial tıkanma</li> </ul>		
<p style="text-align: center;">Mum alevi Noktasal</p> <p style="text-align: center;">Dilatasyon Boğumlanma</p>		



**Şekil II:** Proliferatif diabetik retinopati. PDR II a ( sol): Retinal neovaskularizasyonlar, sert eksudalar, preretinal hemoraji, II b ( sağ) : İleri dönem PDR: retinal çekintilere neden olan fibrovasküler bantlar ve retinal hemorajiler.

### Klinik Bulgular

#### Neovaskülarizasyon (NV)

Görünüm olarak araba tekerleği şeklinde veya belirgin radyal paterni olmayan düzensiz şekilli damarlardır. Son derece naziktirler, geçirgenlikleri fazladır ve mezankim kaynaklı, kontraktil özelliği olan (içerdiği fibroblastlar nedeniyle) fibröz bir doku tarafından sarılırdılar. Başlangıçta belirgin olmayan bu fibröz doku, zamanla matlaşarak görünür hale gelir. NV, optik disk üstünde ve/veya retinanın herhangi bir yerinde gelişebilir. Retina yüzeyine yerleşen NV'lar sıklıkla arka kutupta ve ana temporal arkadlar boyunca lokalize olurlar. PDR' li olguların % 15' inde NV optik disk üstünde veya bir disk çapı uzaklıktaki mesafede, % 40'ında bu alan dışındaki retina yüzeyinde, % 45' inde ise her iki bölgede yerleşim gösterir. PDR' nin geç evresinde bu damarlar gerileyebilir (13, 15).

#### Hemoraji

DR'de hemoraji neovasküler dokudan kaynaklanır. İki tip hemoraji görülür. Retina önü hemoraji, mevcut vitreus dekolmanı boyunca dekole vitreus ile retina yüzeyi arasında yerleşim gösterir. Rezorbe olabileceği gibi, vitreusun içine de yayılabilir. Vitre içi kanama, ağır görme kaybına yol açar. Vitreus içine doğru büyüyen NV'a ya da oluşmuş retina önü kanamanın yayılmasına bağlı olarak gelişir. İlk vitreus kanamalarında olgunun durumuna göre ilk üç aylık sürede kendiliğinden rezorpsiyon beklenir (16, 17). Lazer tedavisinin uygulanmamış olması, kanama ile birlikte traksiyonel dekolmanın varlığı ve olgunun özel durumu (tek göz olması, genç olması) erken vitreoretinal cerrahiye gerektirir.

### Vitreus Dekolmanı

PDR' nin seyri sırasında vitreus dekolmanının gelişmesi, klinik seyrin değişmesine yol açar. Vitreusun veya fibrovasküler proliferasyonun kontraksiyonu vitreoretinal yapışıklığın yoğun olduğu bölgelerde retinanın dekolmanına yol açar. Nadiren proliferasyonun yanında tam kat retina yırtığı gelişebilir ve yırtıklı retina dekolmanının gelişimine yol açabilir. PDR' de total vitreus dekolmanı gelişirse, PDR involusyonel evreye girer (burned-out) ve nadir de olsa mevcut NV'lerin gerilemesine yol açar. Eğer makula dekolman olmadan kalabilmişse, görme az da olsa korunabilir (17).

### Makula Ödemi

#### Epidemiyoloji

Diabetik makula ödemi prevalansı % 10'dur. Diabetik süresiyle ilişkilidir ve 20 yılda prevalans % 25'e yükselmektedir. DR'nin şiddetiyle de doğrudan ilişkilidir. DR ilerledikçe makula ödemi insidansı artar (4). Erken NPDR olan olgularda en önemli görme kaybı nedeni makula ödemidir. NPDR evresindeki görme kaybının % 80'inden sorumludur. Genç diyabetiklerde makula ödemi tanısı takiben ilk 9 yılda nadir olarak görülürken yaşlı diyabetiklerde daha erken görülür ve daha fazla görme kaybına neden olur.

#### Patogenez

Makula ödemi makula bölgesindeki retina içinde ekstrasellüler alanda sıvı birikimidir. Makula ödeme katkıda bulunan birçok faktör vardır. Bunların başında iç kan retina bariyerinde bozulmaya neden olan retina kapillerlerin fonksiyonel hasarı ve nekrozu gelmektedir. Mikroanevrizmaların ve kapillerlerin anormal şekilde geçirgen retina endotel hücreleri ve intraretinal mikrovasküler anormallikler serum lipoproteinlerinin sızmasına neden olur. Vitreusun makula ödeme etkisi olduğu kabul edilmektedir. Nitekim arka vitreus dekolmanı olan olgularda makula ödemi seyrek olarak görülür. Makula ödemi fokal ve diffüz olmak üzere iki farklı tipte görülür.

#### Semptomlar

Görme keskinliği el hareketleri ile 10/10 arası bir düzeyde olabilir. Görme keskinliği ile ödemin şiddeti arasında her zaman bir paralellik bulunmaz (5). Makula ödemi bulunan diyabetiklerde görme keskinliği spontan olarak düzelebileceği gibi gün içinde bile değişebilir. Ancak, görme keskinliğindeki dalgalanmalar kan şekeri düzeyindeki değişmelerle de ilgili olabilir.

### Tanı

Direkt ve indirekt oftalmoskopi (Goldmann 3 aynalı kontakt lensi) ile yapılan muayene en hassas yöntemdir. Makulayı merkez alan 30 derecelik renkli fundus fotoğrafları ve kırmızıdan yoksun fotoğraflar tanıda kullanılabilir. FFA makula ödemi ve tipinin belirlenmesinde faydalıdır. Makula merkezinden bir disk çapı uzaklıkta yerleşmiş retina kalınlaşması veya sert eksuda, tek başına makula ödemi tanısını koydurur. Ama FFA' da görülen sızıntıya retina kalınlaşması ve sert eksuda eşlik etmezse tek başına tanı konamaz (18).

### Makula Ödemi Sınıflaması

#### Fokal Makula Ödemi

Makula merkezinden itibaren bir disk çapı uzaklıktaki bir alanda yer alan herhangi bir retina kalınlaşması ya da sert eksuda oluşumları fokal diabetik makula ödemi olarak adlandırılır. Fokal makula ödemi genellikle, mikroanevrizma ve dilate kapillerlerden oluşan sızıntılardan kaynaklanır. Bu sızıntıların sıvı komponentlerinin zamanla rezorbe olması ile içindeki lipit ve lipoprotein türevleri retinanın içi ve dış pleksiform tabakalarında birikir ve sert eksudaları oluşturur (5).

"Early Treatment Diabetic Retinopathy Study" (ETDRS) tarafından klinik uygulamada fokal bir ödemin şiddet ve düzeyini belirlemek ve tedavi kriterlerini daha kolay saptamak için klinik olarak anlamlı makula ödemi (KAMÖ) tanımı teklif edilmiştir. KAMÖ için bütün tanımlanmalarda retina kalınlaşması esas alınmıştır. Buna göre fokal bir makula ödeminin KAMÖ kabul edilebilmesi için;

1. Makula merkezinde ya da merkezin 500 mikron çevresinde retina kalınlaşması,
2. Makula merkezinde ya da merkezin 500 mikron çevresinde, bitişigindeki retinanın kalınlaşmasıyla birlikte olan sert eksudalar.
3. Herhangi bir bölümü makula merkezinden bir disk çapı uzaklıktaki bir alanda yerleşmiş, bir disk çapı büyüklükte ya da daha büyük retina kalınlaşması bölgesi olması gereklidir (18).

#### Diffüz Diabetik Makula Ödemi

Makula merkezini, yani foveal avasküler zonu da içine alan iki ya da daha fazla disk çapı büyüklüğündeki retina kalınlaşmaları diffüz diabetik makula ödemi olarak adlandırır. Diffüz diabetik makula ödemi ile kontrolsüz hiperglisemi, renal yetmezlik, yüksek diastolik kan basıncı gibi bazı sistemik faktörler yakın

dan ilişkilidir. Fizyopatolojik olarak RPE pompa fonksiyonu bozukluğu katkıda bulunabilir. Bu tip ödemde mikroanevrizmalara ek olarak retina içi mikrovasküler anormallikler de sızıntılara neden olur.

Fokal diabetik makula ödeminden farklı olarak diffüz tipte kan-retina bariyeri (KRB) büyük moleküllerin geçişine engel olduğundan sert eksuda plakları nadir olarak görülür. Ayrıca diffüz tipte makulada kistoid değişikliklerde mevcuttur. Bu tip ödemde retinanın dış pleksiform katında (Henle katı) biriken sıvının buradaki sinir liflerinin oblik gidişi nedeniyle potansiyel boşluklarda birikmesi sonucunda kistoid bir görünüm ortaya çıkabilir. Diffüz diabetik ödemi ayıran başka bir özellikte FFA'de erken fazda retina kapiller yatağın görünürlüğü'nün artmış olmasıdır. Anjiyografide tıkalı kapillerlerin yanı sıra bu alanlara komşu dilate kapillerler de belirginleşmiş olarak görünürler. Diffüz diabetik makula ödeminin kendiliğinden gerileme ihtimali yoktur. Diabetik makula ödeminde erken teşhis ve tedavi ile görmede iyileşme ve stabilizasyon sağlanabilir.

### **DİABETİK RETİNOPATİNİN PATOGENEZİ**

Retina kapillerlerinde oluşan hastalığa sekonder olarak gelişen iskemik retina oluşumu, yeni damar oluşumunu teşvik edici anjiyjenik madde salınımını uyarır. Böylece iskemik retina alanının periferinden ve büyük çoğunlukla retina venüllerinden kaynaklanan neovasküler doku, retina yüzeyi ile vitreus arasına ilerler. Başlangıçta internal limitan membranın altında olan damarsal yapılar, ileri dönemlerde membranı delerek vitreus içine doğru kabarr. Optik disk üstünde gelişen damarlar, optik disk bölgesinde internal limitan membranın olmaması yüzünden çok daha erken dönemlerde vitreusa doğru ilerler (13).

#### **Kronik Hiperglisemi**

Diabetik Kontrol ve Komplikasyon Çalışma Grubu'na göre, diabetin mikrovasküler komplikasyonların gelişiminde en önemli faktör hiperglisemidir. Diğer risk faktörleri içinde; insülin direnci ve hiperinsüli-nemi, değişmiş olan yağ asidi ve protein metabolizması, ozmotik etki, hipertansiyon, bozulmuş metabolik sempatik aktivasyon sayılabilir. İn vivo ve in vitro çalışmalar hipergliseminin genetik ve çevresel faktörler eşliğinde biyokimyasal değişiklikleri başlattığını, oluşan metabolik yollar ve yıkım son ürünlerinin organ ve dokularda fonksiyonel hasar oluşturduğunu ortaya koymaktadır.

#### **Kronik Hiperglisemiye Bağlı Oluşan Değişiklikler:**

##### **A) Biyokimyasal**

- 1-Glikozilasyon- İlerlemiş glikozilasyon son ürünü (AGE) üretimi
- 2-Polyol (sorbitol) yolunun aktivasyonu
- 3-Protein kinaz C aktivasyonu
- 4-Oksidatif stres
- 5-Gen ekspresyonizmin değişmesi

##### **B) Fonksiyonel**

- 1- Sinirsel iletimin bozulması
- 2-Kapiller sızıntı
- 3-Büyüme faktörlerinin artışı

##### **C) Yapısal**

- 1-Matriks değişimi
- 2-İntimal proliferasyon
- 3-Endotel değişiklikleri

Kronik hipergliseminin bu sonuçlara yol açmasında glikozillenmiş son ürünlerin (advanced glycation end products-AGEs) artışı önemli rol oynar. Yüksek konsantrasyonda glikoz moleküllerinin lizin moleküllerinin epsilon amino grubuna bağlanarak "amodori ürünü" denilen bir ara ürün oluşturduktan sonra glikolize proteinler birbirleriyle çapraz bağlar yaparak "ilerlemiş glikozilasyon son ürünü" (AGEs) adı verilen yapıyı oluştururlar. Bu yapı, katıldığı metabolik olaylarda önemli değişikliklere yol açar. Oksidasyon ve glikozilasyon reaksiyonu sürdükçe inaktif metabolitler oluşamaz. Glikoz alımı insülininden bağımsız olan dokularda (lens, endotel, nöron) ise ancak glikoz sorbitole dönüştürülerek enerji için kullanılabilirdiğinden poliyol (sorbitol) yolunun aktivitesi artar (19).

Sorbitol yolu; aldoz redüktaz ve sorbitol dehidrogenaz enzimlerinin rol aldığı biyokimyasal bir yoldur. Hiperglisemi durumunda aldoz redüktaz, glikozu sorbitole çevirir. Sorbitol, daha sonra sorbitol dehidrogenaz yardımıyla fruktoza okside olabilir, fakat bu reaksiyon yavaş gelişen bir reaksiyondur. Bu nedenle sorbitol konsantrasyonu hücre içinde yüksek düzeylere çıkabilir (19). Sorbitol ve galaktitolün neden olduğu hücre içi artmış olan ozmolarite, oksijen taşınmasını bozarak hücrenin yaşamsal fonksiyonlarına devam edebilmesine engel olur. Sorbitol yolunun aktivasyonu, hiperglisemik psödohipoksi denilen ve iskeminin hücrede neden olduğu fonksiyonel ve yapısal bozukluklara benzer değişikliklere neden olur. Hücre içinde artan indirgenmiş nikotinamid adenin dinükleotid (NADH) ve nikotinamid adenin dinükleotid fosfat (NADP), başta serbest oksijen

radikallerinin yapım artışı olmak üzere, diabetik retinopatinin patogeneğinde sorumlu olduğu düşünülen, birbiriyle ilişkili ve karmaşık mekanizmalı pek çok yolun aktive olmasına zemin hazırlar.

Yapılan çalışmalarda, hiperglisemik durumda hücre içi sorbitol konsantrasyonunu artıran birçok hücrede protein kinaz C aktivitesinin arttığı ve Na-K ATPaz aktivitesinin azaldığı saptanmıştır (20). Bunun sonucu olarak da serbest oksijen radikali üretiminde artış, nitrik oksit sentezinde azalma, prostaglandin metabolizmasında bozukluk, kanın hücresel elemanlarında fonksiyonel değişiklikler gibi diyabetin mikroanjiyopatik komplikasyonlarına yol açabilecek bozukluklar meydana gelmektedir.

### **Glikolize Hemoglobin (HbA1c)**

Retinal vasküler bozukluğa neden olan faktörlerden biri de, hemoglobin yapısında meydana gelen değişikliklerdir. Normal yetişkin bir insanda bulunan hemoglobinlerin % 97' si Hb-A' dir. Bunun da % 3- 6 kadarını minör komponentler denilen HbA1c, HbA1b ve HbA1a oluşturur. Minör komponentler, hemoglobinin enzimatik olmayan glikozillenmesi ile oluşur. Glukohemoglobinin en fazla bulunan komponenti olan HbA1c, hemoglobinin 6 zincirindeki son valin aminoasidinin glikozillenmesi sonucu meydana gelir. Bu reaksiyon, ancak hiperglisemi durumunda gerçekleşir, nonenzimatik ve tek yönlüdür. Hemoglobin glikozillendikten sonra içinde bulunduğu eritrosit ile beraber ortalama 90 gün dolaşımında kalır ve son 2-3 ayı içeren dönem için hastanın hiperglisemik durumu hakkında bilgi verir.

Normal popülasyonda HbA1c seviyesi % 5- 6 düzeyindeyken diyabetiklerde bu oran % 14- 20' ye kadar çıkabilmektedir. Diyet, egzersiz ve ölçüm zamanından etkilenmez. Glikohemoglobin düzeyinin diabetik hastalarda arttığı ve HbA1c' nin tanıda oral glikoz tolerans testinden daha iyi bir laboratuvar bulgusu olduğunu kabul eden araştırmacıların sayısı gün geçtikçe artmaktadır.

### **Serbest Oksijen Radikalleri ve Antioksidan Ajanlar**

Serbest radikal reaksiyonları, normal metabolik yolların işleyişinin doğal bir sonucudur. Oksidan moleküller, organizmada başlıca glikozun oksidasyonu olmak üzere tüm anabolik ve katabolik reaksiyonlar sırasında ve sonrasında sürekli bir oluşum halindedir. Bununla eş zamanlı olarak, serbest radikallerin zararlı etkilerini engellemek üzere organizmada antioksidan savunma mekanizmaları gelişmiştir. Bu oluşum ve

etkisizleştirme olayları bir denge halindedir. Serbest radikal molekülleri, belirli bir düzeyde kaldıkları sürece organizmanın yabancı maddelere ve enfeksiyöz ajanlara karşı savunmasında önemli rol oynarlar. Ancak belirli düzeyin üzerinde oluşur ve antioksidanlar yetersiz kalırsa hücrenin yapı elemanları olan protein, lipid, nükleik asit ve bazı enzimleri bozarak zararlı etkilere neden olurlar. Biyokimyasal açıdan en önemli serbest radikaller, oksijen kökenli olanlardır.

Serbest radikaller, hücre ve dokularda birçok zararlılara yol açarlar. Bu etkiler şu şekilde özetlenebilir (20): 1-DNA' nın tahrip olması, 2-Nükleotid yapılı koenzimlerin yıkımı, 3-Tiollere bağımlı enzimlerin yapı ve fonksiyonlarının bozulması, 4-Protein ve lipidlerle kovalan bağlar yapması, 5-Enzim aktiviteleri ve lipid metabolizmasında değişiklikler, 6-Mukopolisakkaritlerin yıkımı, 7-Membran proteinlerinin tahribi, taşıma sistemlerinin bozulması, 8-Kollajen, elastin gibi proteinlerin yapısını bozarak, aterosklerotik değişikliklerin oluşması, 9-Lipit peroksidasyonu, membran yapı ve fonksiyonlarının değişmesi.

### **Diyabet ve Oksidatif Stres**

Diyabette oksidatif stres pek çok mekanizmaya bağlı olarak artabilmektedir, ancak bu mekanizmaların diabetik komplikasyonlara katkısı tam olarak ispatlanmamıştır. Deneysel bulgular, artan reaktif oksijen türlerinin oluşumunun ve zayıflayan antioksidan savunmanın bu karmaşık mekanizmaların temelini oluşturduğunu göstermektedir.

Diabetes mellitusta oksidatif stresin olası kaynakları:

1-Serbest radikal üretiminin artışı

- Hiperglisemi
- Karbonhidrat, yağ ve proteinlerin otooksidasyonu
- 2-Antioksidan savunma sisteminde bozulma
- Antioksidan enzim sistemlerinin inaktivasyonu
- Glutatyon gibi antioksidan maddelerin konsantrasyonunun azalması
- 3-Enzimatik yollardaki değişiklikler
- Polyol (sorbitol) yolunun aktivasyonu
- Mitokondriyal oksidatif metabolizmada değişiklikler
- Prostaglandin, lökotrien, NO metabolizmasında değişiklikler
- 4-Diğer
- İskemi-reperfüzyon hasarı
- Hipoksi ve psödohipoksi

Hiperglisemide, artmış plazma serbest radikal konsantrasyonunun nedenini açıklayabilecek birbiri ile bağlantılı pek çok yol vardır. Retina, lens, nöron ve endotel hücrelerinde yüksek glikoz konsantrasyonuna



maruz kalınması sonucu intrasellüler sorbitol ve früktoz artışı (sorbitol→polyol yolu aktivasyonu) olur.

Sorbitol yolunda rol alan aldoz redüktaz, hücrede NADPH kullandığı için, NADPH depolarında azalmaya neden olur ve buna bağlı olarak çalışan nitrik oksit sentetaz ve glutatyon redüktaz enzim aktivitelerini azaltır. Azalmış glutatyon redüktaz seviyesi, hidrojen peroksit tarafından hasara uğrayan endotel hücrelerinin sayısını artırır. Oksidatif stres, NO sentez ve salınımını azaltma yanında NO'un etkilerini de inaktive ederek diabetik hastalarda endotel hasarı ve bozulmuş vazodilatatör cevap mekanizmalarına neden olur (21).

Hiperglisemi, insülin aktivitesi ve sensivitesini bozar ya da azaltır. Normalde, insülin hücrelere glikoz girişim ve metabolizmasını düzenler, glikojenez ve yağ dokusunda lipolizi inhibe eder. İnsülin aktivitesinin bozulması insülin rezistansı ve hiperinsülinemiye neden olur. Hiperinsülinemiye bağlı olarak sempatik sinir sistemi aktivasyonu gerçekleşir. Diabetik hayvanlarda, katekolaminlerin metabolik hızı ve otooksidasyonu arttırarak serbest radikal ürünlerinde artışa yol açtığı gösterilmiştir. Ayrıca lipoliz inhibisyonunun ortadan kalkmasına bağlı serbest yağ asidi seviyesi artmakta ve bunların peroksidasyonu sırasında oksijen radikalleri açığa çıkmaktadır. Parçalanmış yağ asitleri ve toksik radikalleri, hücresel enerji dengesi ve endotelial bariyer fonksiyonlarını düzenleyen membran Na-K ATPaz gibi pompa fonksiyonlarını bozmakta, endotelde glutatyon konsantrasyonunu azaltmaktadır.

Oksidatif stresin önemli hedeflerinden biri de proteinlerdir. Reaktif oksijen radikalleri proteinlerin aminoasit dizilimlerinde modifikasyonlara neden olarak protein karbonil formlarının oluşumuna yol açarlar. Protein karbonil seviyelerinin artışı ve bu maddelerle diyabet komplikasyonlarının arasındaki ilişkiler deneysel çalışmalarla gösterilmiştir. Protein ve lipit oksidasyonu, hastalarda DNA hasarına yol açar. Diabetik hastalarda artışı saptanan 8 hidroksideguanozin'in, DNA'daki oksidatif hasarın indikatörü olduğu ve mikroanjyopatik komplikasyonların gelişmesine neden olduğu çalışmalarla gösterilmiştir (22).

### **Endotel Disfonksiyonunun Rolü**

#### **Oküler Kan Akımı Artışı ve Endotel Disfonksiyonu**

Diabet hastalarında retinopatinin klinik bulguları başlamadan tanımlanan retina perfüzyon anomalileri

vardır. Retina kan akımında artışın kendisi de diabetik retinopati patogeneziye katkıda bulunabilir. Retina perfüzyonunda artışın damar lümeninde gerilme yaparak endotel hasarının artırdığı varsayılmaktadır. Değişen retina otoregülasyonu retinanın hiperperfüzyonunu uyarak endotel hasarına katkıda bulunabilir. Sistemik hipertansiyon varlığında diabetik retinopati sıklığı ve progresyon hızında artış bu hipotezi destekler.

#### **Nitrik Oksit ve Endotelin**

NO, vasküler endotelde L-argininden sentezlenen güçlü bir vasodilatör ajandır. Bazı hayvan ve insan çalışmalarında endotel kaynaklı NO, koroidin kan dolaşımında gerekli bulunmuştur. İn vitro olarak çalışılmış birçok araştırma NO'nun retina damar tonüsünü kontrol ettiğini göstermektedir. Diabetik ratlarda yapılan çalışmada retinada artmış NOS enzim aktivitesi gözlenmiştir. Diabetik retinadaki total NO miktarının çoğunun iNOS tarafından sentezlendiği bildiriliyor. NOS inhibitörü olan aminoguanidinin ratlarda oküler kan akımında artışı tersine çevirdiği görülmüştür (23). Endotelin-1 endotel tarafından salınır. Güçlü vazokonstriksiyon yapan endotelin varlığı retina ve koroid dokusunda gösterilmiştir. Tip I ve tip II diabetli ve retinopatisi olan hastalarda plazmada endotelin-1 konsantrasyonunda artış gözlenmiştir. Endotelin-1'in hiperoksiye cevap olarak vazokonstriksiyon yaptığı ileri sürülmektedir (23).

#### **VEGF (Vasküler Endotelial Büyüme Faktörü) ve Diğer Büyüme Faktörleri**

Anjiogenezis kapillerlerden yeni damar büyümesidir ve vasküler hasar, tümör, lokal enflamasyon ve sitokinler ile proteolitik enzimleri açığa çıkaran proliferasyon, hücre migrasyonu ve yeni damar elementlerinin büyümesi ile başlatılabilir. Anjiogenezis vasküler endotelial büyüme faktörü (VEGF), platelet kaynaklı büyüme faktörü (PDGF), dönüştürücü büyüme faktörü (TGF) ve anjiotensin tarafından uyarılmakta, alfa interferon (INF $\alpha$ ), anjiostatin ve endostatin tarafından baskılanmaktadır (24). VEGF, PDR'nin gelişiminde önemli rolü olan bir büyüme faktörüdür ve diabette retina perfüzyon bozukluğuna katkıda bulunur. VEGF'nin retina perisit ve endotel hücrelerinde spesifik bağlanma reseptörleri bulunur. Bu reseptörlerin inhibisyonu neovaskülarizasyonu baskılar. Deneysel olarak VEGF'nin vitreus içine verilmesi retinada iskemi ve mikroanjyopati oluşturmaktadır. Erken diabetik retinopati evresinde VEGF sentezi artmakta, fotokoagülasyon sonrası bazal düzeye geri

dönmektedir (23). VEGF'den başka PDR patogene- zinde rol oynayan PDGF, RPE hücre ve glial hücre göçü ve proliferasyonunu uyararak mikrovasküler yapıda anjiogenezis yapar. PDR'li hastalardan alınan vitreus örneklerinde VEGF düzeyi kadar PDGF düzeyi de yük- selmiş olarak bulunmaktadır. PDR' de VEGF yanı sıra IGF-1 miktarı da vitreusta artmış olarak bulunmuştur. Her iki faktöründe kaynağı iskemik retina olarak kabul edilmektedir, ancak kan retina bariyerinin bozulma- sından dolayı bu faktörlerin serumdan geldiğini kanıt- lar bulgular mevcut değildir. Yapılan çalışmalar sonu- cu VEGF ve IGF-1'in gözden kaynaklandığı gösterilmiştir. Ancak bu iki faktör arasında nasıl bir ilişki olduğu bilinmemektedir (25).

### Büyüme Hormonu (GH)

Proliferatif diabetik retinopatinin patogenezinde büyüme GH' un rolü bilinmektedir. Alzaid ve ark, diyabetli ve GH eksikliği olan hastalarda proliferatif retinopatinin sıklığını % 12, kontrol grubunda ise proliferatif retinopati sıklığını % 62,5 olarak görmüş- lerdir. Akromegali ve diyabeti olan hastalarda prospektif olarak proliferatif retinopati sıklığında artış olmadığı görülmüştür. Bütün bunlara dayanarak GH'un retinopatinin oluşmasında gerekli olduğu ancak kendisinin tek başına etken faktör olmadığı kabul edilmiştir. Diyabetiklerde ve sağlıklı insanda, serum bazal GH, ILGF3 (insülin benzeri büyüme faktörü bağlayan protein-3), IGF-1 düzeyleri ölçülmüş, PDR'li hastalarda IGF-1, ILGF3 düzeyleri anlamlı olarak artmış bulunmuştur. PDR'li hastalarda IGF-1 lokal olarak üretildiğinden dolayı bu parametreler PDR patogenezinde rol oynayabilirler (26).

### KAYNAKLAR

1. Büyükdevrim S. İç Hastalıkları. Diabetes mellitus. 1inci Baskı, İstanbul: Bayda AŞ, 1992:190-1.
2. Expert committee on the diagnosis and classifica- tion of diabetes mellitus. Report of expert committee on diagnosis and classification of diabetes mellitus. Diabetes Care 2003;26(suppl 1):5-20.
3. Özçetin H. Pratik göz hastalıkları. 2nci Baskı, Bursa: F. Özsan Matbaacılık Ltd Şti, 2000:111-2.
4. Klein R, Klein BE, Moss SE, Cruickshanks KJ. The Wisconsin epidemiologic study of diabetic retinopa- thy. XIV Ten-year incidence and progression of dia- betic retinopathy. Arch Ophthalmol 1994;112(9):1217-28.
5. Bresnick GH. Diabetic macular edema, a review. Ophthalmology 1986;93(7):989-97
6. Klein R, Klein B, Moss S. Epidemiology of prolifera- tive diabetic retinopathy. Diabetes Care 1992;15(12):1875-91.
7. Günalp I. Diabetik retinopatide son gelişmeler. T Klin Oftalmoloji 1993;2(1):1-2.
8. Bayraktar Z. Diabetik retinopatinin sınıflandırılması, erken tanı ve takibi. T Oft Gaz 1990;20(2):136-9.
9. ETDRS Report Number 10. Grading diabetic reti- nopathy from stereoscopic color fundus photographs. An extension of the modified Airlie House classifica- tion. Ophthalmology 1991;98(5 suppl):786-806.
10. Guyer D, Yanuzzi L, Shields J (Editor). Retina- vitreous- macula. In: Aiello L, Cavallerano D, Aiello A, Bursell S. Diabetic retinopathy. WB Saunders Co, 1999:316-29.
11. Cogan DG, Toussaint D, Kuwabara T. Retinal vas- cular patterns, diabetic retinopathy. Arch Ophthalmol 1961;66(3):366-78.
12. Friendwald JS. Diabetic retinopathy. Am J Ophthalmol 1950;33(8):1199.
13. Engerman RL. Pathogenesis of diabetic retinopa- thy. Diabetes 1989;38(10):1203-6.
14. Muraoka K, Shimizu K. Intraretinal neovasculariza- tion in diabetic retinopathy. Ophthalmology 1989;91(12):1440-6.
15. Patz A. Clinical and experimental studies on reti- nal neovascularization. Am J Ophthalmol 1982;94(6):715-43.
16. Ryan S(Editor). Retina. In: Davis MA. Proliferative diabetic retinopathy. St Louis: CV Mosby CO, 1989;367-402.
17. Conway MD, Olk RJ . Diabetic maculopathies. Diagnosis and treatment. Ophthalmol Clin North Am 1993;(6):213-30.
18. Frank NR. On the pathogenesis of diabetic reti- nopathy. Ophthalmology 1991;98(5):586-93.
19. Grant M, Russel B, Fitzgerald C, et al. Insulin-like growth factors in vitreous: studies in control and diabetic subjects with neovascularization. Diabetes 1986;35(4):416-20.
20. Nakazawa H, Genka C, Fujishima M. Pathological aspect of active oxygen/free radicals. Japan J Physiol 1996;46(1):15-32.
21. Maritim AC, Sanders RA, Watkins JB. Diabetes, oxidative stress and antioxidants: a review. J Biochem Mol Toxicol 2003;17(1):24-38.

**Diabetik Retinopati ve Etiyopatogenezi**  
*Diabetic Retinopathy and Etiopathogenesis*

22. Dandona P, Thusu K, Cook S, et al. Oxidative damage to DNA in diabetes mellitus. *Lancet* 1996;347(8999):444-5.
23. Schmetterer L, Wolzt M. Ocular blood flow and associated functional deviations in diabetic retinopathy. Review. *Diabetologia* 1999;42(4):387-405.
24. Jochen S, Klaus TP, Helmut S, Andreas P. High levels of angiostatin in the vitreous of patients with proliferative diabetic retinopathy after previous laser coagulation. *Diabetes* 1999;48(suppl 1):A20.
25. Rafael S, Rosa B, Ana C, Cristina H, Rosa M S, Jordi M. Lack of relationship between increased IGF-1 and VEGF intravitreal concentrations in proliferative diabetic retinopathy. *Diabetes* 1999;48(suppl 1):A156-7.
26. Aly A, Gamal AB, Soheir S, Ahmed AM. Serum growth hormone (GH) insulin like growth factor one (IGF-1) and insulin growth factor binding protein three (IGFBP3) in diabetic retinopathy. *Diabetes* 1999;48(suppl 1):A386.