

OLGU SUNUMU / CASE REPORT

Lökositoklastik Vaskülit Bulguları ile Ortaya Çıkan Ülseratif Kolit

Ulcerative Colitis Presented with Leucocytoclastic Vasculitis Findings

Seval DOĞRUK KAÇAR¹, Pınar ÖZUĞUZ¹, Kasım DEMİR², Tekin TÜRKSOY³, Gürsel ACARTÜRK²

¹Afyon Kocatepe Üniversitesi Tıp Fakültesi, Deri ve Zührevi Hastalıkları AD, Afyonkarahisar

²Afyon Kocatepe Üniversitesi Tıp Fakültesi, İç Hastalıkları AD, Gastroenteroloji Bölümü, Afyonkarahisar

³Afyon Kocatepe Üniversitesi Tıp Fakültesi, İç Hastalıkları AD, Afyonkarahisar

ÖZ

Ülseratif kolit kolonun inflamatuvar bir hastalığı olup pek çok mukokutanöz bulgu ile birlikte görülebilir. Burada lökositoklastik vaskülit tanısı alan deri lezyonlarının ortaya çıkmasından kısa süre sonra karın ağrısı ve hematokezya şikayetleri ile başvuran ve ülseratif kolit tanısı alan 46 yaşındaki erkek hasta sunulmuştur.

Anahtar Kelimeler: Ülseratif kolit, lökositoklastik vaskülit, deri bulguları

ABSTRACT

Ulcerative colitis is an inflammatory disease that is associated with many mucocutaneous findings. Here, we report a 46 year old male patient, short after skin lesions diagnosed as leucocytoclastic vasculitis, he presented with abdominal pain and hematochezia and diagnosed as ulcerative colitis.

Keywords: Ulcerative colitis, leukocytoclastic vasculitis, skin findings

Geliş Tarihi / Received: 08.10.2013

Kabul Tarihi / Accepted: 24.10.2013

Yazışma Adresi / Correspondence: Yrd. Doç. Dr. Seval DOĞRUK KAÇAR

Afyon Kocatepe Üniversitesi Tıp Fakültesi Deri ve Zührevi Hastalıkları Anabilim Dalı, Afyonkarahisar
sevaldogruk@hotmail.com

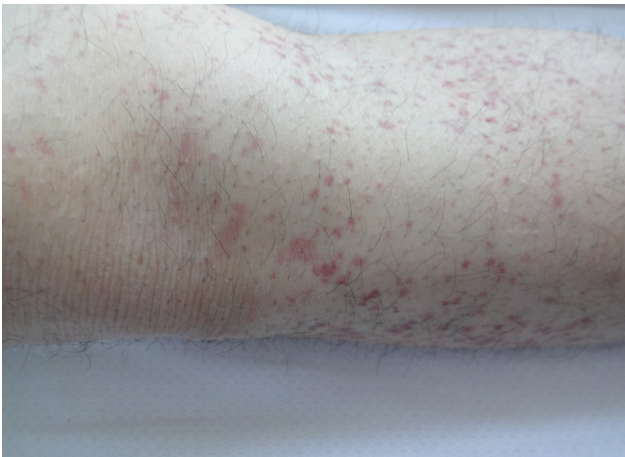
GİRİŞ

Ülseratif kolit; kolonun tekrarlayan, inflamatuvar ve ülseratif bir hastalığı olup sıklıkla kanlı diyare ve karın ağrıları ile ortaya çıkar. Piyoderma gangrenozum, eritema nodozum, akneiform erupsiyonlar, aftlar, immünbüllöz hastalıklar, ürtikeryal vaskülit ve pyostomatitis vejetans gibi pek çok mukokutanöz bulgu ülseratif kolite eşlik edebilir ve bu bulgular sıklıkla barsak bulgularından sonra görülür (1).

Lökositoklastik vaskülit primer deri tutulumu ile seyreden bir küçük damar vaskülitidir. Etiyolojide ilaçlar, infeksiyonlar, otoimmün hastalıklar, gıda ve gıda katkı maddeleri ve maligniteler gibi pek çok faktör yer alır. En sık alt ekstremitelerde başlayan simetrik palpabl purpura olarak görülür. Bu hastalarda sistemik tutulum bulguları izlendiğinde Henöch Schönlein vaskülit, Wegener granülomatozu, Poliarteritis nodoza, mikst kriyoglobulinemi gibi diğer vaskülit nedenleri düşünülmelidir. Gastrointestinal tutulumla bağlı karın ağrısı ve gastrointestinal kanama görülebilir (2). Burada lökositoklastik vaskülit tanısı alan deri bulgularının ortaya çıkmasından kısa süre sonra gelişen hematokezya ve karın ağrısı sebebiyle değerlendirilerek ülseratif kolit tanısı alan bir erkek hasta sunulmuştur.

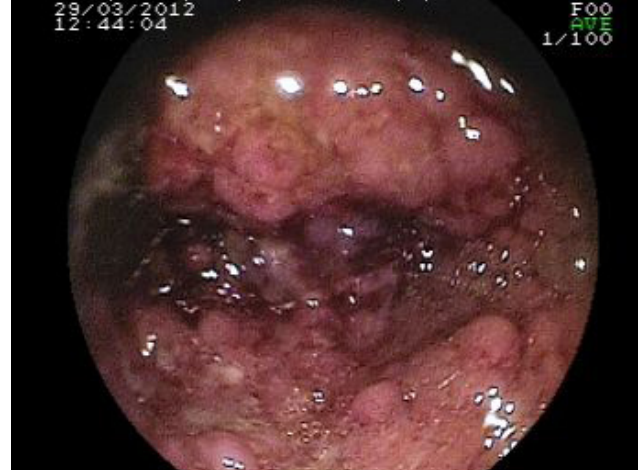OLGU SUNUMU

Kırk altı yaşındaki erkek hasta dermatoloji polikliniğine 1 hafta içinde ayak bileklerinde başlayıp karına yayılan döküntüleri sebebiyle başvurdu. Hastanın dermatolojik muayenesinde bilateral alt ekstremitelerden göbük altına kadar uzanan



Şekil I: Alt ekstremitelerde purpurik makülopapüller.

yaygın purpurik basmakla solmayan palpabl makül ve papüller izlendi (**Şekil I**). Hastanın sorulmasında başvuru sabahı başlayan hafif ka-



Şekil II: Kolonoskopide diffüz mukozal eritem ve yaygın ülserler.

rın ağrısı ve kanlı dışkılama şikayeti olduğu ayrıca 2 ay kadar önce şiddetli karın ağrısı sebebiyle mezenter iskemisi düşünülerek yoğun bakımda takip ve tedavi edildiği öğrenildi. Yapılan laboratuvar incelemede artmış sedimentasyon hızı, normal CRP, lökosit sayısı, böbrek ve karaciğer fonksiyon testleri yanında viral hepatit markerları da negatif idi. Cilt lezyonlarından deri biyopsisi alınan hasta gastroenteroloji tarafından değerlendirildi ve yapılan kolonoskopide diffüz mukozal eritem ve ödem yanında multipl mukozal ülserler-ülseratif kolit lehine bulgular (**Şekil II**) saptandı. Günlük ishal sayısının ve kanlı dışkılamasının fazla olması, yüksek sedimentasyon hızı ve fizik muayenedeki batın bulguları dikkate alınarak, şiddetli ülseratif kolit tanısı ile 40 mg metilprednisolon ve mesalazin (oral 4gr/gün ve rektal 8gr/gün) başlandı. Takipte kolit kliniği ve döküntülerde gerileme başladı. Hastanın steroidi oral 30 mg prednisolona geçilip, haftalık 5 mg doz azaltılması planlandı. Deri lezyonları ve gastrointestinal şikayetleri kısa sürede gerileyen hasta yatışının 17. gününde taburcu edildi. Steroidi azaltılarak kesilen hasta mesalazin tedavisi ile 8 aydır takip edilmektedir.

TARTIŞMA

Lökositoklastik vaskülit, histolojik olarak postkapiller venüllerin etrafında nötrofilik infiltrasyon ve nükleer atıklar, damar duvarında

fibrin depozitleri, eritrosit ekstrasvazasyonu gibi bulguların izlendiği küçük damar vaskülitidir. Patogenezinde antijene karşı gelişen immünolojik yanıtı bağli oluşan immün komplekslerin damar duvarında yaptığı vasküler hasar yer alır. Bu immünolojik yanıtı çeşitli antijenler oluşturabilir. Özellikle beta-laktam antibiyotikler, nonsteroid antiinflamatuvarlar ve diüretikler gibi ilaçlar, başta viral ve bakteriyel infeksiyonları yanında pek çok sistemik hastalıkta lökositoklastik vaskülit tablosu görülebilir. Simetrik palpabl purpura olarak başlayan lezyonların yanı sıra maküler, ürtiker benzeri, plak şeklinde, vezikülobüllöz, hemorajik ve nekrotik lezyonlarda görülebilir. Ancak purpura tüm lezyonlara sıklıkla eşlik eder. Deri en sık tutulan organ olmasına rağmen böbrekler, gastrointestinal sistem, eklemler ve daha nadir olarak akciğer, kalp ve santral sinir sistemi de tutulumu olabilir. Bunun yanında ateş, halsizlik, yaygın atralji ve miyalji de görülebilir (2). Bizim olgumuz alt ekstremitelerde palpabl purpuraları sebebiyle dermatoloji kliniğine başvurdu ve başvuru anında eşlik eden gastrointestinal bulguları sebebiyle ilk olarak vaskülit sistemik tutulum düşünüldü. Ancak şiddetlenerek devam eden şikayetleri sebebiyle kolonoskopi yapıldı. Rektumdan itibaren diffüz tutulum olması nedeniyle ülseratif kolit tanısı ile tedavileri düzenlendi.

Ülseratif kolitte görülen deri bulgularını patogenetik mekanizmalarına göre üç ayrı grupta incelemek mümkündür (**Tablo 1**) (3). Lökositoklastik vaskülit ve ülseratif kolit arasında tam bir ilişki saptamak mümkün olmamakla beraber bu güne kadar birliktelik bildirilmiş vakalar vardır (4-7). Burada vaskülit oluşumuna yol açan immün komplekslerin submukozal lenfoid dokuda ortaya çıkan fekal antijenlere

Tablo 1: Ülseratif kolit ile beraber görülen mukokutanöz bulguların patogeneze göre gruplandırılması

Beslenme ve emilim bozukluklarına bağlı ortaya çıkan mukokutanöz bulgular	Anemi, glossit, keilit, akrodermatitis enteropatika, pellegra
Ülseratif kolit tedavisine bağlı ortaya çıkan mukokutanöz bulgular	Akne, akneiform lezyonlar, stria, Cushingoid görünüm, enfeksiyonlar, ilaç alerjileri
Tam patogenetik mekanizmaların bilinmediği mukokutanöz bulgular	Aftlar, eritema nodosum, immünbüllöz hastalıklar, lökositoklastik vaskülit, piyoderma gangrenozum, Sweet sendromu, stomatit , piyostomatitis vejetans

bağli olduğu düşünülür (8). Bunun yanında ülseratif kolit genetik ve çevresel faktörlerin etkisi ile oluşur. Akut gastroenterit atağına sebep olan ajanlar ülseratif kolit başlaması ya da alevlenmesine yol açabilir. Bu ajanların vaskülit oluşumunda da rol aldığı bilinmektedir. Böyle bir faktör her iki hastalığı başlatan neden olabilir. Öte yandan ülseratif kolit beraberinde görülen deri bulgularının hiç biri hastalığa özel bulgular değildir ve koincidental olarak birliktelik gösterebilir. Şüpheli ilaç kullanımı öyküsü olmayan, CRP ve viral markırları negatif olan hastamızda bunu ekarte etmek mümkün olmamıştır ancak tedavi ile ülseratif kolit kliniğinde ve vaskülitik lezyonlarda hızlı bir solma olması ülseratif kolit ilişkisini destekler. Sonuç olarak bu yazıda, inflamatuvar barsak hastalığı kliniği henüz ortaya çıkmadan saptanan bir lökositoklastik vaskülit olgusu sunulmuş olup, koincidental de olsa, bu birlikteliğe dikkat çekilmiştir.

KAYNAKLAR

1. Arai S, Katsuoka K. Cutaneous manifestations with ulcerative colitis. *Nihon Rinsho* 1999;57(11):2571-4.
2. Cox NH, Coulson IH. Systemic diseases and the skin. In: Burns T, Breathnach S, Cox N, Griffiths C (Editors). *Rook's Textbook of Dermatology*. 8th Edition, UK: Blackwell Publishing, 2010 62.50.
3. Timani S, Mutasim DF. Skin manifestations of inflammatory bowel disease. *Clin Dermatol* 2008;26(3):265-73.
4. Martin D, Handler T, McDermott J. Leucocytoclastic vasculitis in severe ulcerative colitis. *Mil Med* 2011;176(5):581-3.
5. Akbulut S, Ozaslan E, Topal F, Albayrak L, Kayhan B, Efe C. Ulcerative colitis presenting as leukocytoclastic vasculitis of skin. *World J Gastroenterol* 2008;14(15):2448-50.
6. Iannone F, Scioscia C, Musio A, Poscitelli D, Lapadula G. Leucocytoclastic vasculitis as onset symptom of ulcerative colitis. *Ann Rheum Dis* 2003;62(8):785-6.
7. Newton JA, McGibbon DH, Marsden RA. Leucocytoclastic vasculitis and angio-oedema associated with inflammatory bowel disease. *Clin Exp Dermatol* 1984;9(6):618-23.
8. Tripodi Cutri F, Salerno R, Lo Schiavo A, Gravina AG, Romano M, Ruocco E. Ulcerative colitis associated with leukocytoclastic vasculitis of the skin. *Dig Liver Dis* 2009;41(7):42-4.