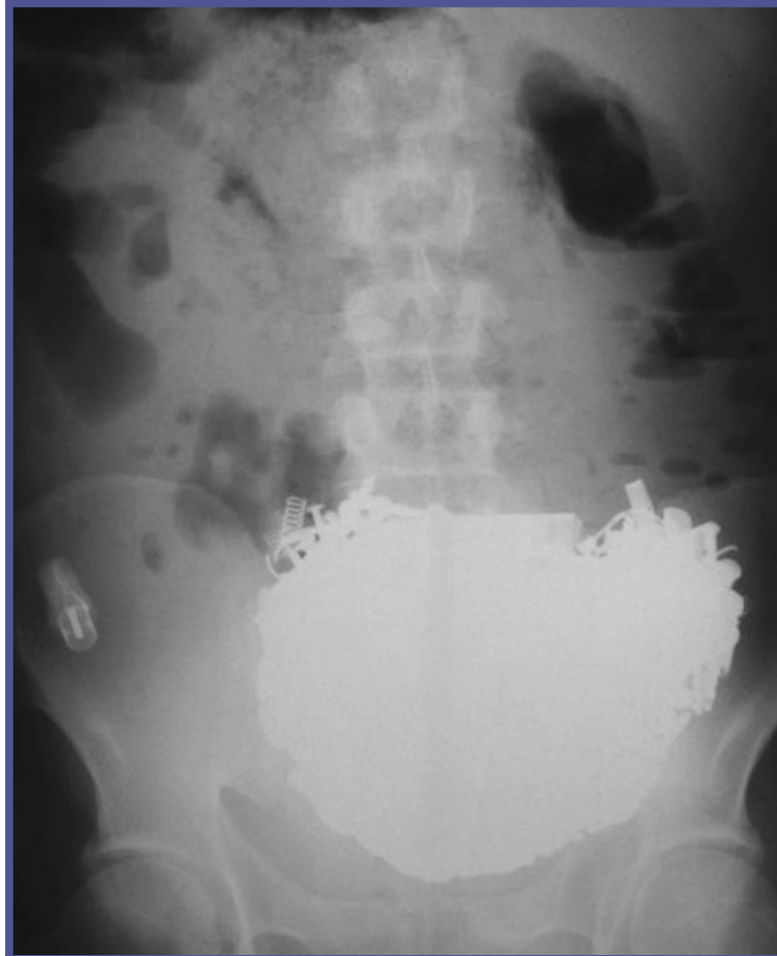

Sıra dışı mide metal yabancı cisimleri

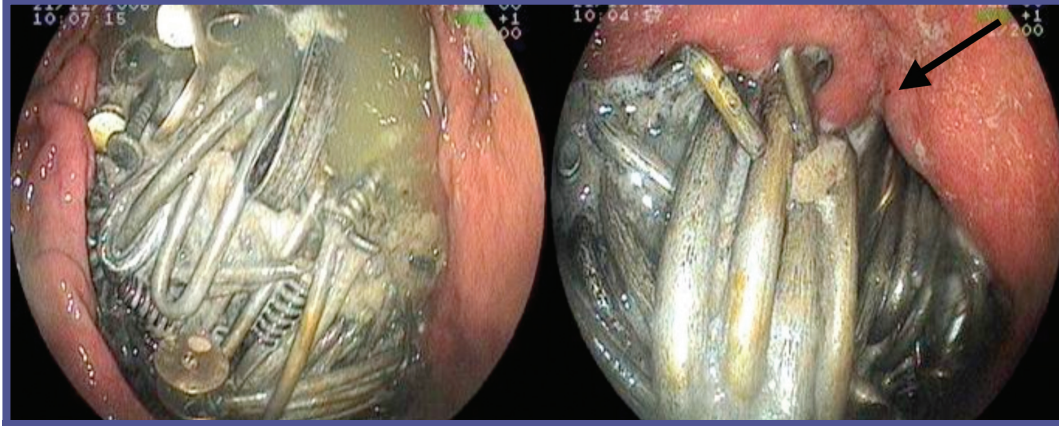
Unusual metal foreign bodies in the stomach

41 yaşında, şizofreni tanısı almış, yakınması olmayan erkek hastanın; kontrol fizik muaynesinde pelvisde sert, ağrısız, üzeri düzensiz, küresel kitle saptandı. Direkt batın grafisinde radyoopak, konturu düzensiz, pelvisde yabancı cisimler görüldü (Resim 1). Gastroskopide mide lümenini kaplayan, distale geçişi izin vermeyen, yer yer mide mukozasına penetre, pek çok farklı şekil ve büyüklükte metal cisimler görüldü (Resim 2 a-b). Yabancı cisimlerin mide duvarına penetrasyonundan, çok sayıda ve farklı boyutlarda olmasından dolayı endoskopik çıkarım ve laparoskopik cerrahi düşünülmüdü. Semptomsuz hasta elektif şartlarda opere edildi (Resim 3).



Resim 1. Direkt batın grafisinde pelvisde lokalize radyoopak yabancı cisimler

Özgün Görüntüler



Resim 2. a-Mide lümenini kaplayan; b-Mide mukozasına penetre yabancı cisimlerin endoskopik görünümü



Resim 3. Cerrahi olarak çıkarılan 218 adet ve 2.780 kg metal yabancı cisimler

Aliye SOYLU¹, Mustafa KALAYCI², Kemal DOLAY², Aydın ÇILTAŞ³, Erşan AYGÜN²

Bakırköy Dr. Sadi Konuk Eğitim ve Araştırma Hastanesi, Gastroenteroloji Kliniği¹, Genel Cerrahi Kliniği², İç Hastalıkları Kliniği³; İstanbul

YORUM:

Mide içinde çok çeşitli yabancı cisim görülebilmektedir. Bazıları kaza ile yutulurken, çoğunda hastanın mental retardasyonu veya psikiyatrik sorunu olması nedeniyle istemli ya da istemsiz olarak uzun süreli bir yutma söz konusudur. Sonuçta ağızdan alınıp, özofagustan geçebilecek herşeyi yabancı cisim olarak mide'de görmek mümkündür.

Prof. Dr. Orhan SEZGİN
Özgün Görüntüler Editörü