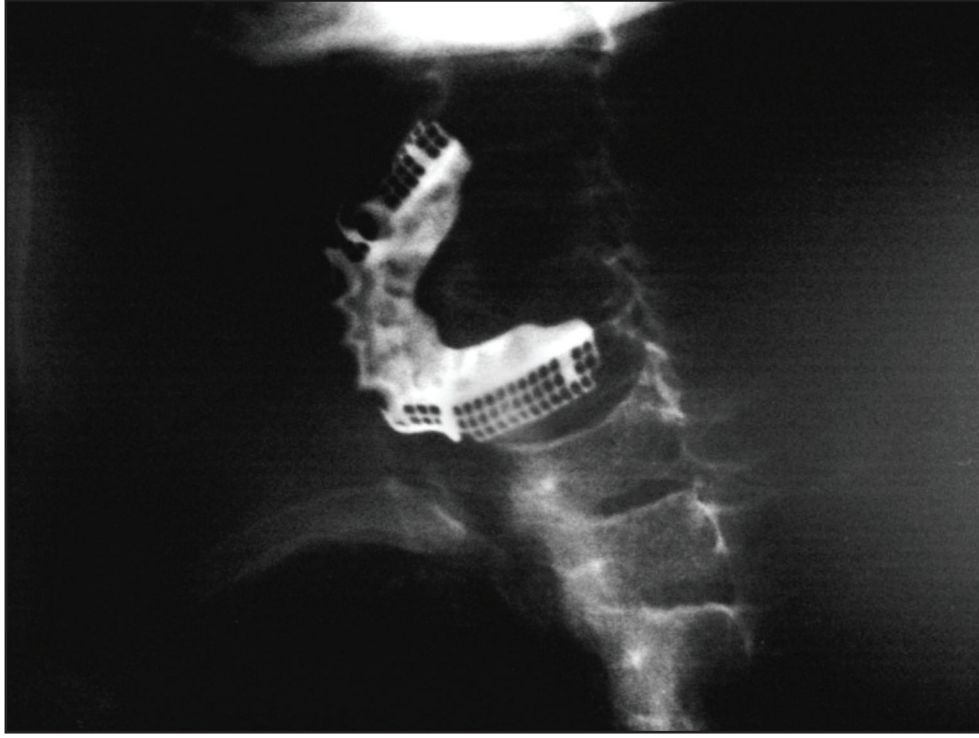


## Servikal özofagusta nadir bir yabancı cisim

Unusual foreign body in the cervical oesophagus

Işıl NADİR, Başak ÇAKAL, Meral AKDOĞAN, Zeki Mesut YALIN KILIÇ, Yasemin ÖZİN

Türkiye Yüksek İhtisas Hastanesi Gastroenteroloji Kliniği, Ankara



**Resim 1.** Yetmişbir yaşında erkek hasta yutma güçlüğü ve ağızdan salya akması şikayeti ile kliniğimize başvurdu. Anamnezde protez tam damak yuttuğunu belirten hastanın direkt grafisinde servikal 4-8'inci vertebralar arasında diş protezi izlendi. Fleksible endoskop ile girildiğinde özofagus üst sfinkterinin hemen altında protez damak görüldü. Protezin üst ucundan yabancı cisim forsepsi ile tutularak çıkarıldı. İşlem sonrasında komplikasyon gelişmedi.

**Yorum.** Yutulmuş tam ya da kısmi diş protezleri gastroenterologların en sık karşılaştığı özofagus yabancı cisimlerindenidir. Buradaki en önemli sorun bazı protezlerin kenarlarındaki keskin veya sivri delici kısımların bulunabilmesidir. Bu durumda protezin çıkarılması sırasında özofagusta yaralanma veya çok ciddi sonuçlara ve hatta ölüme neden olabilen delinmenin olabilemesidir. Bu kötü sonuçlardan kaçınmak için endoskopik işlem sabırla ve dikkatlice yapılmalı, gerekirse koruyucu plastik “over tüp” kullanılmalı ve işlem sonrası mutlaka direkt ve gerekirse opaklı grafi çekerek mediastinal serbest hava veya opak kaçıışı olup olmadığı kontrol edilmelidir.