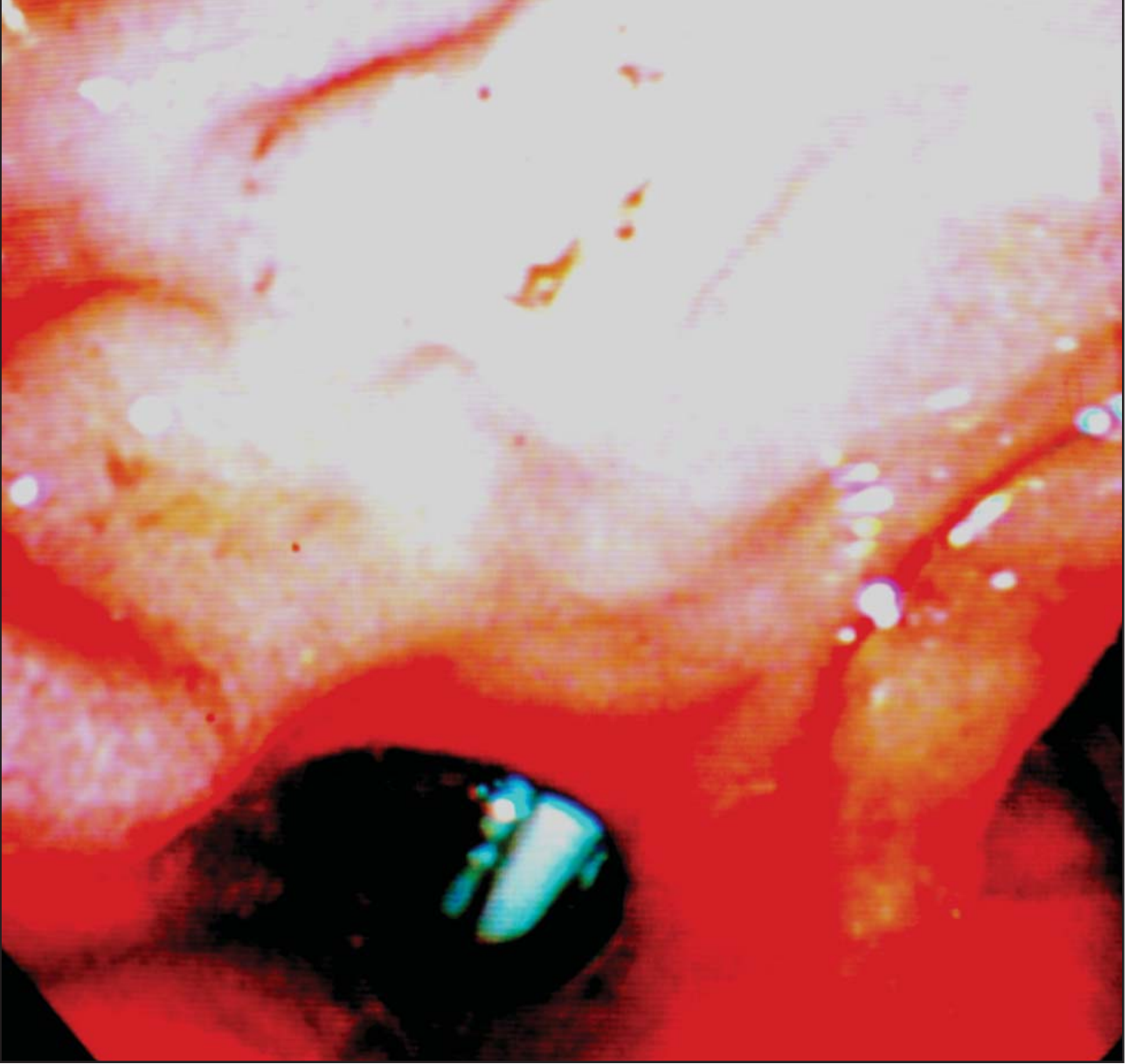

Özgün Görüntüler



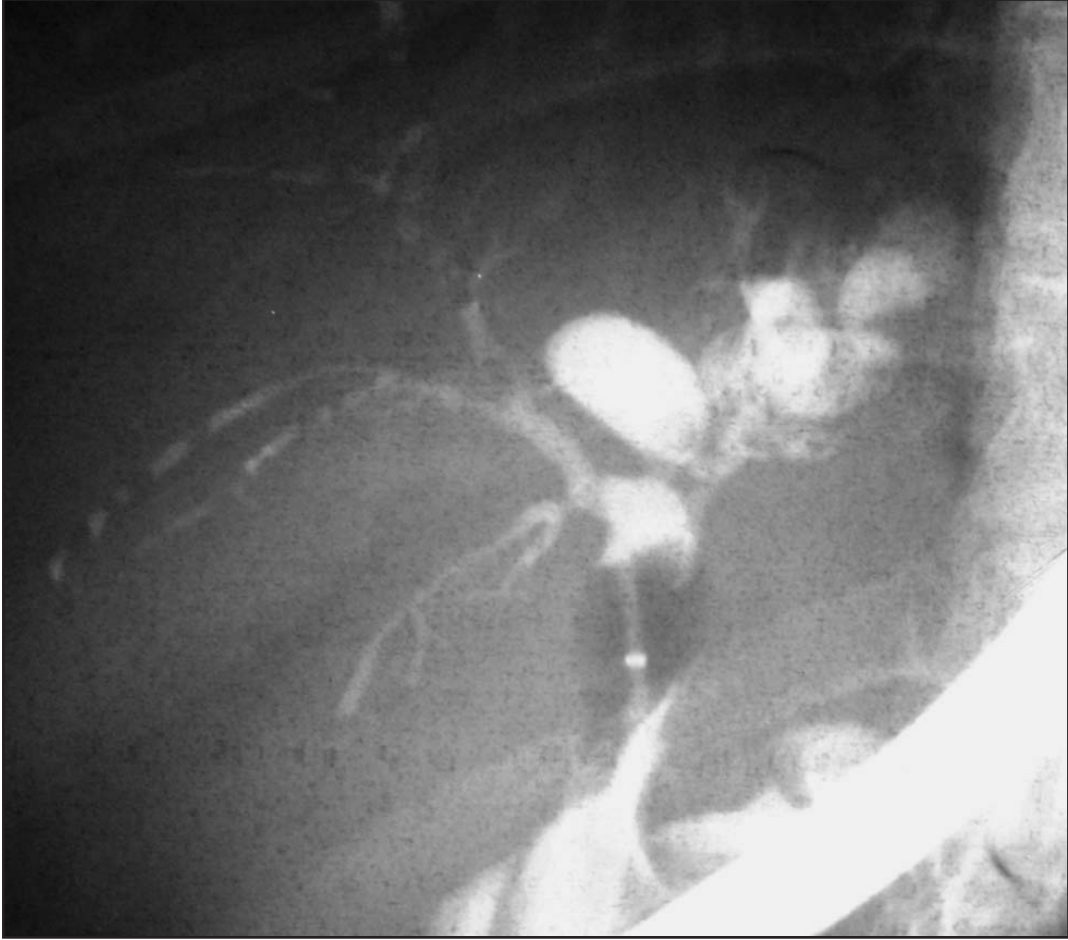Resim 1. Bu görüntü size neyi hatırlatmaktadır?

Koledokoduodenostomili hastada biliyer darlık

Biliary stricture in patient with choledochoduodenostomy

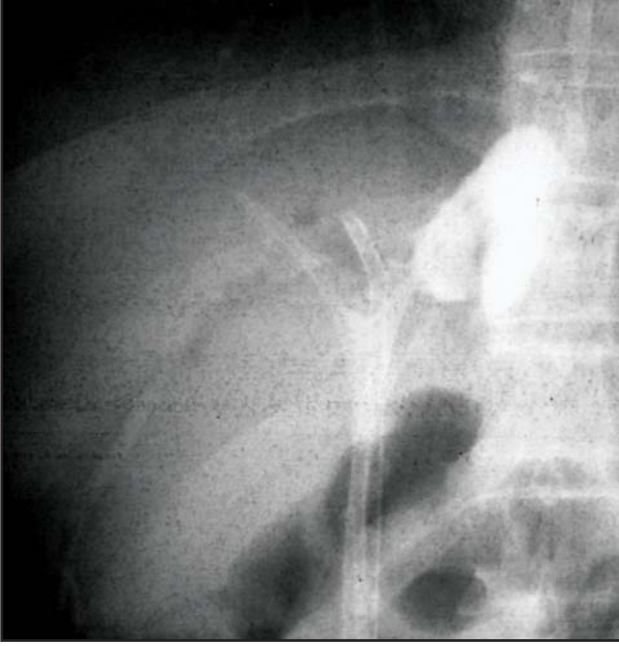
Serkan UYSAL, Erkan PARLAK, Selçuk DİŞİBEYAZ, Nurgül ŞAŞMAZ

Türkiye Yüksek İhtisas Hastanesi, Gastroenteroloji Kliniği, Ankara

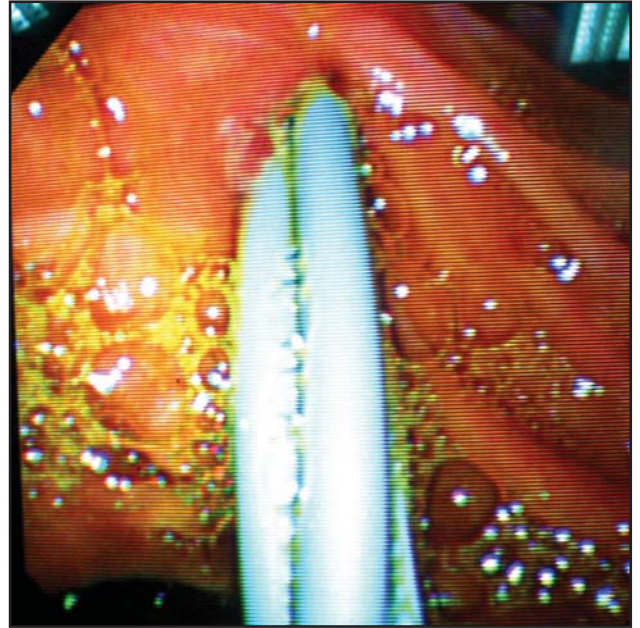


Resim 2. Kırkyedi yaşında kadın hasta. 1986 yılında açık kolesistektomi ve koledokoduodenostomi operasyonu geçirmiş. 1997 yılında biliyer darlık nedeniyle hastanemizde koledoğa stent takılmış. 2002 yılında başka bir merkezde bu stent çıkarılarak nazobilyer dren konulmuş ve sonrası hasta stentsiz takip edilmiş. Hasta kolanjit kliniği ile başvurdu. Yapılan ERCP’de sağ intrahepatik safra yolları normal olduğu sol ana dalda darlık olduğu izlendi.

Özgün Görüntüler



Resim 3. Sol ana safra yolundaki darlık 8 mm biliyer dilatasyon balonu ile dilate edildikten sonra 3 adet 10 F plastik stentler takıldı. Stentlerin 3 ay sonra değiştirilmesi planlandı.



Resim 4. Ön sayfadaki resim bulbustaki yan-yan koledokoduodenostomi ağızından normal papil yoluyla takılan bu stentlerin görüntüsüdür.