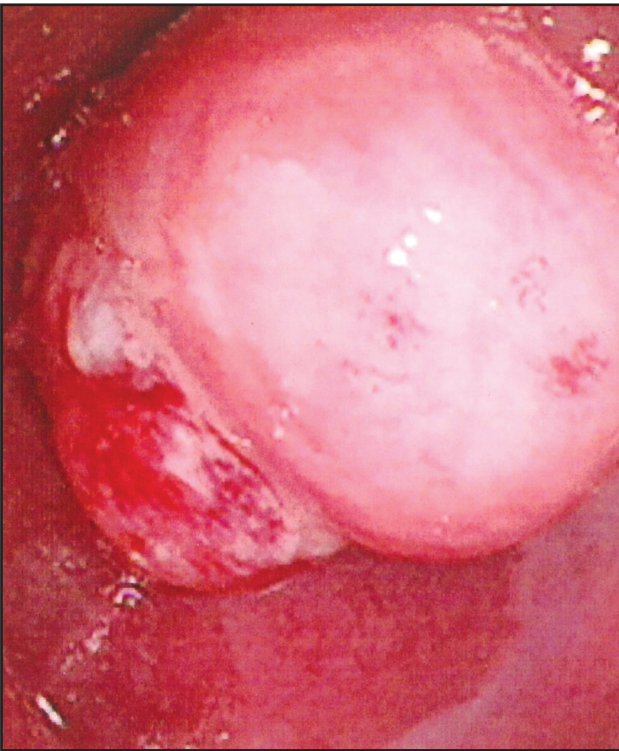

Özofagusta submukozal tümör

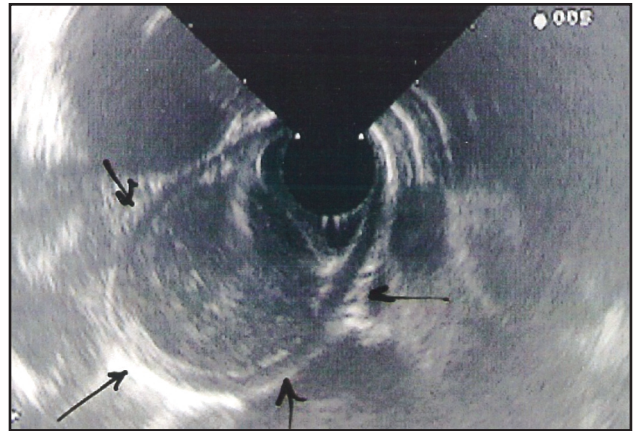
Submucosal tumour of the esophagus

Reşat DABAK¹, Oya UYGUR-BAYRAMIÇLI², Can DOLAPÇIOĞLU², Orhan ŞAD³, Dilek YAVUZER⁴,
Alpaslan MAYADAĞLI⁵

Dr. Lütfi Kırdar Kartal Eğitim ve Araştırma Hastanesi Aile Hekimliği¹, Gastroenteroloji², Genel Cerrahi³, Patoloji⁴, Onkoloji⁵ Bölümleri, İstanbul

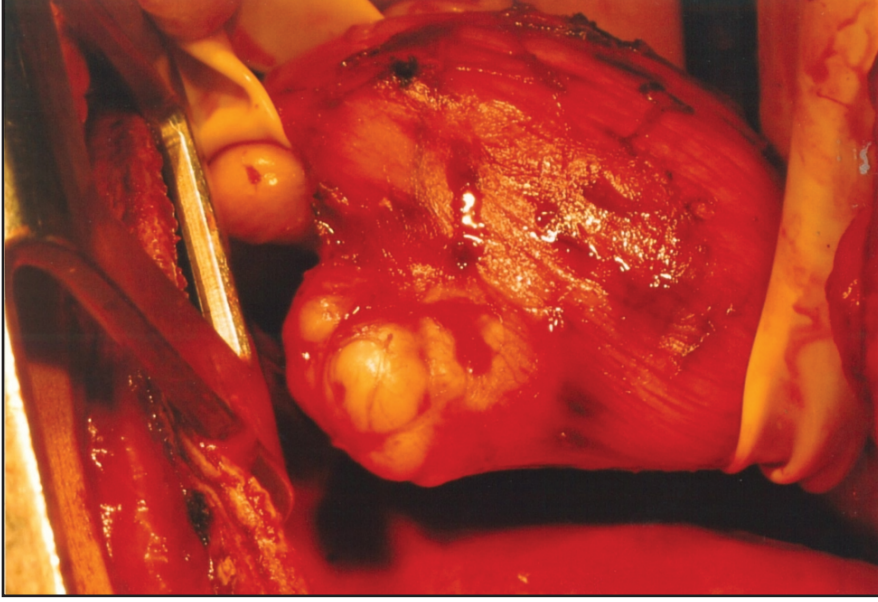


Resim 1. 62 yaşında yutma güçlüğü ve kilo kaybı şikayetleri ile başvuran kadın hastanın endoskopisinde 28-35 cm.'lerde yer alan lümeni daraltan kitle görüntüsü

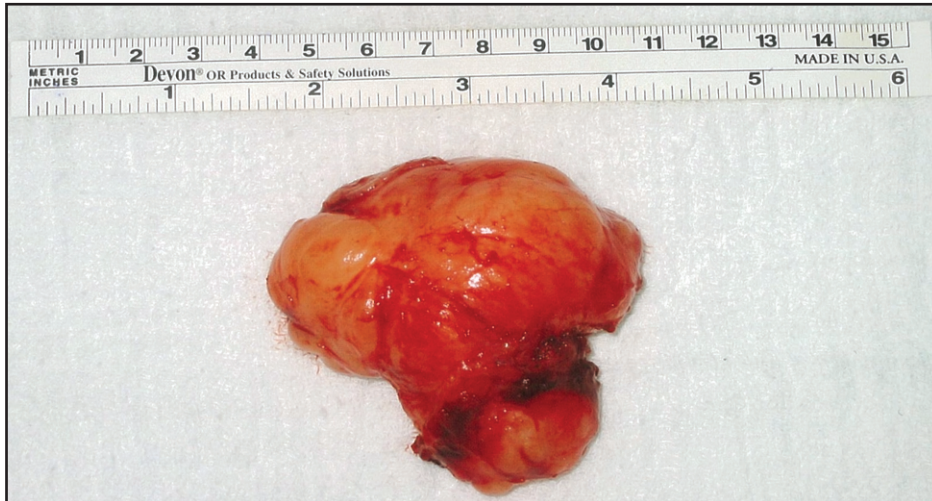

Resim 2. Aynı bölgeye yapılan endosonografi görüntüsü

Özgün Görüntüler



Resim 3. Cerrahi rezeksiyon uygulanan kitlenin ameliyat görüntüsü



Resim 4. Eksize kitlenin (Schwannoma) görüntüsü