

Duodenumda meme sarkomu metastazı

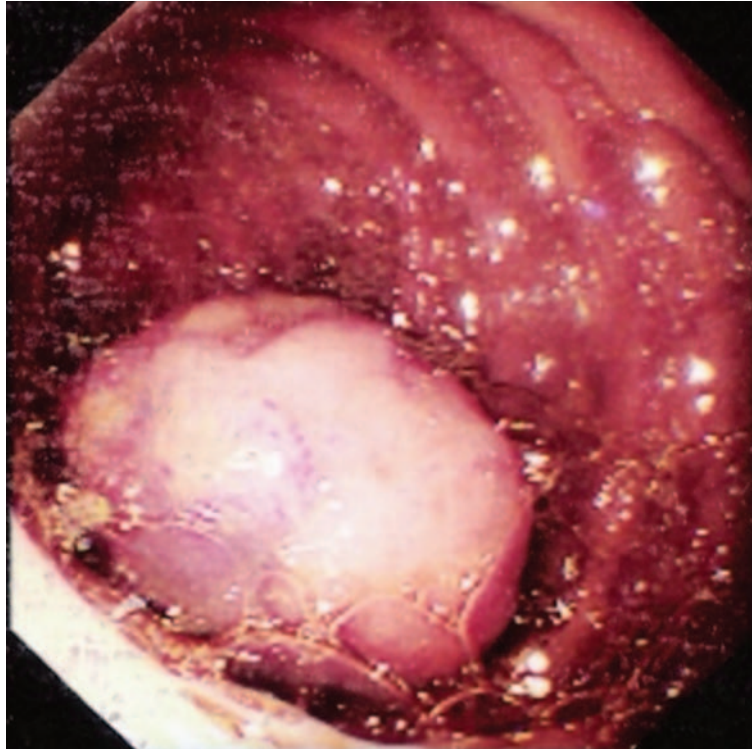
Breast sarcoma metastatic to the duodenum

Fatih TEKİN¹, Murat SEZAK², Nevin ORUÇ¹, Ömer ÖZÜTEMİZ¹

Ege Üniversitesi Tıp Fakültesi Gastroenteroloji Bilim Dalı¹, Patoloji Anabilim Dalı², İzmir

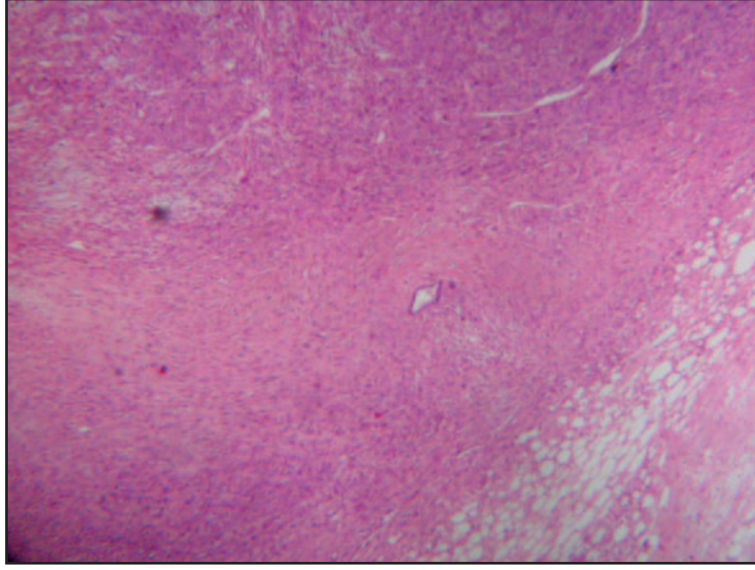
Bir yıl önce memede kitle nedeniyle mastektomi operasyonu geçiren ve sistosarkoma filloides tanısı alan 27 yaşında kadın hastaya karın ağrısı nedeniyle özofagogastroduodenoskopi yapıldı.

Duodenum ikinci kısımda 2X3 cm boyutlarında polipoid lezyon görüldü (Resim 1). Biyopsi raporu meme sarkom metastazı olarak rapor edildi (Resim 2 ve 3).

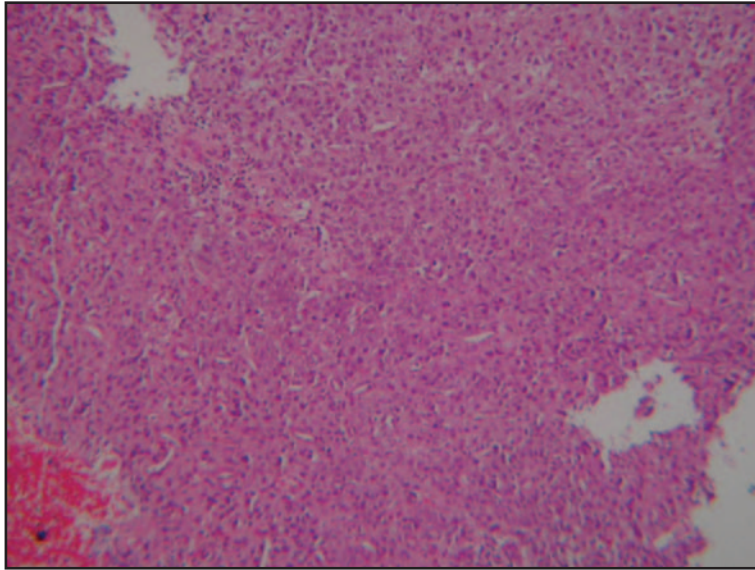


Resim 1. Duodenum ikinci kısımda polipoid lezyon

Özgün Görüntüler



Resim 2. Memedeki tümörün içsi pleomorfik hücreli alanları (Hematoksilen-eozin, X10)



Resim 3. Duodenum epitelini tamamen ortadan kaldıran pleomorfik hücrelerden oluşan tümör memedeki primer tümör ile benzer histolojide izlendi (Hematoksilen-eozin, X10)