

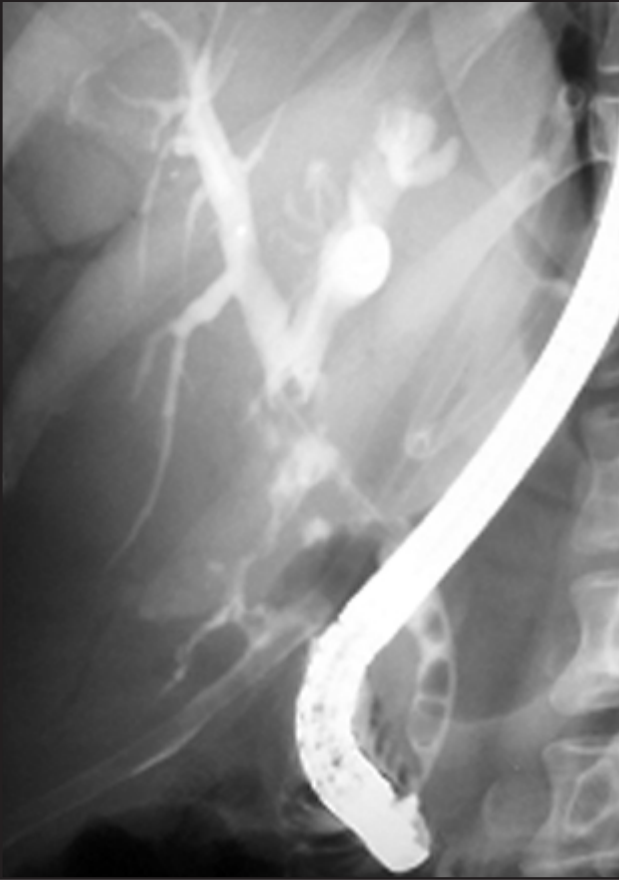
### ERCP'de pratik ipuçları - 1

#### Sfinkterotom yardımıyla kılavuz tel yönlendirme

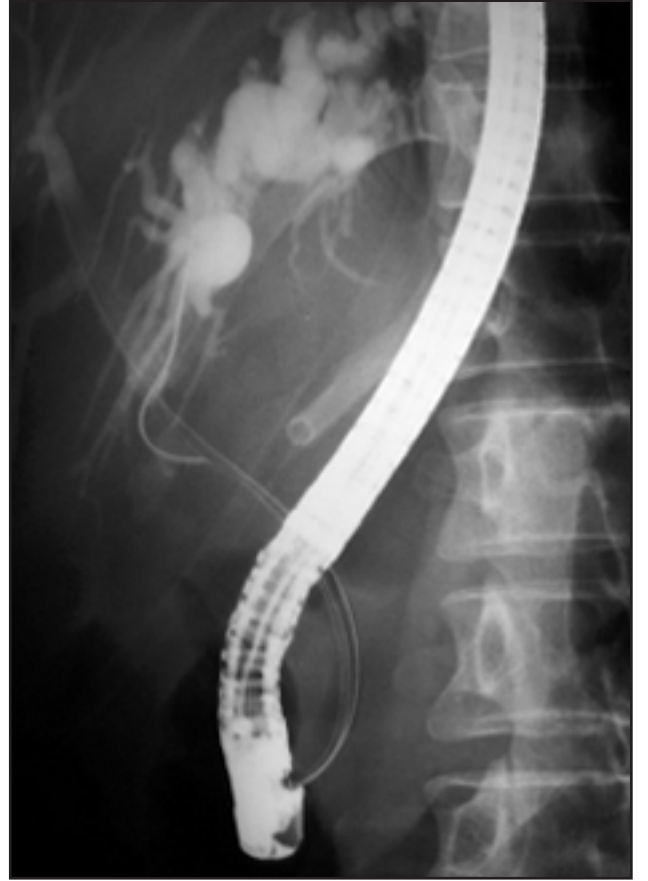Spincterotom assisted guide wire direction

Erkan PARLAK, Hilmi ATASEVEN, Ömer YILMAZ, Ükü DAĞLI, Burhan ŞAHİN

Türkiye Yüksek İhtisas Hastanesi, Gastroenteroloji Kliniği, Ankara



**Resim 1.** Kolesistektomi sonrasında safra yolu yaralanması olan 40 yaşında kadın hasta. ERCP'de hilusa yakın yaralanma izleniyor. Kılavuz tel sağ dala ilerlerken bir türlü sol dala girmiyor



**Resim 2.** Bu resimde sfinkterotom gerildiğinde kılavuz telin sol dala rahatça bulunduğu izleniyor