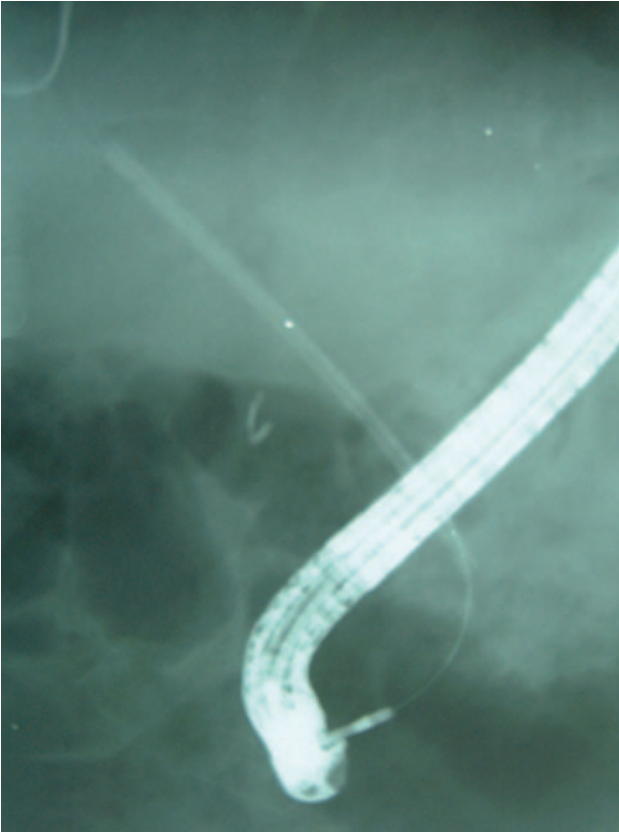


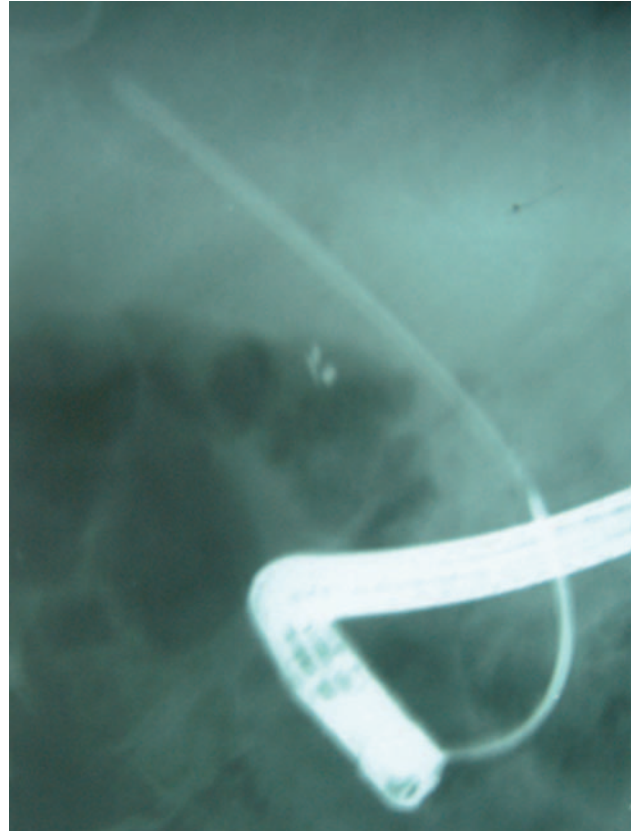
İçeri kaçmış plastik biliyer stentin Soehendra stent çıkartıcı ile çıkartılması

Bahattin ÇİÇEK, Mehmet DURSUN, Mehmet ARHAN, Erkan PARLAK, Burhan ŞAHİN

Türkiye Yüksek İhtisas Hastanesi, Gastroenteroloji Kliniği, Ankara

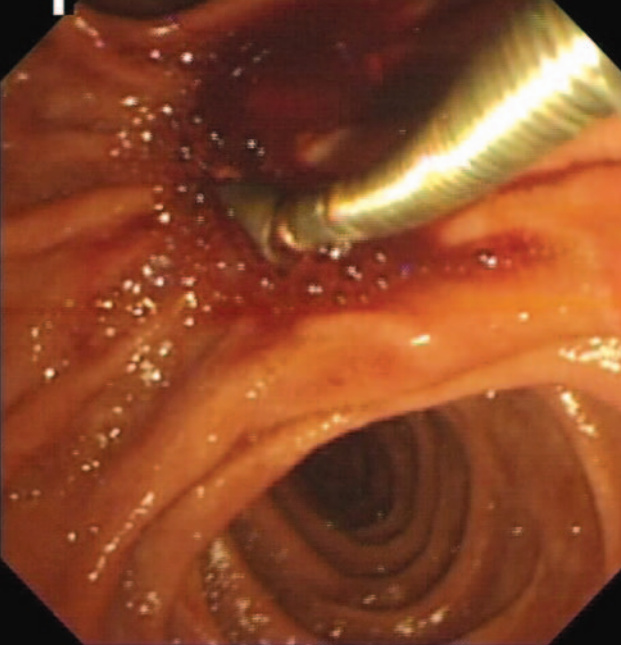


Resim 1. Kolesistektomi sonrası biliyer darlığı olan 60 yaşında erkek hastanın daha önce konulmuş olan 2 adet stentinden biri safra yollarına kaçmıştı. İçinden, intrahepatik safra yollarına geçecek şekilde 0.035 inch genişliğinde kılavuz tel gönderildi. Bu resimde endoskoptan çıkan Soehendra stent çıkartıcı da görülüyor



Resim 2. Koledokta stent çıkartıcının içine stent alınıyor

Özgün Görüntüler



Resim 3. Stent safra yollarının dışına çıkartılıyor



Resim 4. Soehendra stent çıkartıcı, ucunda mevcut vida mekanizması ile çalışan bir stent çıkartıcısıdır