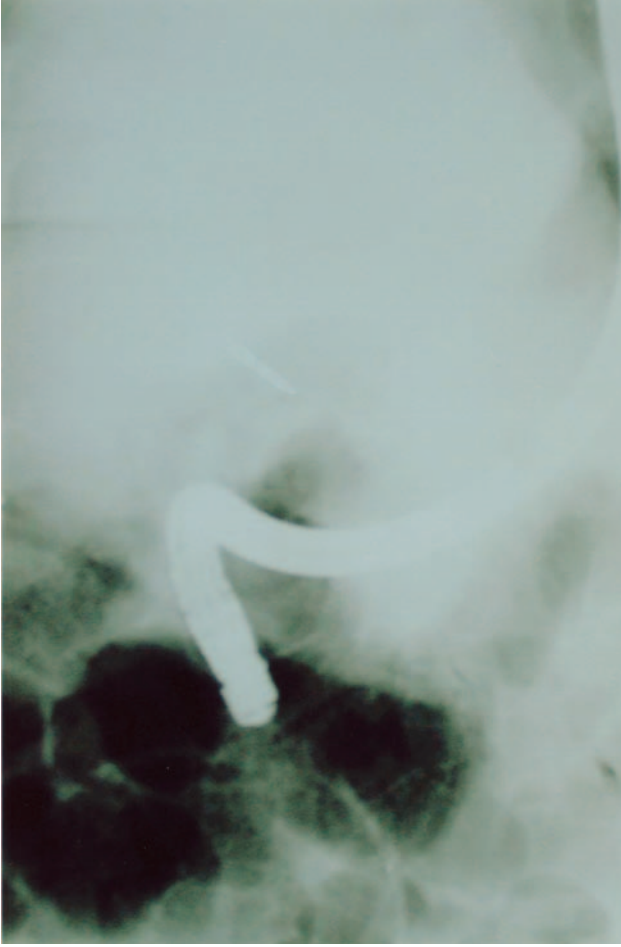


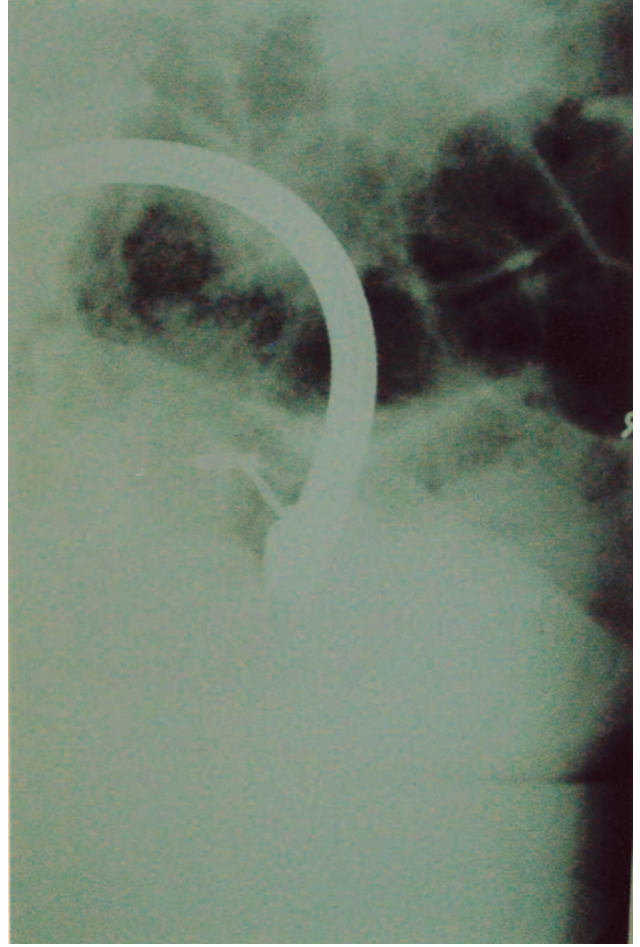
### Koledokta stentin kırılması

Aydın Şeref KÖKSAL, Engin UÇAR, Ülkü DAĞLI, Erkan PARLAK, Burhan ŞAHİN

Türkiye Yüksek İhtisas Hastanesi, Gastroenteroloji Kliniği, Ankara



**Resim 1.** 75 yaşında kadın hastaya pankreas başı kanseri tanısı ile koledoğa stent konulmuş. Stent değişimi için yapılan ERCP'de daha önceden konulan stentin koparak uç kısmının intrahepatik safra yollarında kaldığı görüldü



**Resim 2.** Stentin koledokta kalan parçası stent çıkartıcı forsepsle çıkartılarak koledoğa metal stent konuldu