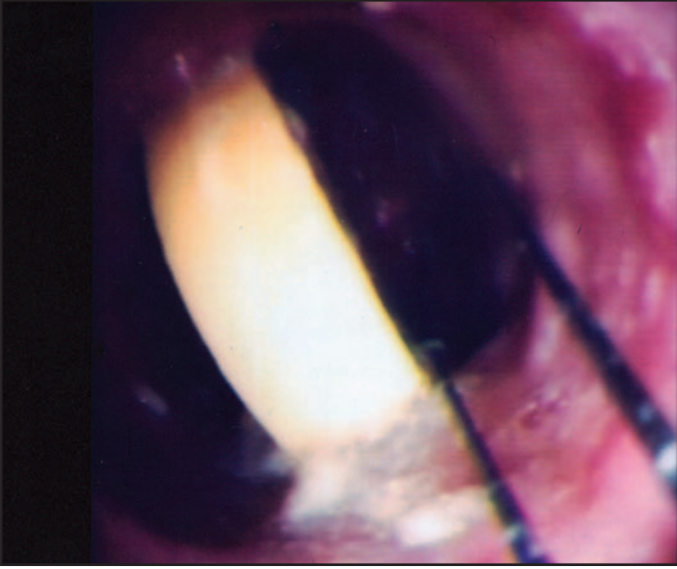


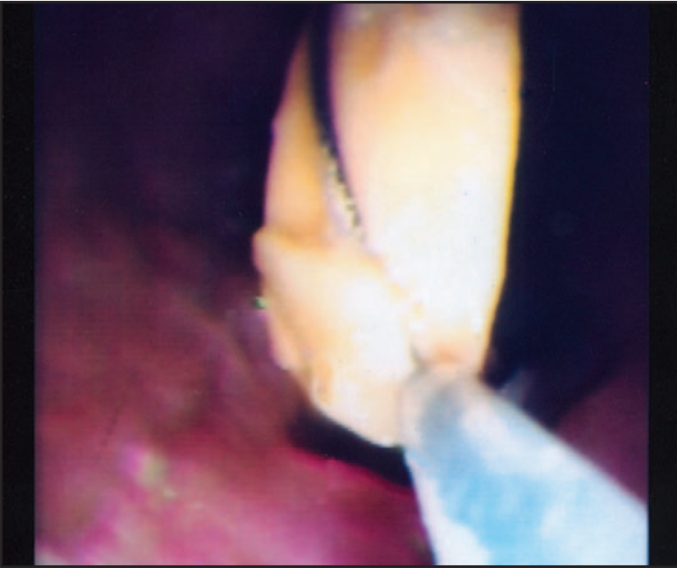
Beklenmedik yerdeki tavla taşı

Murat TUNCER, Yusuf ERZİN


Istanbul Üniversitesi, Cerrahpaşa Tıp Fakültesi, Gastroenteroloji Bilim Dalı, İstanbul



Resim 1. 61 yaşında erkek hasta, endoskopi ünitemize yemek borusunun üst bölümünde hissettiği şiddetli yutma güçlüğü nedeniyle sevk edildi. Periferik arter hastalığı nedeniyle bir ay önce sol bacak amputasyonu uygulanan hastaya postoperatif dönemde majör depresyon tanısı konmuş ve psikiyatri konsültasyonu sonrası aile bireylerine hastayla mümkün olduğu kadar fazla zaman geçirmeleri öğütlenmiş. Bu amaçla aile içinde oynanan tavlayı kaybeden hasta, taşlardan bir tanesini aniden yutmuş. Beyaz renkli tavla taşı üst özöofagus sfinkterinin 5 cm. altında saptandı.



Resim 2. Tavla taşı snare ile çıkarıldı



Resim 3. Çıkarılan tavla taşı 3 cm. çapındaydı