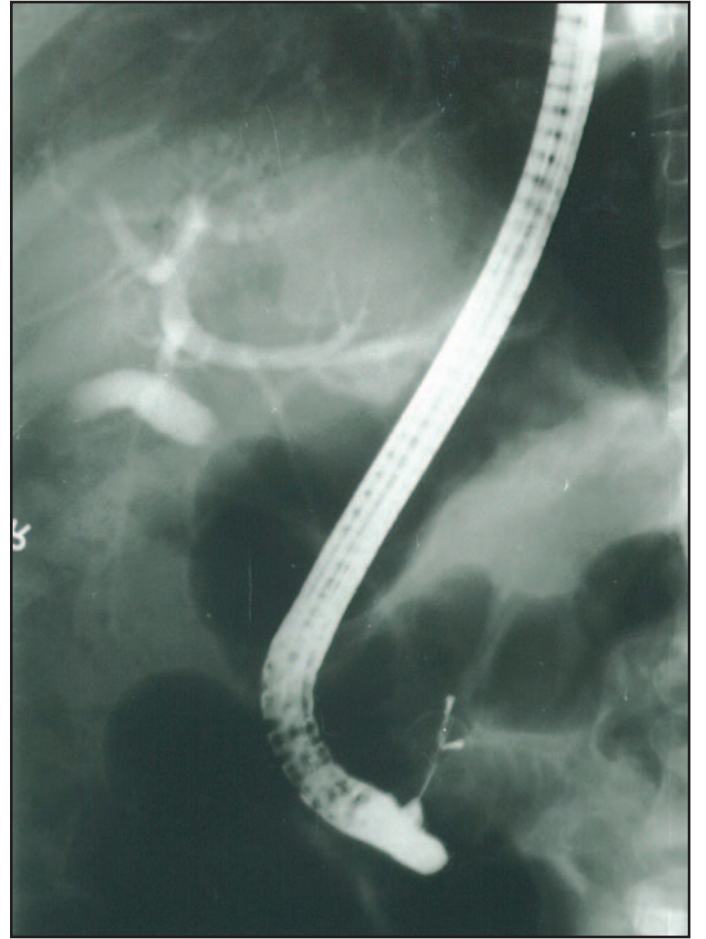
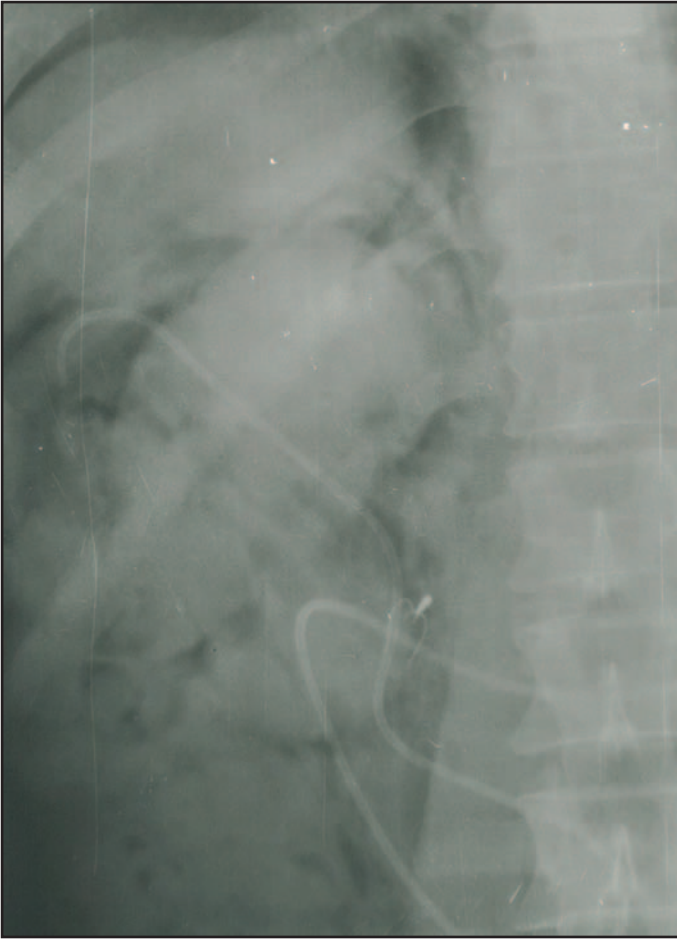

İlginç bir ERCP komplikasyonu (Dormia basket kırılması)

Sedef Ö. KURAN, Cem CENGİZ, Selman ÇELEBLİ, Erkan PARLAK, Burhan ŞAHİN

Türkiye Yüksek İhtisas Hastanesi, Gastroenteroloji Kliniği, Ankara



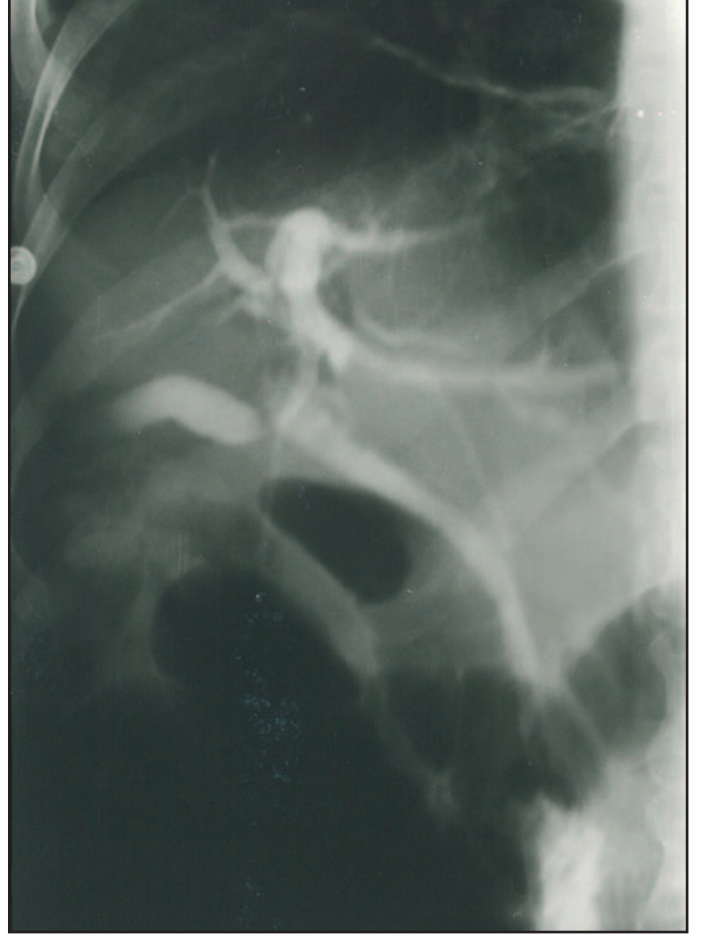Resim 1. 50 yaşında erkek hastaya yapılan ERCP'de büyük koledok taşı saptandı. Endoskopik sfinkterotomi (ES) yapıldıktan sonra koledok içindeki taş basketle (Endoflex, Almanya) tutuldu. Mekanik litotripsi sırasında basket katater uç telleri ortasından kırılarak ayrıldı. Başka bir basketle taşı ve içerde kalan telleri tutup çıkartmak için ES genişletilirken retroperitoneal perforasyon gelişti.

Resim 2. Hastaya uygun medikal tedaviyi takiben, 15. günde tekrar ERCP yapıldı. ES genişletildi. Daha önce kırılarak içerde kalan basket telleri basketle tutularak çıkartıldı.

Özgün Görüntüler



Resim 3. Kırılan basket telleri izleniyor.



Resim 4. Bu seansta koledokta kalan taşlar balon ve basketle temizlendi.