

Melorheostosis

Vaka takdimi

O.Şahap Atik⁽¹⁾, İnanç Ayas⁽²⁾, Mahmut Doral⁽³⁾

Nadir bir hastalık olan melorheostosis bir vaka dolayısıyla takdim edildi.

A case of melorheostosis is introduced.

Melorheostosis (Leri type of osteopetrosis; Candle bone; Monomelic flowing hyperostosis; Osteosi eburnizantini monomelica) nadir bir hastalık olup, uzun kemiklerin korteksinde kalınlaşma ve longitudinal eksen boyunca hiperostozis ile karakterizedir ve mum damlalarının akışını hatırlatır(1,2,3,4).

Etyoloji meçhuldür. Hastalık doğuştandır. Kalıtımın rolü gösterilememiştir. Genellikle 5 ila 20 yaşları arasında görülür ise de yenidoğan ve yaşlılık dönemlerine de rastlanabilir.

Vaka takdimi

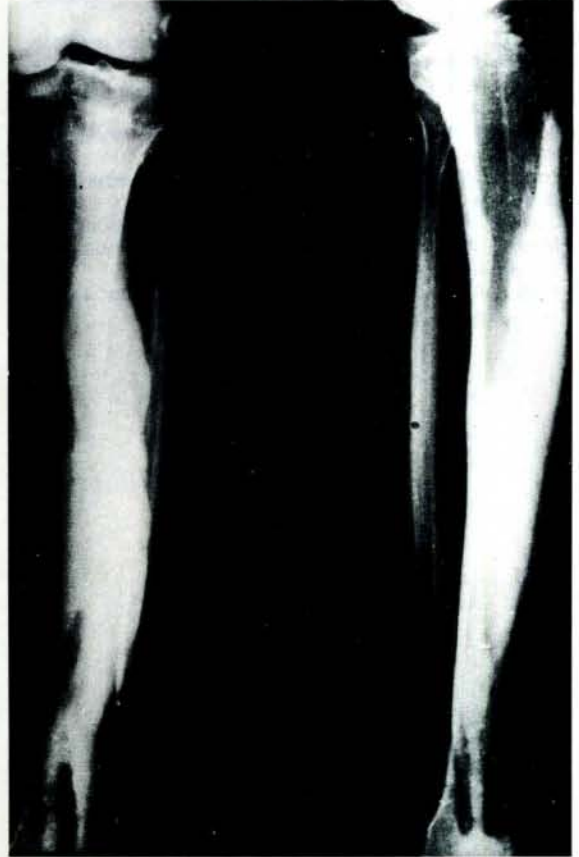
38 yaşındaki erkek hasta sol bacağındaki ağrı şikayetiyle kliniğimize başvurdu. Hikayesinden bu ağrının 20 yıldır mevcut olduğu öğrenildi. Fizik muayenede kruris anteromedialı basmakla ağrılıydı. Röntgende tibia'nın korteksinde kalınlaşma ve tüm kemik boyunca erimekte olan mumu hatırlatan sklerozis görülüyordu (Resim 1). Diğer laboratuvar bulguları negatif idi.

Tartışma

Çoğunlukla melorheostosis tek ekstremiteyi tutar (3,4). Olgumuzda sadece tibia etkilenmiştir. Ağrı hemen hemen her olguda esas belirtidir ve mevcuttur. Histolojik özellikler karakteristik değildir. Tanı radyolojiktir (2). Hastalığın seyri çocuklukta hızlı, yetişkinde ise yavaştır.

Tedavi semptomatiktir. Ağrı çok olursa sempatektomi yapılabilir.

Olgumuzda ağrı hafif olduğu için hiç bir tedavi önerilmedi.



Resim 1: Sol tibia iki yönlü radiogramda kortekste kalınlaşma ve tüm kemik boyunca erimekte olan bir mumu hatırlatan sklerozis görülüyor.

Kaynaklar

1. Apley, G.A.: A system of Orthopaedics and fractures, 4 the Ed. London, Butterworths., 1975, 75.
2. Edeiken, J., Hodes, P.J.: Roentgen diagnosis of diseases of bone., 2. and Ed. Baltimore, Williams and Wilkins Co., 1985, Vol. I: 227.
3. Tachdjian, M.D.: Pediatric Orthopaedics., Philadelphia, W.B. Saunders Co., 1972, Vol. I: 315.
4. Turek, S.L.: Orthopaedics., 3rd Ed., Philadelphia, J.B. Lippincott Co. 1977, 319.

(1-2) G.Ü.T.F. Ortopedi ve Travmatoloji Anabilim Dalı, Doçent

(3) G.Ü.T.F. Ortopedi ve Travmatoloji Anabilim Dalı, Yardımcı Doçent